



## Tratamiento ortodóntico-quirúrgico en paciente clase III esquelética con asimetría facial severa

### *Surgical-orthodontic treatment in a skeletal class III patient with severe facial asymmetry*

Itzuri Herrera Méndez,\* Mauricio Ballesteros Lozano<sup>§</sup>

#### RESUMEN

La asimetría craneofacial se expresa como la diferencia en tamaño entre dos partes de la cara, están originadas por la discrepancia en tamaño y posición entre la base de cráneo y el maxilar, entre la base de cráneo y la mandíbula, o entre el maxilar y la mandíbula. Cuando la asimetría craneofacial es severa y el paciente ha terminado completamente su crecimiento, el tratamiento indicado se realiza por medio de la Ortodoncia y la Cirugía Ortognática en conjunto. Se presenta el caso clínico de un paciente femenino de 20 años de edad a quien se le realizó tratamiento ortodóntico-quirúrgico con maloclusión esquelética clase III por retrusión maxilar y prognatismo mandibular, asimetría facial severa, hiperplasia condilar derecha, canteamiento maxilar del lado derecho, mordida abierta esquelética anterior y compresión transversal del maxilar. Los objetivos del tratamiento fueron: proporcionar una oclusión estable, crear una simetría facial y mejorar la función por medio de la corrección del problema transversal, sagital y vertical dento-esquelético. El plan de tratamiento fue ortodóntico-quirúrgico utilizando aparatología fija con prescripción Roth 0.022" x 0.025" y consistió en tres fases: 1) ortodoncia prequirúrgica, 2) fase quirúrgica y 3) ortodoncia postquirúrgica. El plan de tratamiento quirúrgico consistió en una cirugía ortognática triple: osteotomía LeFort I (intrusión maxilar asimétrica de 3 mm del lado derecho y 2 mm de descenso del lado izquierdo y un avance maxilar de 3 mm), osteotomía sagital bilateral asimétrica de las ramas mandibulares y mentoplastia; aunado a estos procedimientos quirúrgicos, también se realizó la colocación de un poste nasal de cartílago septal. Los resultados obtenidos fueron satisfactorios, tanto facial como oclusalmente, logrando los objetivos ortodónticos planteados en un inicio y cumpliendo con las expectativas del paciente. **Conclusiones:** La cirugía ortognática en conjunto con la Ortodoncia ofrece una solución definitiva para las correcciones dento-faciales en pacientes que han terminado completamente su periodo de crecimiento; otorgando al paciente una simetría facial, estabilidad oclusal y función adecuada del aparato estomatognático. El establecimiento de un diagnóstico y objetivos comunes entre el cirujano maxilofacial y el ortodoncista ante un caso ortodóntico-quirúrgico es crucial para obtener un resultado adecuado y favorable para el paciente.

#### ABSTRACT

Craniofacial asymmetry is expressed as the difference in size between two parts of the face. It is originated by a discrepancy in size and position between the cranial base and the maxilla, between the cranial base and the mandible, or between the maxilla and the mandible. When the craniofacial asymmetry is severe and the patient has completed growth, the indicated treatment is performed in conjunction with orthodontics and orthognathic surgery. The clinical case of a 20-year-old female patient who underwent orthodontic-surgical treatment of a skeletal class III malocclusion due to maxillary retrusion and mandibular prognathism, severe facial asymmetry, right condylar hyperplasia, right side maxillary inclination, anterior open bite and transversal compression of the maxilla is hereby presented. The treatment goals were to provide a stable occlusion, to obtain facial symmetry and improve function by the correction of the transverse, sagittal and vertical dento-skeletal problem. The treatment plan was orthodontic-surgical using 0.022" x 0.025" slot Roth prescription, which consisted in three phases: 1) Pre-surgical orthodontics, 2) surgical phase and 3) Post-surgical orthodontics. The surgical treatment plan consisted of a triple orthognathic surgery: Le Fort I osteotomy (asymmetric maxillary intrusion of 3 mm on the right side and 2 mm on the left side and a maxillary advancement of 3 mm), asymmetric bilateral sagittal osteotomy of the mandible and mentoplasty. In addition to these surgical procedures, a nasal post of septal cartilage was also placed. The obtained results, both facial and occlusal, were satisfactory, achieving the orthodontic goals and fulfilling the patient's expectations. **Conclusions:** Orthognathic surgery in conjunction with orthodontics offers a definitive solution for dentofacial corrections in patients who have completed their growth period; giving the patient facial symmetry, occlusal stability and adequate function of the stomatognathic apparatus. The establishment of a common diagnosis and objectives between the maxillofacial surgeon and the orthodontist in an orthodontic-surgical case is crucial to obtain an adequate and favorable result for the patient.

**Palabras clave:** Asimetría facial, clase III esquelética, tratamiento ortodóntico-quirúrgico.

**Key words:** Facial asymmetry, skeletal class III, orthodontic-surgical treatment.

© 2017 Universidad Nacional Autónoma de México, [Facultad de Odontología]. Este es un artículo Open Access bajo la licencia CC BY-NC-ND (<http://creativecommons.org/licenses/by-nc-nd/4.0/>).

Este artículo puede ser consultado en versión completa en <http://www.medigraphic.com/ortodoncia>

\* Alumno de la Especialidad de Ortodoncia.

§ Profesor de Ortodoncia.

División de Estudios de Posgrado e Investigación (DEPeI), Facultad de Odontología. Universidad Nacional Autónoma de México (UNAM).

## INTRODUCCIÓN

La sociedad moderna da demasiada importancia a la apariencia física. La apariencia facial y la falta de estética afectan la autoestima del paciente y su aceptación por la sociedad; y esto en general, afecta su calidad de vida.<sup>1</sup>

El término «deformidad dentofacial» se define como una desviación significativa de las proporciones normales del complejo maxilomandibular que afecta negativamente la relación de los dientes con su arcada y la relación de cada arcada con su antagonista.<sup>2</sup>

La salud física de los pacientes que presentan una maloclusión severa se ve alterada o comprometida de distintas formas; como: alteraciones en la masticación, desórdenes del habla, disminución de la permeabilidad de las vías aéreas superiores, higiene oral comprometida, y disfunción de la articulación temporomandibular.<sup>3</sup>

En casos de maloclusión severa con discrepancia esquelética, existen tres posibles opciones terapéuticas: modificación temprana del crecimiento, camuflaje ortodóntico por medio de una compensación dental o un tratamiento combinado de cirugía ortognática y ortodoncia.<sup>4</sup>

El tratamiento con una cirugía ortognática correctiva, está indicado en los casos de deformidades faciales severas que no pueden ser corregidas únicamente con un tratamiento de ortodoncia.<sup>5</sup>

### Objetivo

Proporcionar una oclusión estable, crear una simetría facial y mejorar la función por medio de la correc-

ción del problema transversal, sagital y vertical dentoesquelético.

## REPORTE DEL CASO

Se presenta el tratamiento ortodóntico-quirúrgico de una mujer de 20 años de edad que acude a la Clínica de Ortodoncia de la División de Estudios de Postgrado e Investigación UNAM, con discrepancias esqueléticas en los tres planos del espacio: sagital (maloclusión clase III), vertical (canteamiento del maxilar) y transversal (asimetría facial). Su principal motivo de consulta fue: «tengo la mordida chueca».

### Características clínicas

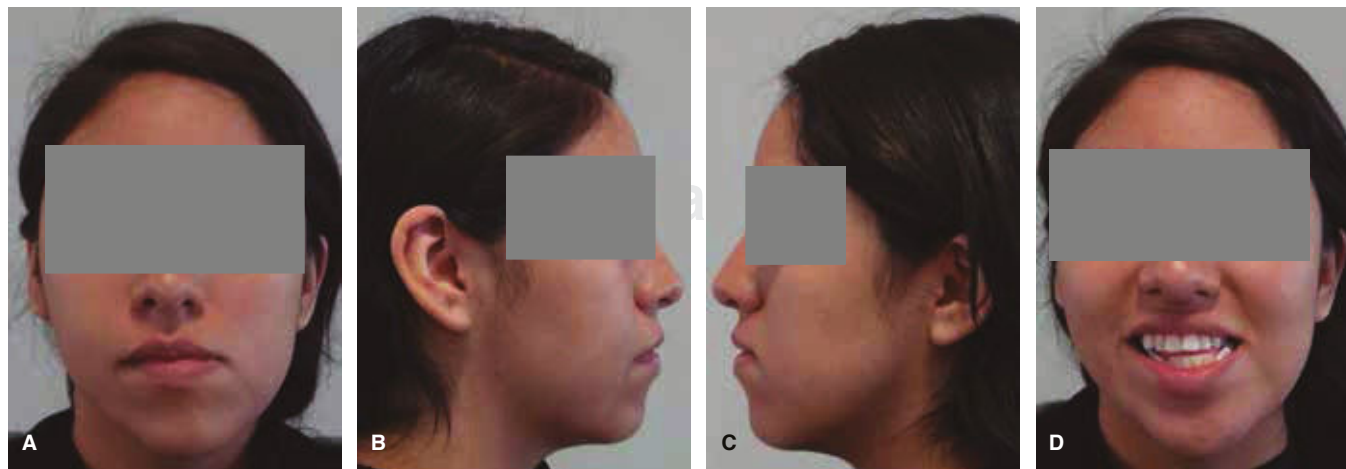
A la examinación extraoral frontal se observa una forma de cara ovalada, áreas paranasales deficientes, tercio inferior de la cara aumentado, una asimetría facial severa la cual incluía el plano superciliar, bipupilar, subnasal y el comisural asimétricos y la mandíbula claramente desviada hacia el lado izquierdo.

En la examinación extraoral del perfil y oblicua se observa depresión del tercio medio facial y un perfil recto (*Figura 1*).

Intraoralmente se observa clase III molar derecha e izquierda, clase II canina izquierda y III derecha, mordida abierta anterior y cruzada posterior izquierda, sobremordida horizontal de 2 mm y vertical de -2.5 mm.

Apíñamiento ligero en arcada superior y moderado en arcada inferior. Líneas medias dentales superior e inferior no coincidentes (*Figura 2*).

Para realizar el diagnóstico cefalométrico, se tomaron radiografías panorámica y lateral de cráneo y una tomografía computarizada *cone-beam* (*Figura*



**Figura 1.** Aspecto facial pre-tratamiento: **A.** Frontal, **B.** Perfil derecho, **C.** Perfil izquierdo y **D.** Sonrisa.

3) obtenido como diagnóstico a una paciente clase III esquelética por retrusión maxilar y prognatismo, desviación mandibular por laterognasia, hiperplasia condilar derecha, canteamiento maxilar del lado derecho, patrón de crecimiento vertical, mordida abierta anterior esquelética, mordida cruzada posterior izquierda, compresión transversal del maxilar ligera (3 mm), proclinación dental superior y biprotrusión dental.

#### Plan de tratamiento

Se realizó un plan de tratamiento interdisciplinario entre el Departamento de Ortodoncia y el Departamento de Cirugía Oral y Maxilofacial del DEPEI de la UNAM; el cual consistió en tres fases:

- Fase 1: Ortodoncia pre-quirúrgica. Se colocó aparatología fija prescripción Roth. slot. 0.022"  $\times$  0.028"; se realizaron las etapas de nivelación y alineación, y la de movimientos mayores descompensando completamente a la paciente hasta llegar a los arcos prequirúrgicos de acero 0.019"  $\times$  0.025" superior e inferior a los que se le adicionaron ganchos crimpables (*Figuras 4 a 6*). También se realizó la extracción de los terceros molares. Una vez consolidadas las arcadas superior e inferior se procedió a la etapa quirúrgica.
- Fase 2. Cirugía ortognática. El plan de tratamiento quirúrgico consistió en una cirugía ortognática triple: osteotomía Lefort I (intrusión maxilar asimétrica de 3 mm lado derecho y descenso de 2 mm lado izquierdo, un avance maxilar de 3 mm), osteotomía sagital de rama mandibular bilateral (corrección de

laterognasia) y mentoplastia (corrección de asimetría del mentón). Aunado a estos procedimientos también se realizó la colocación de un poste nasal de cartílago septal (*Figuras 7 y 8*).

Se usaron fijaciones rígidas con miniplacas y mini-tornillos en maxilar, mandíbula y mentón.

Al finalizar la cirugía se realizó una fijación intermaxilar sobre los ganchos crimpables de los arcos quirúrgicos durante dos semanas, con la ayuda de una cadena elástica.

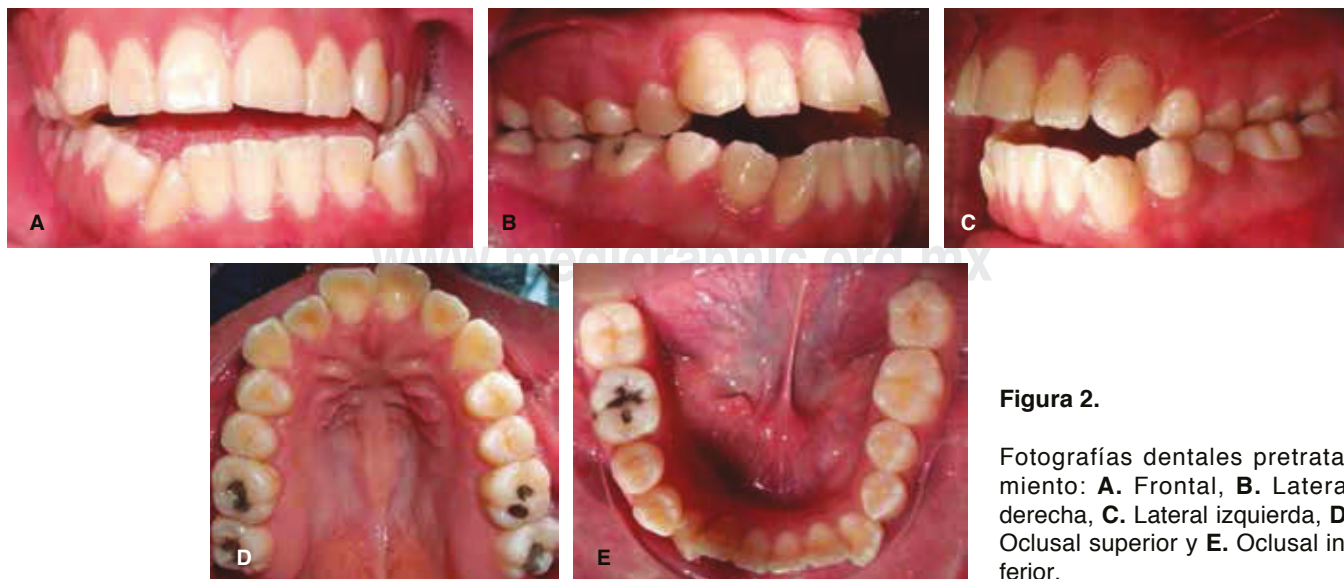- Fase 3. Ortodoncia postquirúrgica. El tratamiento de ortodoncia estuvo activo tres meses y medio después de la cirugía ortognática, hasta alcanzar un nivel satisfactorio de estabilidad ósea, muscular y oclusal.

Dos semanas después de la cirugía, el paciente fue citado en la Clínica de Ortodoncia para controlar, con la ayuda de elásticos intermaxilares la tendencia del paciente a presentar desviación mandibular.

Se realizó la reposición de los brackets con la ayuda de una radiografía panorámica y se usaron arcos con la siguiente secuencia: 0.016"  $\times$  0.022" NiTi superior e inferior, 0.017"  $\times$  0.025" NiTi superior e inferior, 0.019"  $\times$  0.025" NiTi superior e inferior y por último un arco de acero 0.019"  $\times$  0.025" superior e inferior para consolidar las arcadas.

Se hizo el cierre de los espacios remanentes y se usaron elásticos cortos intermaxilares.

El objetivo de esta fase fue mantener la clase I canina y molar, una buena relación oclusal, sagital y transversal de las arcadas superior e inferior y las líneas medias dentales coincidentes.



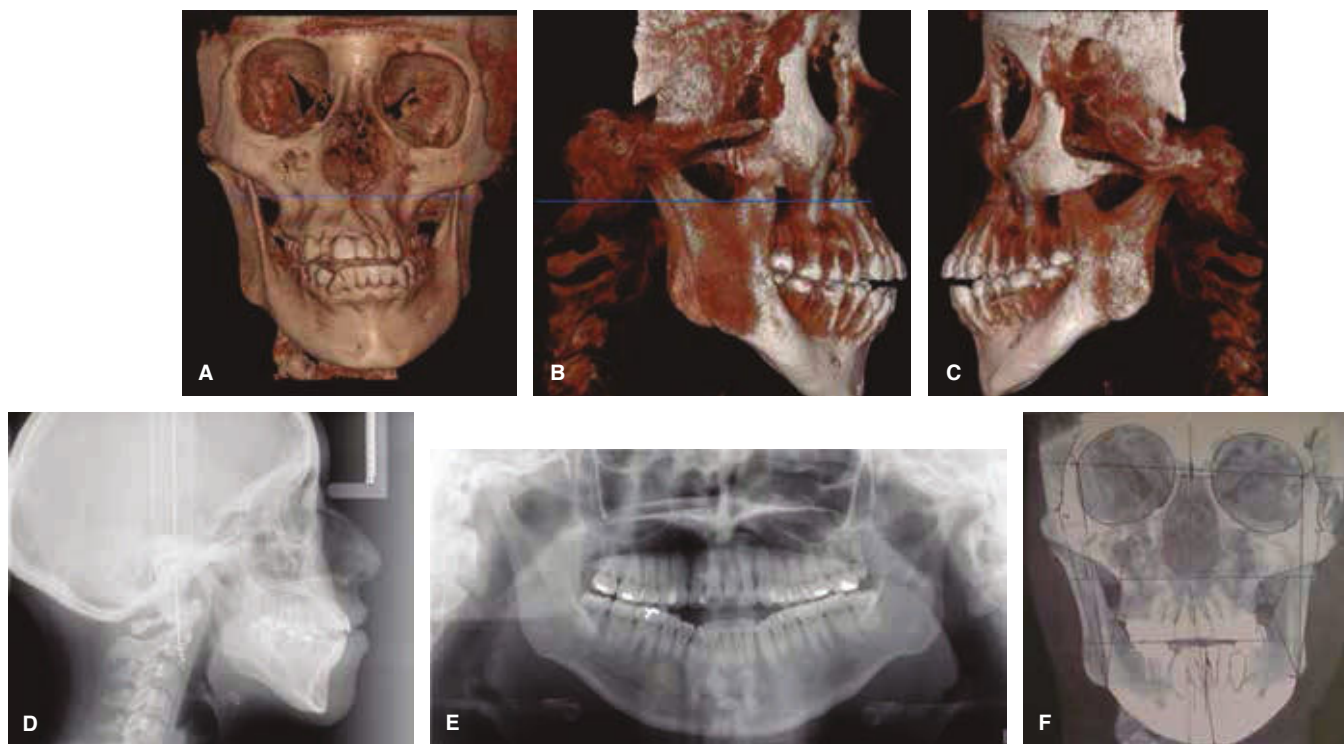
**Figura 2.**

Fotografías dentales pretratamiento: **A.** Frontal, **B.** Lateral derecha, **C.** Lateral izquierda, **D.** Oclusal superior y **E.** Oclusal inferior.

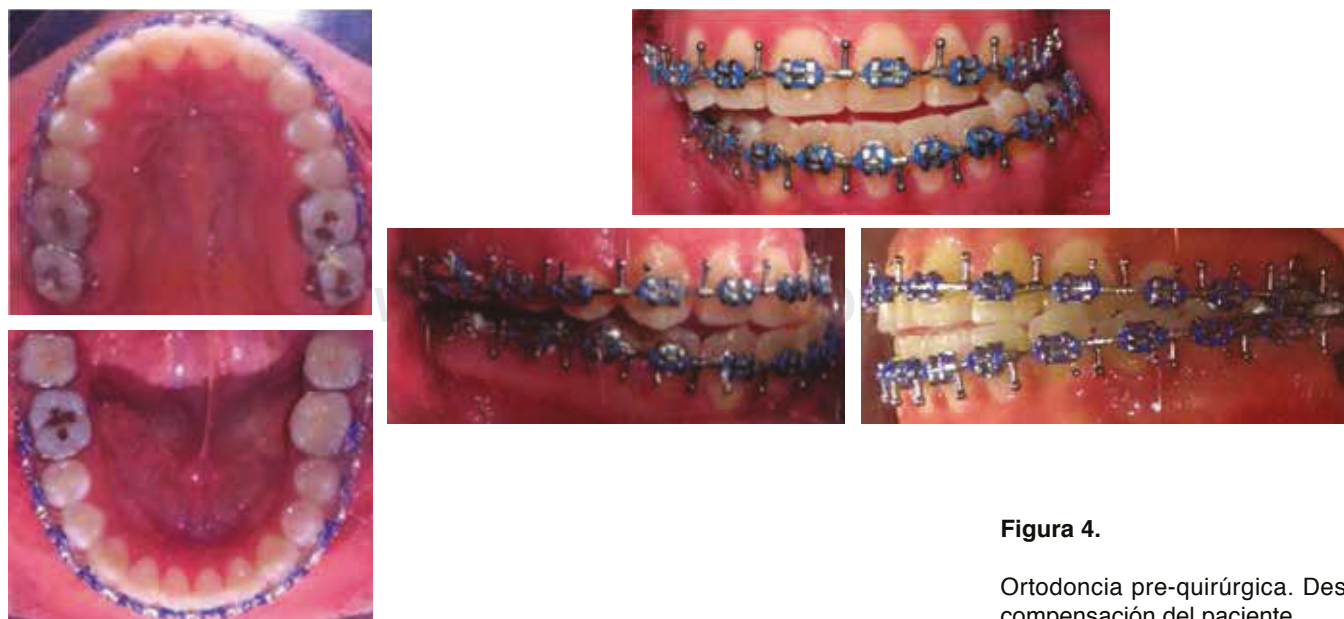

Tras el bondeado de la aparatología, se hizo la colocación de los retenedores finales; en inferior se colocó retención fija de primer premolar izquierdo a primer premolar derecho con alambre trenzado

0.0175" y de forma superior un retenedor circunferencial. Adicionalmente se elaboró un retenedor miofuncional para el uso nocturno, como recordatorio para la musculatura asimétrica del paciente.

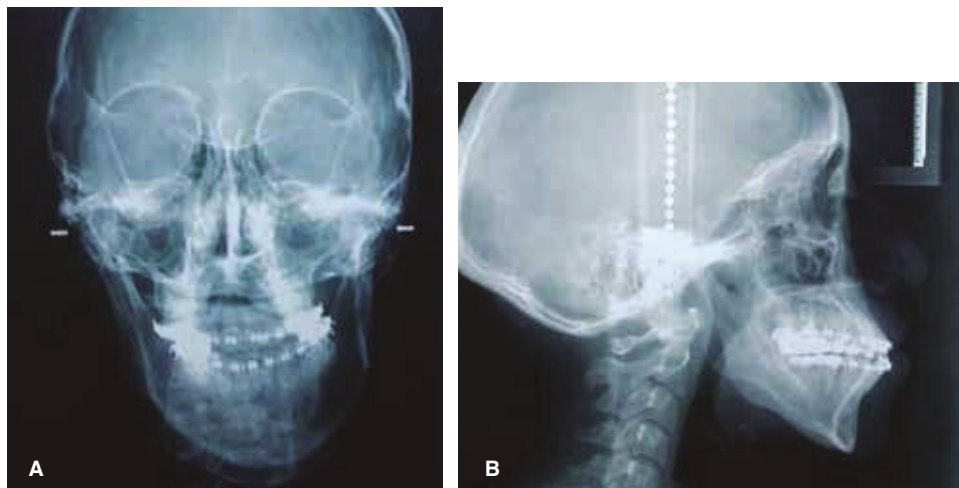


**Figura 3.** A. Tomografía computarizada vista frontal, B. Tomografía computarizada vista lateral derecha, C. Tomografía computarizada vista lateral izquierda, D. Radiografía lateral de cráneo, E. Radiografía panorámica y F. Tomografía computarizada vista posteroanterior.

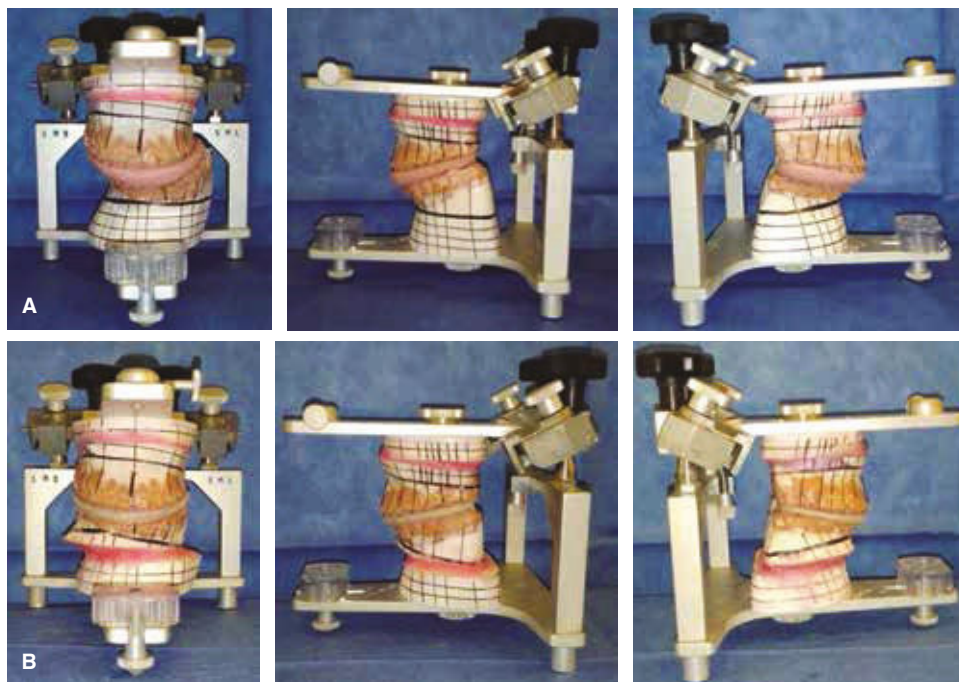


**Figura 4.**

Ortodoncia pre-quirúrgica. Descompensación del paciente.

**Figura 5.**

**A.** Radiografía posteroanterior pre-quirúrgica, y **B.** Radiografía lateral de cráneo pre-quirúrgica.

**Figura 6.**

**A.** Férula quirúrgica maxilar, y **B.** Férula quirúrgica bimaxilar.

## RESULTADOS

Se lograron los objetivos dentales establecidos inicialmente; clase I molar y canina de ambos lados, líneas medias dentales coincidentes, coordinación de arcadas superior e inferior, sobremordida horizontal y vertical adecuadas y se eliminó el apiñamiento dental (Figura 9).

La paciente obtuvo una sonrisa consonante debido a la corrección del canteamiento maxilar.

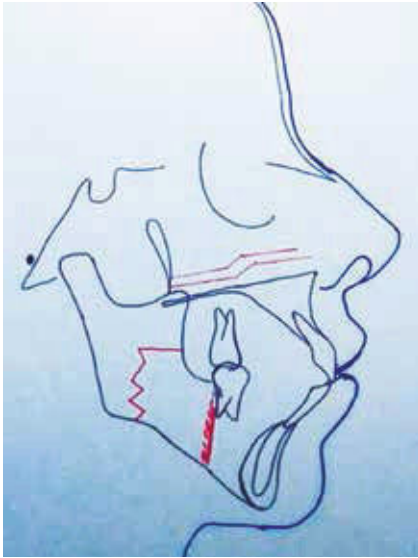
Facialmente se corrigió la asimetría, se elevó la punta de la nariz, se proyectó el área cigomático-ma-

lar y se obtuvo una relación maxilomandibular adecuada en los tres planos del espacio: sagital, transversal y vertical (Figuras 10 y 11).

## DISCUSIÓN

La cirugía del maxilar y el retroceso mandibular deben ser planeados de acuerdo a los cambios que se deseen realizar en el perfil y en los tejidos blandos del paciente, también es importante tomar en cuenta que cuando se realiza una osteotomía bimaxilar existe un gran potencial de aumentar o disminuir la altura ver-

tical facial, por esto la cirugía se deberá planear de acuerdo a las necesidades estéticas del paciente, ya que los tejidos blandos son afectados directamente ya sea relajándose o estirándose.<sup>6</sup> En el caso presenta-



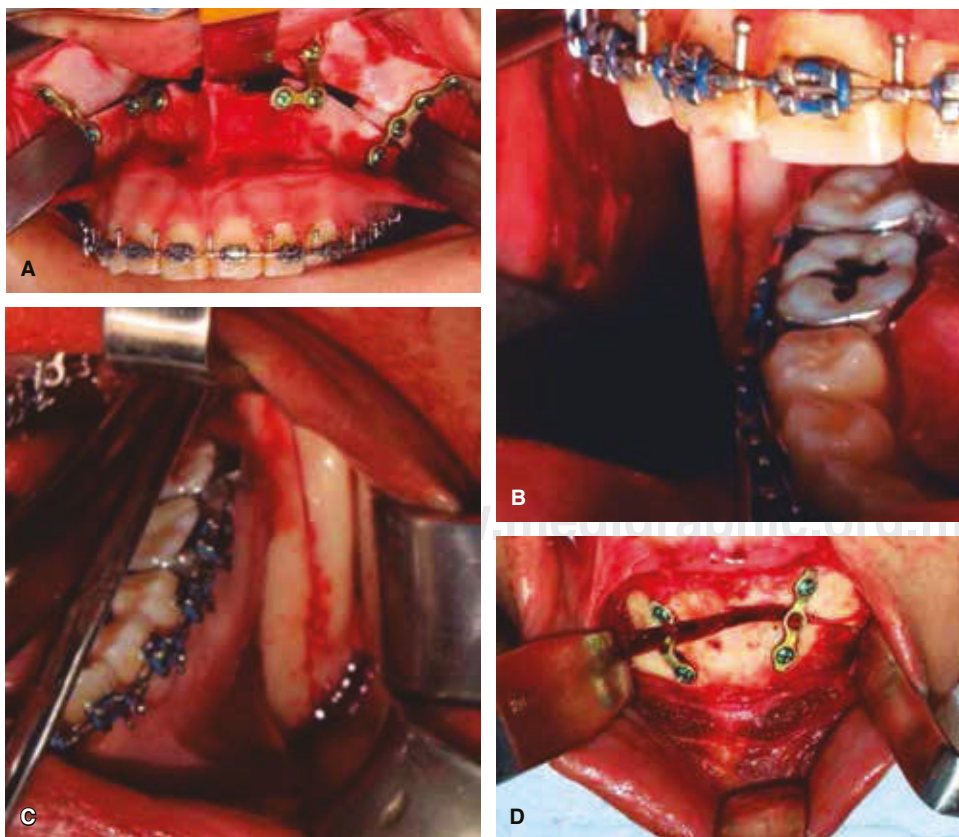
**Figura 7.** Predicción quirúrgica.

do; la altura vertical facial se mantuvo en los mismos rangos prequirúrgicos, lo cual resultó muy favorable en la estética del paciente.

S.H Baek, y cols., demostraron que los procedimientos de retroceso asimétrico mandibular con técnica manual de reposicionamiento del cóndilo, resultan favorables y no afectan significativamente la posición del disco articular dentro su fosa. En este caso, se realizó una osteotomía mandibular asimétrica sin problemas articulares posteriores a un seguimiento de un año postquirúrgico.<sup>7</sup>

En el presente caso; la paciente presentaba una asimetría mandibular hacia el lado izquierdo; Severt y cols.<sup>8</sup> reportaron que el 85% de los pacientes con asimetrías mandibulares en su estudio, la desviación presentada era hacia lado izquierdo.

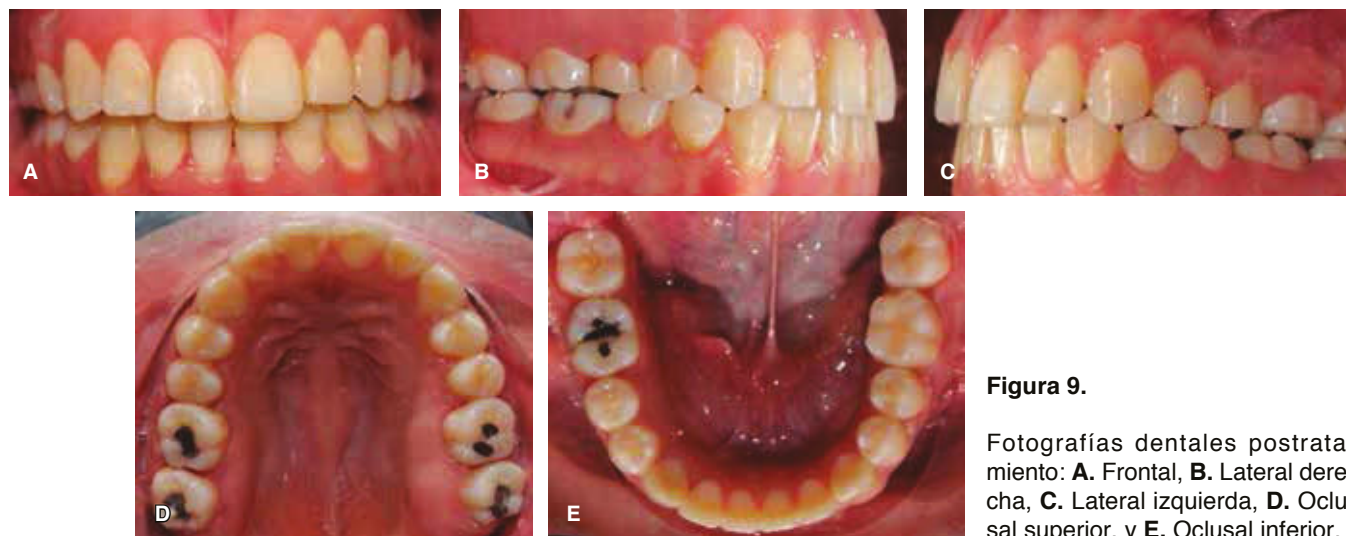
La fase de ortodoncia postquirúrgica duró en este caso tres meses, en el cual se realizó el detallado final del caso. La duración de la fase ortodoncia postquirúrgica dependerá del grado de preparación logrado antes de la cirugía.<sup>9</sup> Jakobsone y cols., en su estudio concluyeron que la recidiva de los pacientes quirúrgicos clase III se presentaba dentro de los primeros seis meses postquirúrgicos y que si existía recidiva esquelética, ésta se compensaba dentoalveolarmente.<sup>10</sup>



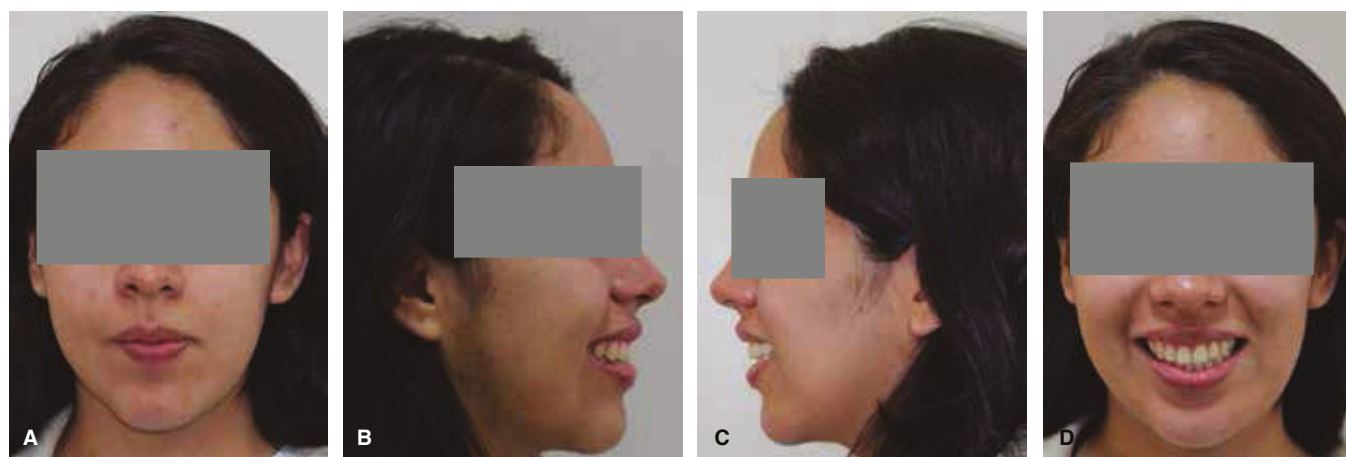
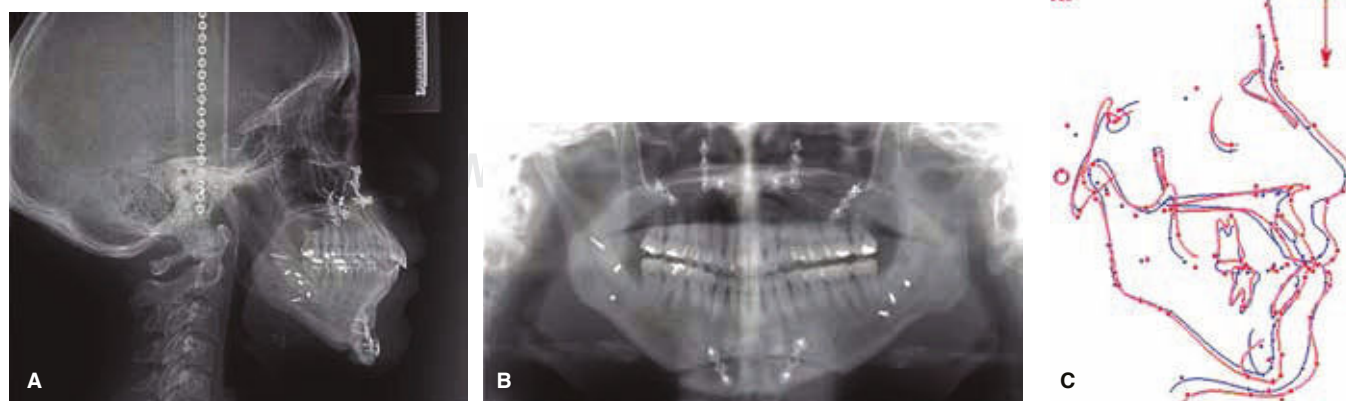
**Figura 8.**

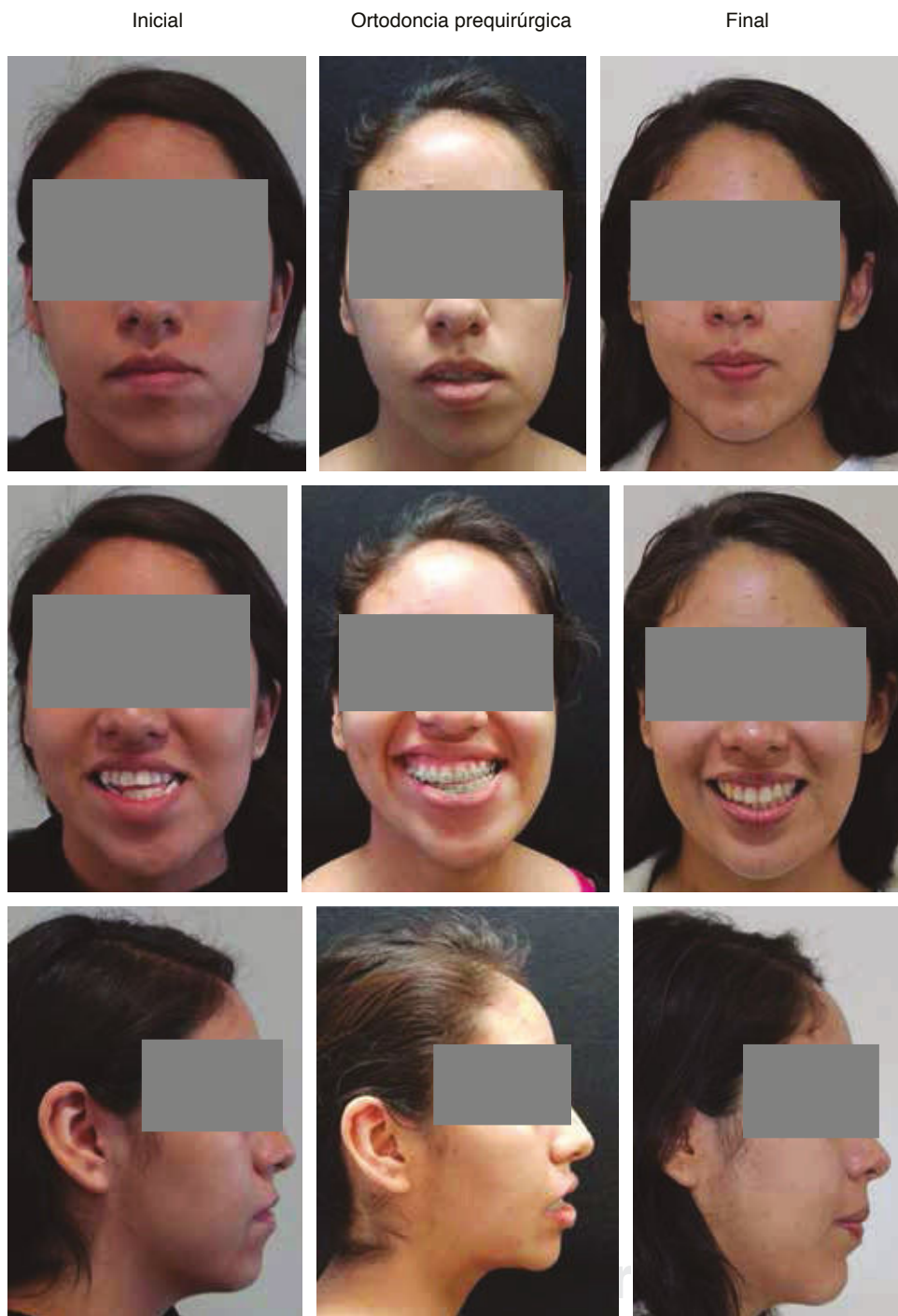
**A.** Osteotomía LeFort 1, **B.** y **C.** Osteotomía sagital de la rama bilateral, y **D.** Mentoplastia.



**Figura 9.**

Fotografías dentales postratamiento: **A.** Frontal, **B.** Lateral derecha, **C.** Lateral izquierda, **D.** Oclusal superior, y **E.** Oclusal inferior.

**Figura 10.** Aspecto facial postratamiento: **A.** Frontal, **B.** Perfil derecho, **C.** Perfil izquierdo, **D.** Sonrisa.**Figura 11.** **A.** Radiografía lateral de cráneo postquirúrgica, **B.** Radiografía panorámica postquirúrgica, **C.** Sobreimposición cefalométrica (azul: prequirúrgica, rojo: postquirúrgica).



**Figura 12.**

Cambios faciales frente, sonrisa y perfil del paciente.

## CONCLUSIONES

El establecimiento de objetivos comunes entre el cirujano maxilofacial y el ortodoncista ante un caso ortodóntico-quirúrgico, es crucial para obtener un resultado adecuado y favorable para el paciente.

Se deberá indicar el uso adicional de un retenedor nocturno bimaxilar para evitar recidivas, ya que la nueva musculatura del paciente deberá ser adaptada a las nuevas demandas funcionales.

Es de suma importancia tener una comunicación abierta con el paciente, explicándole claramente cuál



es su diagnóstico, plan de tratamiento, en qué consiste su cirugía y qué resultados se esperan obtener; de esta forma lo iremos preparando psicológicamente para aceptar sus cambios faciales pre- y postquirúrgicos que generalmente son muy radicales (*Figura 12*).

### REFERENCIAS

1. Marques LS, Ramos-Jorge ML, Paiva SM, Pordeus IA. Malocclusion: esthetic impact and quality of life among Brazilian school children. *Am Orthod Dentofacial Orthop*. 2006; 129: 424-427.
2. Posnick JC. *Orthognatic surgery. Principles and practice*. Published by Saunders. Elsevier in Elsevier Orthognatic Surgery, Copyright 2014; pp. 61-62.
3. Liu Z, McGrathand C, Hägg U. The impact of malocclusion/orthodontic treatment need on the quality of life a systematic review. *Angle Orthod*. 2009; 79 (3): 585-591.
4. Cherackal JG, Thomas E, Prathap A. Combined orthodontic and surgical approach in the correction of a class III skeletal malocclusion with mandibular prognathism and vertical maxillary excess using bimaxillary osteotomy. *Case Rep Dent*. 2013; 2013: 20: 797846.
5. Ong MA. Spectrum of dentofacial deformities: a retrospective survey. *Ann Acad Med Singapore*. 2004; 33: 239-242.
6. Cherackal GJ, Eapen T, Prathap A. Combined orthodontic and surgical approach in the correction of a class III skeletal malocclusion with mandibular prognathism and vertical maxillary excess using bimaxillary osteotomy. *Case Rep Dent*. 2013; 2013: 2013: 797846.
7. Baek SH, Kim TK, Kim MJ. Is there any difference in the condylar position and angulation after asymmetric mandibular setback? *Oral Surg Oral Med Oral Pathol Oral Radiol Endod*. 2006; 101 (2): 155-163.
8. Severt TR, Proffit WR. The prevalence of facial asymmetry in the dentofacial deformities population at the University of North Carolina. *Int J Adult Orthodon Orthognath Surg*. 1997; 12: 171-176.
9. Luther F, Morris DO, Karnezi K. Orthodontic treatment following orthognathic surgery: how long does it take and why? A retrospective study. *J Oral Maxillofac Surg*. 2007; 65 (10): 1969-1976.
10. Jakobsone G, Stenvik A, Sandvik L, Espeland L. Three-year follow-up of bimaxillary surgery to correct skeletal class III malocclusion: stability and risk factors for relapse. *Am J Orthod Dentofacial Orthop*. 2011; 139: 80-89.

Dirección para correspondencia:

**Itzuri Herrera Méndez**

E-mail: itzuhm@hotmail.com