



## Corrección de una mordida abierta anterior esquelética mediante miniimplantes y un *bite block* modificado

### *Correction of an skeletal anterior open bite with mini-screws and a modified bite block*

Ángel Eduardo Miranda Salguero,\* Alfredo Sánchez Valverde§

#### RESUMEN

La mordida abierta esquelética anterior puede ser tratada con miniimplantes, ya que proveen un anclaje absoluto para corregir mediante la intrusión de los molares maxilares con un adecuado control, el presente caso se ayudó con un *bite block* modificado. Se presenta el caso de un paciente de 15 años de edad, dolico-facial, con una maloclusión clase II subdivisión 1, mordida abierta anterior de -4.5 mm e incompetencia labial. Etiología: por una altura facial anterior superior disminuida. El objetivo del tratamiento fue conseguir una adecuada sobremordida anterior disminuyendo la altura maxilar dentoalveolar posterior. La cirugía ortognática se le indicó pero fue rechazada. Por lo tanto se realizó una intrusión molar superior con dos miniimplantes colocados en el paladar más un *Bite block* modificado activado con cadenas elásticas. **Resultados:** La intrusión molar superior fue de -2 mm, la sobremordida anterior cambió a +2 mm, hubo autorotación mandibular y se mejoró el perfil facial. **Conclusiones:** La mordida abierta anterior fue corregida con un adecuado control de la intrusión evitando alguna inclinación bucal de los molares.

**Palabras clave:** Mordida abierta, miniimplantes, intrusión molar, *bite block*.  
**Key words:** Open bite, mini-screws, molar intrusion, bite-block.

#### ANTECEDENTES

La mordida abierta es una maloclusión del plano vertical, debido a la falta de contacto anterior puede ser el problema dental o esquelético.<sup>1</sup> Se atribuye a una etiología de tipo multifactorial como pueden ser genéticos, anatómicos y el ambiente como el desarrollo de hábitos perniciosos bucales.<sup>2,3</sup> La prevalencia de la mordida abierta anterior se considera que corresponde al 3.5% de las maloclusiones (ocho a 17 años de edad).<sup>4</sup> En la población mexicana a edades tempranas la mordida abierta se relaciona en 96.6% a hábitos.<sup>5</sup>

El paciente de mordida abierta se caracteriza por su facie adenoidea o síndrome de cara larga. Con una incompetencia labial por la proclinación de los incisivos y falta de sobremordida anterior, en relación a los hábitos provocan una inflamación gingival.<sup>6</sup> La

#### ABSTRACT

Skeletal anterior open bite may be treated with mini-screws since they provide an absolute anchorage to correct it through maxillary molar intrusion. With an adequate control a bite block was used in this case to help correct the malocclusion. **Case report:** A 15 year-old male dolichofacial patient with an Angle class II division 1 malocclusion, a -4.5 mm anterior open bite and incompetent lips is hereby presented. Etiology: reduced anterior upper facial height. The treatment goal was to obtain a normal anterior overbite decreasing the posterior maxillary dentoalveolar height. Orthognathic surgery was indicated but the patient refused it. So the treatment consisted in two mini-screws implanted on the palatal side and a modified fixed bite block, activated with elastomeric chains. **Results:** A molar intrusion of 2 mm was achieved; the anterior overbite changed to +2 mm, a mandibular counterclockwise rotation took place and the facial profile was improved. **Conclusions:** The anterior open bite was corrected with a good control during molar intrusion and without buccal tipping.

posición retruida de la mandíbula disminuye la distancia mentocervical y acorta la proyección del mentón.<sup>2</sup> Esta posición mandibular también puede disminuir las vías aéreas a nivel faríngeo.

\* Residente de la Especialidad de Ortodoncia.  
§ Profesor de Ortodoncia.

División de Estudios de Posgrado e Investigación (DEPeI), Facultad de Odontología (FO), Universidad Nacional Autónoma de México (UNAM).

© 2017 Universidad Nacional Autónoma de México, [Facultad de Odontología]. Este es un artículo Open Access bajo la licencia CC BY-NC-ND (<http://creativecommons.org/licenses/by-nc-nd/4.0/>).

Este artículo puede ser consultado en versión completa en <http://www.medigraphic.com/ortodoncia>

Para diferenciar si es una mordida abierta dental o esquelética se diagnostica mediante los análisis cefalométricos. El problema dental se caracteriza por los incisivos que se encuentran en una infraoclusión, mientras que los premolares y molares se encuentran más alejados de los planos palatinos o mandibulares, Graber et al. indican que si sus ápices están a más de 3 mm es una supraerupción.<sup>7</sup> Una divergencia mayor de los planos oclusales superior e inferior, determina la severidad del caso, pudiendo afectar desde los primeros premolares hasta los molares.<sup>8</sup> Janson et al. refieren que los molares superiores e inferiores están a una mayor inclinación hacia mesial con respecto al plano oclusal, mientras que los ápices se acentúan en una inclinación distal respecto al plano palatino y mandibular, respectivamente.<sup>9</sup>

Dentro de los datos cefalométricos esqueléticos se encontrarán más marcados la inclinación del plano mandibular, una inclinación más hacia abajo y atrás de la rama mandibular, también una rama corta, una escotadura antegonial más marcada y la altura facial posterior acortada, lo cual aumenta el ángulo mandibular y la altura facial anterior.<sup>2</sup> Si es a causa del maxilar se presenta una mayor inclinación posterior del plano palatino por un exceso de crecimiento posterior o un crecimiento deficiente anterior del maxilar.<sup>10</sup> Además del análisis vertical de las alturas facial anterior y posterior se debe medir la altura de los procesos dentoalveolares como indican Biggerstaff et al.<sup>11</sup> cuando un problema vertical es evidente en la mordida abierta esquelética; Sassouni describió que los planos oclusal, palatino y mandibular hacen una convergencia más próxima por detrás de la cara.<sup>12</sup>

Se han descrito diversas terapias para corregir la mordida abierta dental o esquelética como educación funcional de la lengua, extracciones de los primeros premolares, segundos premolares y primeros molares, arcos extraorales de tracción occipital, mentoneras, elásticos, arcos multiloops (MEAW), *bite blocks*, trampas linguales o combinados con aparatos funcionales. En la mordida abierta esquelética la cirugía ortognática siempre será el tratamiento estándar.<sup>8,13-17</sup>

En la última década la intrusión de molares a través del uso de miniimplantes se ha descrito para corregir una mordida abierta esquelética, permitiendo realizar extrusiones de los incisivos, además se ha descrito dar resultados estéticos favorables como ayudar a una autorrotación mandibular y reducir la altura facial anterior. Incluso se ha dado como alternativa para pacientes que no han aceptado realizar un cirugía ortognática.<sup>18,19</sup>

Existen diferentes maneras para realizar una intrusión molar mediante miniimplantes, ya sean coloca-

dos por palatino, vestibular o ambos lados, e incluso ayudados de otros aparatos.<sup>17,18,20-23</sup>

El libro de Graber describe que una intrusión molar con miniimplantes debe diseñarse para dar un control tridimensional del órgano dental en la rotación, inclinación, torsión, posición mesiodistal y la posición inferior y superior de los molares, además de un monitoreo para evaluar la forma de arcada, inclinación del plano oclusal y el plano oclusal frontal. Cuando se realiza en molares superiores es muy importante tener en cuenta el control sobre resistencia de las raíces palatinas.<sup>7</sup>

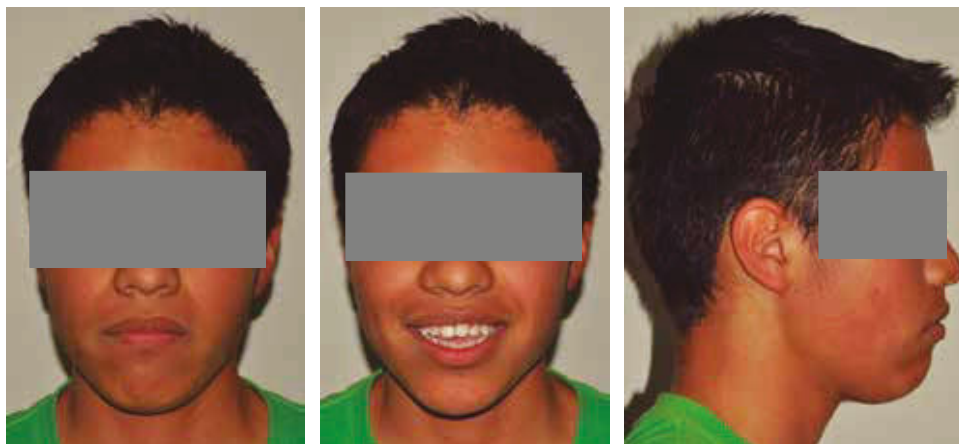En el presente caso se realizó una intrusión molar superior tratando de tener el suficiente control sobre los primeros y segundos molares superiores para conseguir resultados adecuados y corregir la mordida abierta.

### Diagnóstico y etiología

Paciente masculino de 14 años y nueve meses de edad, asiste a la Clínica de Ortodoncia de la División de Estudios de Postgrado e Investigación, UNAM, con el motivo de consulta: «Tengo los dientes de arriba salidos». Como antecedentes patológicos refiere rinitis en tratamiento. Hábitos orales: respiración bucal. Las fotografías extraorales indican un perfil convexo, con cierre labial con esfuerzo, incompetencia labial, a la sonrisa presenta la mordida abierta y proyección deficiente del mentón (*Figura 1*). Al examen intraoral presenta un maloclusión clase II molar derecha, clase II canina bilateral, mordida cruzada posterior bilateral (-2 mm), mordida abierta anterior (-4.5 mm) y algunos diastemas entre los incisivos (*Figuras 2 y 3*). En la radiografía panorámica no se observan caries, inclinación inadecuada radicular y terceros molares en desarrollo. El análisis de la radiografía lateral de cráneo determinó una clase II esquelética por retroposición mandibular (ANB: 6°, convexidad de Ricketts: +5 mm), crecimiento vertical: (SN-PM: 41°, Eje facial: 83°), biproclinación dental (1U-SN: 110°, IMPA: 101°). Como etiología se determinó por un deficiente crecimiento anterior del maxilar y una altura maxilar posterior aumentada (N-ENA: 52 mm, plano palatal: -7°) (*Figura 4*). A la tomografía de haz cónico no presenta daños en las corticales óseas (*Figura 5*).

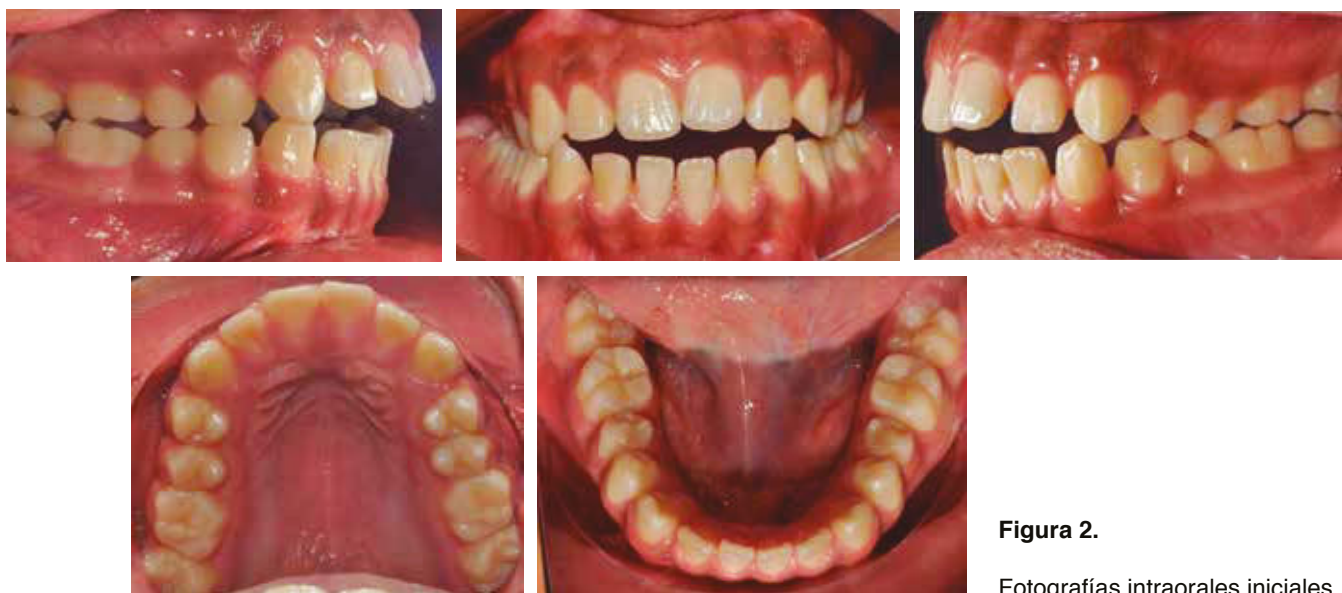### Objetivos de tratamiento

Facial: mejorar perfil, disminuir la incompetencia labial y una adecuada exposición de sonrisa. Esqueléticos: corregir mordida abierta esquelética, favorecer una autorrotación mandibular y controlar la dimensión vertical. Dentales: coordinar arcadas, obtener clase I



**Figura 1.**

Fotografías faciales iniciales, frente, sonrisa y perfil derecho.



**Figura 2.**

Fotografías intraorales iniciales.

molar y canina, retroclinar incisivos, coincidir líneas medias, adecuado contacto oclusal. Funcional: mejorar función respiratoria con cierre de la mordida abierta.

#### Alternativas de tratamiento

1. Cirugía ortognática: mediante una cirugía LeFort I para impactación maxilar, el paciente no aceptó.
2. Extracciones de los cuatro primeros premolares: permitiría la corrección pero afectaría perfil facial en futuro, además un aumento de la dimensión vertical.
3. Intrusión de molares superiores mediante el uso de miniimplantes: la intrusión molar ha sido reportada como más estable cuando se trata de hacer un compensación. Para lograrlo se propuso la colocación de 2 miniimplantes en el paladar entre los

primeros y segundos molares, combinado con un dispositivo similar a un *bite block* cementado en los molares superiores, el cual sería activado por cadenas elásticas, desde los miniimplantes al dispositivo. De esta manera permitiría una intrusión sin que se produzcan movimientos de inclinaciones indeseables.

#### Secuencia del tratamiento

Aparatología fija brackets y tubos Edgewise slot 0.022" x 0.028".

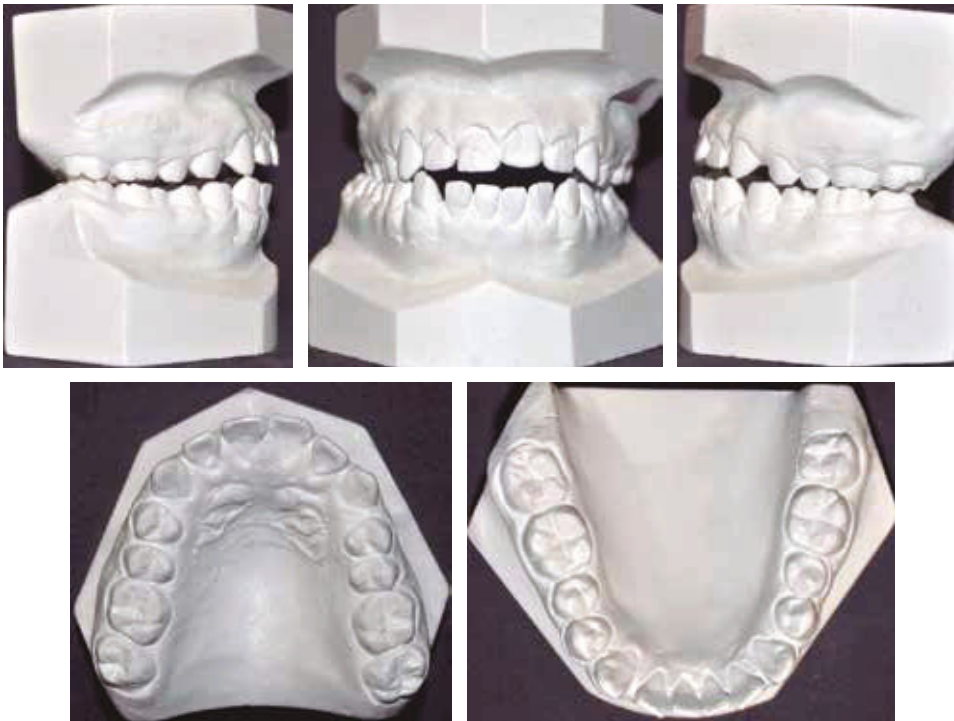1. Fase alineación y nivelación: arcos NiTi 0.014", 0.018" y 0.018" x 0.025".
2. Fase mecánica de trabajo: colocación de 2 miniimplantes (1.8 x 9 mm) en el paladar entre los prime-

ros y segundo molares, cementando con ionómero de vidrio del *bite block*, cuya modificación consistió en añadir dos ganchos entre primer y segundo molar superior en palatino, la activación con cadenas elásticas cerrada 3 Oz de fuerza (dontrix) en cada lado en periodos de tres semanas por tres meses, luego retirado el *bite block* se colocó una barra TPA para mantener la intrusión (Figura 6). Cierre de espacios con arcos SS 0.016" x 0.022" superior e inferior con *bull loops*.

3. Fase de finalización: Arco SS 0.018" x 0.025" superior e inferior, con dobleces de segundo y tercer orden, reposición de brackets: arcos NiTi, 0.016", 0.016" x 0.025" superior e inferior.

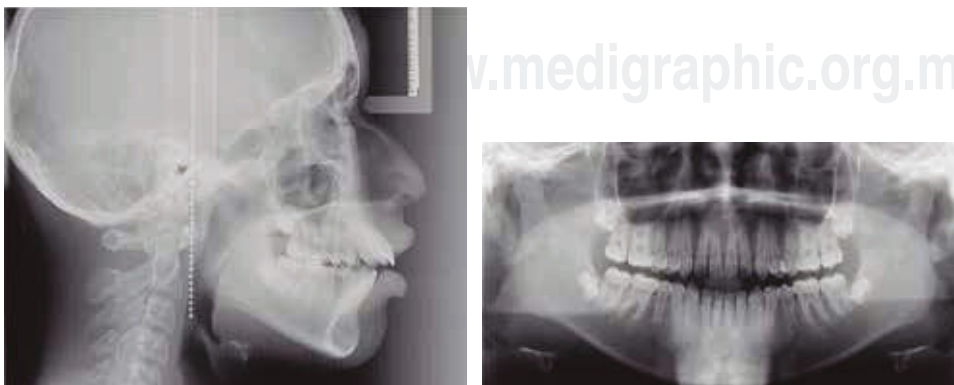
Detallado: Arcos SS 0.017" x 0.025" superior e inferior con dobleces ideales al inferior con torques continuo posterior de 60° lingual.

- Interconsulta con periodoncia: fase I de higiene y control por gingivitis moderada relacionada a placa; apoyo y educación en el cepillado. Gingivoplastia superior e inferior de premolar a premolar. Asentamiento: Arco trenzado 0.017" x 0.025" superior, Arco SS 0.017" x 0.025" con dobleces ideales más elásticos de asentamiento (dos semanas). Retiro de aparatología fija.
4. Retención: retenedor circunferencial superior e inferior. Retención inferior de tres a tres con arco trenzado 0.0175.



**Figura 3.**

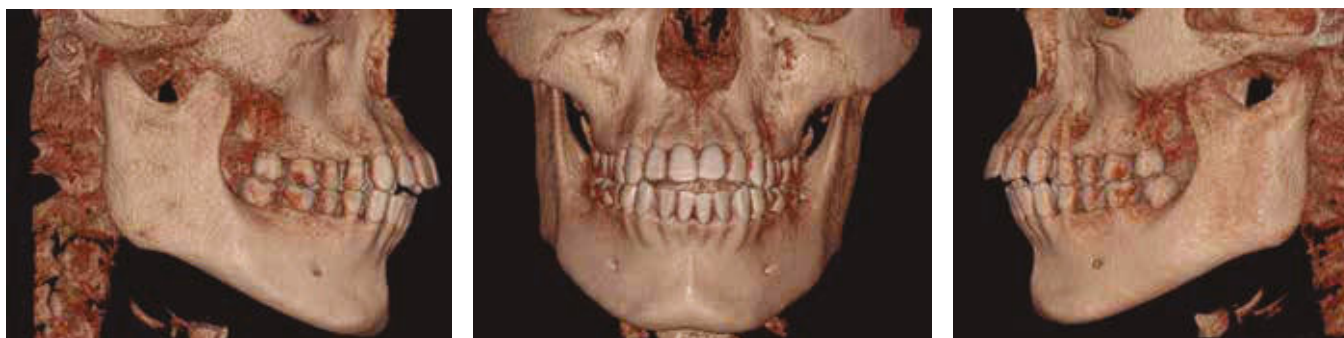Modelos iniciales.



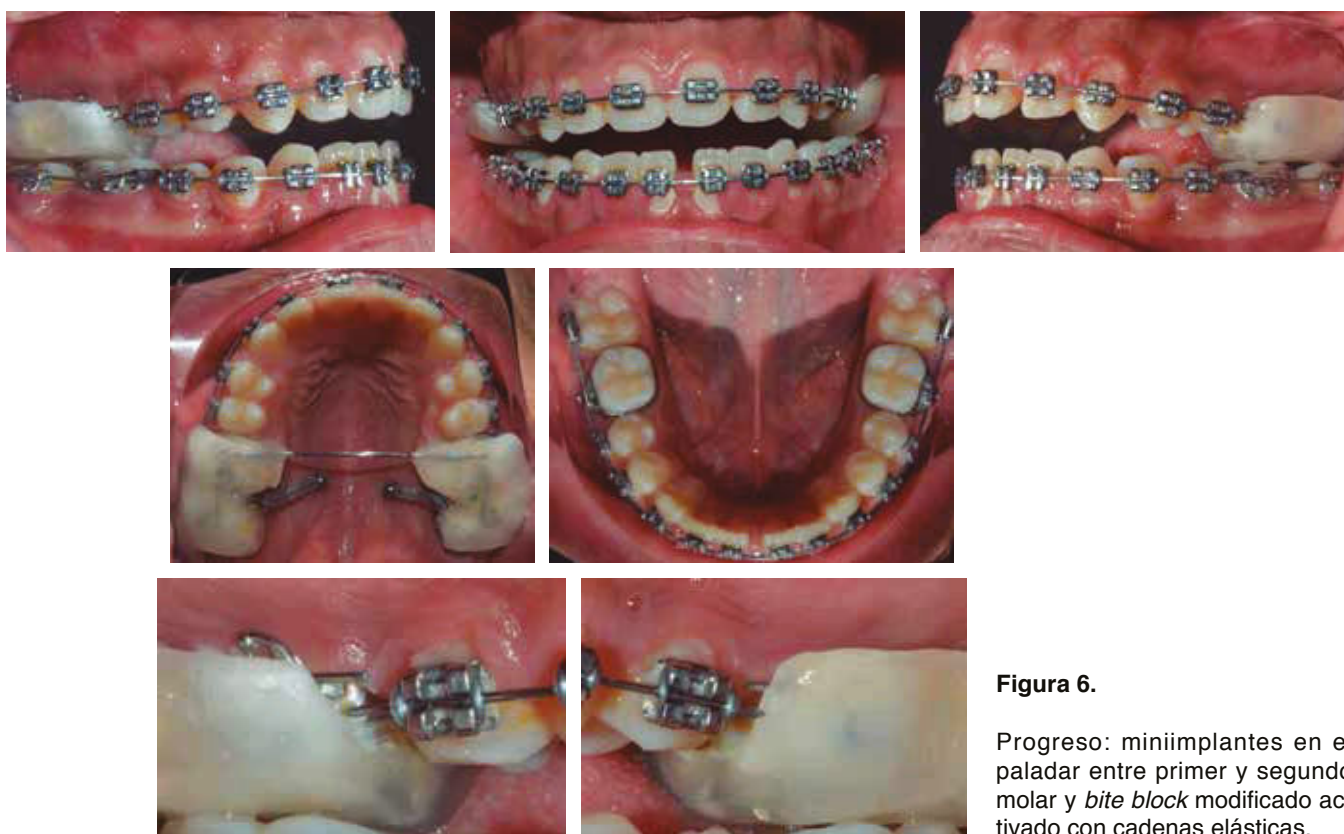
**Figura 4.**

Iniciales: lateral de cráneo, panorámica, imágenes de tomografía computarizada de cone beam.





**Figura 5.** Iniciales: imágenes de tomografía computarizada de cone beam.



**Figura 6.**

Progreso: miniimplantes en el paladar entre primer y segundo molar y *bite block* modificado activado con cadenas elásticas.

## RESULTADOS

Se obtuvo buena alineación, adecuado asentamiento, se realizó retracción de los incisivos superiores e inferiores obteniendo una sobremordida adecuada, clase I molar, premolar y canina, buena forma de arco, además una adecuada estética gingival. La intrusión molar fue de -2 mm, el *overbite* cambió a 2 mm, favoreció a una autorrotación mandibular. Se mejoró el perfil facial eliminando la incompetencia labial y una mejor proyección del mentón, la altura

facial anterior disminuyó 2 mm, además una mejor exposición de sonrisa. Radiográficamente también se observa un adecuado paralelismo radicular, y un aumento de las vías aéreas a nivel faríngeo (*Figuras 7 a 10 y Cuadro I*).

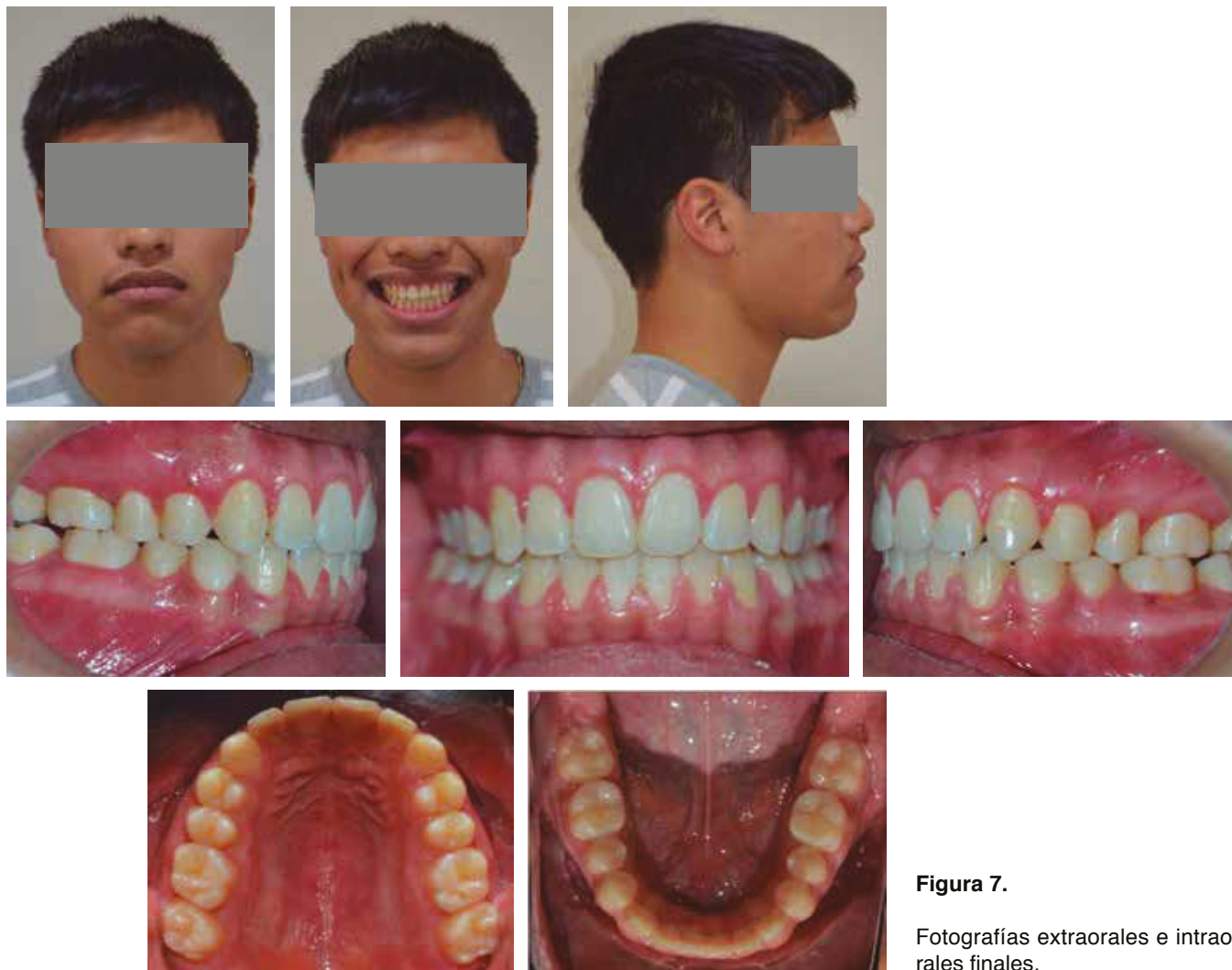## DISCUSIÓN

En el presente caso clínico los objetivos fueron obtener una adecuada corrección de la mordida abierta originada por un problema esquelético, según el aná-

lisis de Biggerstaff et al.<sup>11</sup> se determinó que el problema se daba por una deficiencia de crecimiento en la porción anterior del maxilar, a diferencia de la inclinación del plano palatal de Ricketts surgiría un exceso de crecimiento posterior del maxilar. Se indica que un

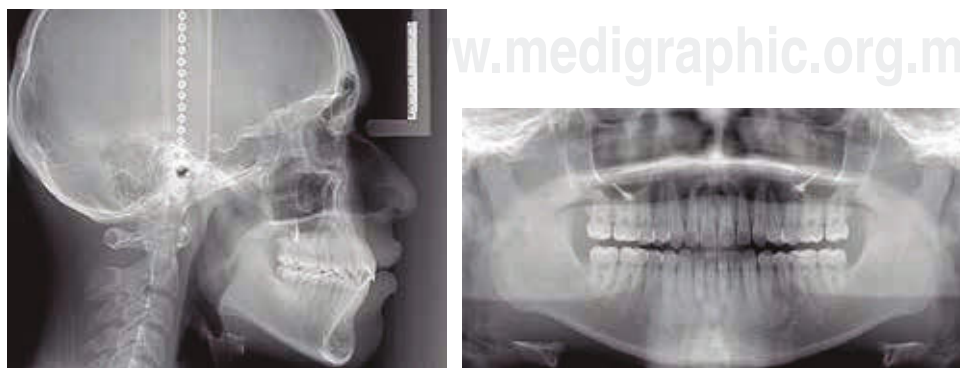
exceso de la porción posterior del maxilar a nivel de molares provoca problemas del crecimiento en sentido horario de la mandíbula o una posición retruida.<sup>2</sup>

En cuanto a la colocación de los miniimplantes en este caso está descrita por Björn et al., indican que



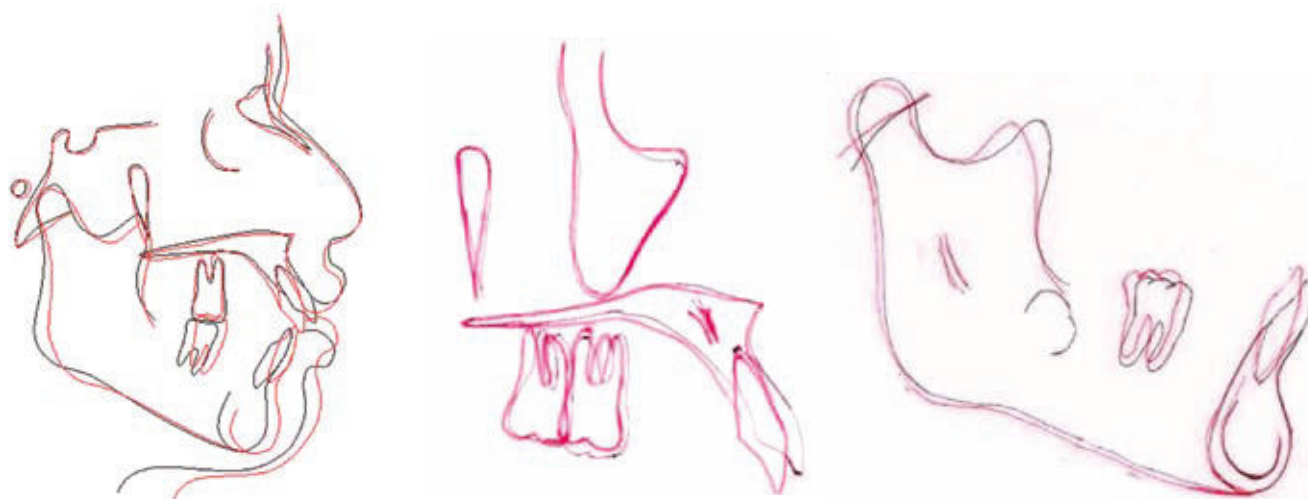
**Figura 7.**

Fotografías extraorales e intraorales finales.

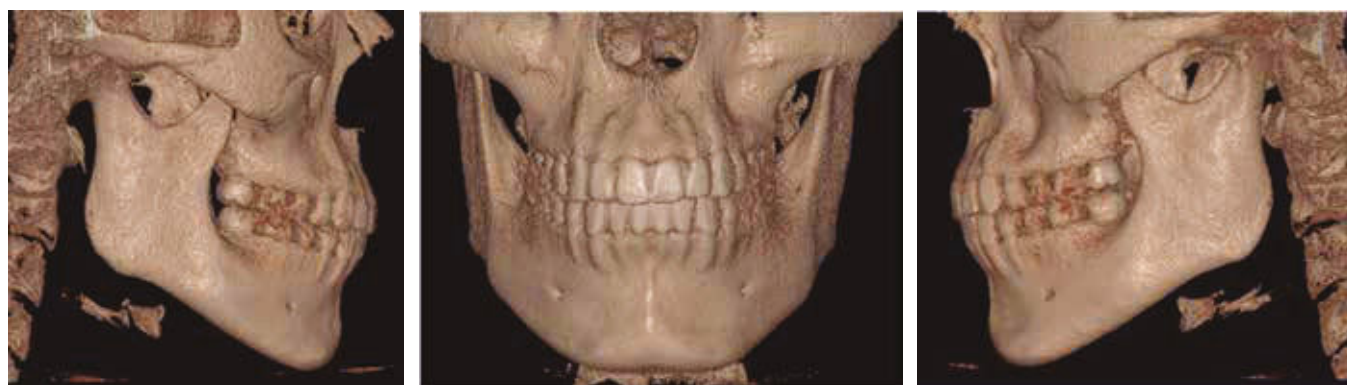

**Figura 8**

Lateral de cráneo final y ortopantomografía.



**Figura 9.** Lateral de cráneo final y trazado de sobreimposición de imágenes.



**Figura 10.** Imágenes finales de tomografía computarizada cone beam.

para intrusión por palatino entre primer y segundo molar entre las raíces palatinas a 5 mm de la cresta marginal hay un espacio de 4-5 mm, ideal para la colocación similar a la elección en este caso.<sup>24</sup>

La intrusión posterior con miniimplantes para corregir la mordida abierta está bien descrita por varios autores.<sup>1,14-25</sup> Cifter et al. determinaron que al usar un modelo en elementos finitos como barra transpalatina y miniimplantes existe mayor intrusión de las raíces vestibulares que la palatina.<sup>21</sup> Cuando son colocados sólo por palatino se debe ayudar siempre de algún aparato por palatino para evitar un indeseable torque lingual en las coronas como lo describen Buschang et al y Xun et al.<sup>22,23</sup>

La fuerza aplicada en este caso fue de 3 Oz por cada lado mediante cadenas elásticas para evitar reabsorción radicular. Algunos casos han descrito utilizar *springscoils* de NiTi de 150 g por cada lado.<sup>1,22,26</sup>

Mayores fuerzas de intrusión presentan casos de Everandi et al. con el uso de miniplacas cigomáticas combinando el uso de resortes de 200 g.<sup>20</sup>

Los resultados en este caso clínico demuestran una intrusión de 2 mm de los primeros molares y 1 mm en segundos molares son similares a los estudios de Scheffler et al., que determinaron que por 2 mm de intrusión se darán 4 mm de sobremordida.<sup>10</sup> Alsafadi et al. y Scheffeler et al. indicaron que al realizar este movimiento se debe controlar la extrusión pasiva de los molares inferiores, la cual se puede evitar con miniimplantes para también intruirllos o solamente como anclaje indirecto y el uso de pistas de acrílico.<sup>27</sup> La modificación del *bite block* cementado en los primeros y segundos molares superiores ayudó al control tridimensional coronorradicular durante la intrusión y evitó que los molares inferiores hagan cierta erupción. Otros autores como Bushang et al. analizaron la intrusión al realizar



**Cuadro I.** Resumen de los análisis cefalométricos.

	Norma	Pre-TX	Pos-TX
SN-1U	102°	110°	95°
IMPA	90°	101°	94°
1U-1L	135°	110°	132°
A/Pg-1U	+3 mm	12 mm	6 mm
A/Pg 1L	+1 mm	4 mm	5 mm
ANB	2°	8°	4°
SNA	82°	81°	79°
SNB	78°	74°	75°
Convexidad maxilar	0-2 mm	7 mm	5 mm
Profundidad maxilar	90°	94°	92°
FH_MP	26°	28.8°	26.8°
SN-MP	32°	41°	39°
Profundidad facial	87°	88°	89°
Eje facial	90°	82°	83°
AFA	112 mm	129 mm	127 mm
Labio superior	1-4 mm	+1 mm	-1
Labio inferior	0-2 mm	+4 mm	+1

sólo con miniimplantes por palatino, empleando *coils-springs* sujetos a un disyuntor, y sus resultados indicaron que la intrusión molar se controló adecuadamente.<sup>22</sup>

Una ventaja fue tener espacios interproximales tanto en la arcada superior como en la inferior lo cual favoreció a que la retroclinación lo consumiera (la retracción o retroclinación de los dientes), así disminuyendo la mordida abierta, además también favoreció al cierre labial mejorando su estética considerablemente. Cabe destacar, como Daguchi et al. indicaron, que con la intrusión molar conjuntamente cuando se retrae segmento anterior, favorece mucho los cambios estéticos debido a la autorrotación mandibular y ayuda a que sea más estable el caso a diferencia de realizar solamente se realizan extrusión de los incisivos y caninos.<sup>25,27</sup>

Varios autores como Scheffler et al., Hart et al., Kuroda et al., Buschang et al., Xun et al., Alsafadi et al., indicaron que los efectos de una intrusión de dientes posteriores superiores son favorables provocando una autorrotación mandibular de 1° hasta 4°, mejorando la proyección del mentón, disminuyendo la altura facial y el ángulo mandibular. Similares resultados también se lograron en el presente caso pero no significativamente.<sup>18,19,22,23,26,27</sup>

## CONCLUSIONES

- La mecánica de intrusión de molares superiores está descrita como más estable que una extrusión

de los dientes anteriores para el cierre de una mordida abierta.

- Por el uso de dos miniimplantes sólo en el paladar combinado con un *bite block* modificado se obtuvo un excelente control tridimensional, evitando alguna inclinación molar superior indeseada durante la intrusión.

## REFERENCIAS

- Park YC, Lee HA, Choi NC, Kim DH. Open bite correction by intrusion of posterior teeth with miniscrews. *Angle Orthod.* 2008; 78 (4): 699-710. doi: 10.2319/0003-3219(2008)078[0699:OBCBI]2.0.CO;2.
- Lin LH, Huang GW, Chen CS. Etiology and treatment modalities of anterior open bite malocclusion. *J Exp Clin Med.* 2013; 5 (1): 1-4. doi: 10.1016/j.jecm.2013.01.004.
- Uribe FA, Janakiraman N, Nanda R. Chapter 9. Management of open-bite malocclusion. In: *Esthetics and biomechanics in orthodontics.* 2015; 147-179. doi:10.1016/B978-1-4557-5085-6.00009-6.
- Proffit WR, Fields HW, Moray LJ. Prevalence of malocclusion and orthodontic treatment need in the United States: estimates from the NHANES III survey. *Int J Adult Orthodon Orthognath Surg.* 1998; 13 (2): 97-106.
- Oropeza LM, Meléndez Ocampo AF, Sánchez RO, López AF. Prevalencia de las maloclusiones asociada con hábitos bucales nocivos en una muestra de mexicanos. *Rev Mex Ortod.* 2014; 2 (4): 220-227. doi: 10.1016/S2395-9215(16)30038-1.
- Proffit W, Fields H, Sarver D. *Contemporary orthodontics.* 2007. doi: 10.1038/sj.bdj.2012.829.
- Graber TM, Vanarsdall RL VK. *Orthodontics. Current Principles & Techniques.* 4th ed.; 2005.
- Kim YH. Anterior openbite and its treatment with multiloop edgewise archwire. *Angle Orthod.* 1987; 57 (4): 290-321. doi: 10.1043/0003-3219(1987)057<0290:AOAITW>2.0.CO;2.
- Janson G, Laranjeira V, Rizzo M, Garib D. Posterior tooth angulations in patients with anterior open bite and normal occlusion. *Am J Orthod Dentofac Orthop.* 2016; 150 (1): 71-77. doi:10.1016/j.ajodo.2015.12.016.
- Ricketts RM. Perspectives in the clinical application of cephalometrics. *Angle Orthod.* 1981; 51 (2): 115-150. doi:10.1043/0003-3219.
- Biggerstaff RH, Allen RC, Tuncay OC, Berkowitz J. A vertical cephalometric analysis of the human craniofacial complex. *Am J Orthod.* 1977; 72 (4): 397-405. doi: 10.1016/0002-9416(77)90352-9.
- Sassouni V. The class II syndrome: differential diagnosis and treatment. *Angle Orthod.* 1970; 40 (4): 334-341. doi: 10.1043/0003-3219(1970)040<0334:TCISDD>2.0.CO;2.
- Uribe FA, Chandhoke TK, Nanda R. *Individualized orthodontic diagnosis.* Second Edi. Elsevier Inc.; 2014. doi: 10.1016/B978-1-4557-5085-6.00001-1.
- Gurton AU, Akin E, Karacay S. Initial intrusion of the molars in the treatment of anterior open bite malocclusions in growing patients. *Angle Orthod.* 2004; 74 (4): 454-464. doi:10.1043/0003-3219(2004)074<0454:IIOTMI>2.0.CO;2.
- Iscan HN, Sarisoy L. Comparison of the effects of passive posterior bite-blocks with different construction bites on the craniofacial and dentoalveolar structures. *Am J Orthod Dentofacial Orthop.* 1997; 112 (2): 171-178. doi:10.1016/S0889-5406(97)70243-9.
- Erverdi N, Usumez S, Solak A, Koldas T. Noncompliance open-bite treatment with zygomatic anchorage. *Angle Orthod.* 2007; 77 (6): 986-990. doi:10.2319/101206-422.1.



17. Kuo CC, Chen YJ, Lai EHH, Yao CCJ, Chang JZC. Long-term stability of an adult class III open-bite malocclusion treated with multiloop edgewise archwire. *J Dent Sci.* 2009; 4 (3): 149-158. doi:10.1016/S1991-7902(09)60020-9.
18. Hart TR, Cousley RRJ, Fishman LS, Tallents RH. Dentoskeletal changes following mini-implant molar intrusion in anterior open bite patients. *Angle Orthod.* 2015; 85 (6): 941-948. doi: 10.2319/090514-625.1.
19. Kuroda S, Sakai Y, Tamamura N, Deguchi T, Takano-Yamamoto T. Treatment of severe anterior open bite with skeletal anchorage in adults: Comparison with orthognathic surgery outcomes. *Am J Orthod Dentofac Orthop.* 2007; 132 (5): 599-605. doi:10.1016/j.ajodo.2005.11.046.
20. Erverdi N, Tosun T, Keles A. A new anchorage site for the treatment of anterior open bite: zygomatic anchorage. Case report. *World J Orthod.* 2002; 43 (3): 147-153. doi:10.1067/mod.2002.128731.
21. Çifter M, Saraç M. Maxillary posterior intrusion mechanics with mini-implant anchorage evaluated with the finite element method. *Am J Orthod Dentofacial Orthop.* 2011; 140 (5): 233-241. doi: 10.1016/j.ajodo.2011.06.019.
22. Buschang PH, Carrillo R, Rossouw PE. Orthopedic correction of growing hyperdivergent, retrognathic patients with miniscrew implants. *J Oral Maxillofac Surg.* 2011; 69 (3): 754-762. doi: 10.1016/j.joms.2010.11.013.
23. Xun C, Zeng X, Wang X. Microscrew anchorage in skeletal anterior open-bite treatment. *Angle Orthod.* 2007; 77 (1): 47-56. doi:10.2319/010906-14R.1.
24. Ludwig B, Glasl B, Kinzinger GS, Lietz T, Lisson JA. Anatomical guidelines for miniscrew insertion: vestibular interradicular sites. *J Clin Orthod.* 2011; 45 (3): 165-173.
25. Deguchi T, Kurosaka H, Oikawa H, Kuroda S, Takahashi I, Yamashiro T et al. Comparison of orthodontic treatment outcomes in adults with skeletal open bite between conventional edgewise treatment and implant-anchored orthodontics. *Am J Orthod Dentofac Orthop.* 2011; 139 (4 Suppl): S60-S68. doi:10.1016/j.ajodo.2009.04.029.
26. Scheffler NR, Proffit WR, Phillips C. Outcomes and stability in patients with anterior open bite and long anterior face height treated with temporary anchorage devices and a maxillary intrusion splint. *Am J Orthod Dentofac Orthop.* 2014; 146 (5): 594-602. doi:10.1016/j.ajodo.2014.07.020.
27. Alsafadi AS, Alabdullah MM, Saltaji H, Abdo A, Youssef M. Effect of molar intrusion with temporary anchorage devices in patients with anterior open bite: a systematic review. *Prog Orthod.* 2016; 17 (1): 9. doi:10.1186/s40510-016-0122-4.

Dirección para correspondencia:  
**Ángel Eduardo Miranda Salguero**  
 E-mail: edums87@gmail.com