



## Sustitución de caninos retenidos por primeros premolares maxilares. Reporte de un caso

### *Substitution of retained canines with first maxillary premolars. Case report*

Paulina Hernández,\* Andrés Vázquez Landaverde,\* Mónica Ortiz Villagómez,\*  
Guillermo Ortiz Villagómez,\* Alicia Terán Alcocer\*

#### RESUMEN

**Introducción:** Se conoce como dientes retenidos aquéllos que se han formado dentro del hueso pero que han fracasado en su proceso de erupción. Los dientes que presentan retenciones con más frecuencia son los terceros molares de ambas arcadas y los caninos superiores, seguidos por los segundos premolares inferiores y los dientes supernumerarios. **Objetivos:** Sustituir los caninos retenidos por los primeros premolares maxilares, obteniendo la guía canina con la cúspide vestibular de los primeros premolares maxilares y la relación molar clase I con una guía anterior adecuada. **Reporte del caso:** Paciente de sexo masculino de 16 años de edad. Presenta clase III molar bilateral, caninos primarios maxilares y apiñamiento anterior superior e inferior; radiográficamente, se observan dos dientes supernumerarios entre los incisivos laterales y primeros premolares superiores, y la impactación de los caninos maxilares permanentes sobre las raíces de los incisivos centrales superiores con reabsorción de un tercio de la raíz del incisivo central superior derecho y del tercio apical del incisivo lateral del mismo lado, así como del central y lateral del lado opuesto. **Conclusiones:** La sustitución de caninos por premolares eliminando la fase quirúrgica-ortodóncica, es un tratamiento viable con buenos resultados funcionales, periodontales y estéticos siempre y cuando se tenga un adecuado manejo ortodóncico en la posición final de los dientes anteriores, sin embargo no es una alternativa utilizable en todos los casos.

**Palabras clave:** Dientes retenidos, primeros premolares maxilares.  
**Key words:** Retained teeth, first maxillary premolars.

#### INTRODUCCIÓN

Se conocen como dientes retenidos aquéllos que se han formado dentro del hueso pero han fracasado en el proceso de erupción. Los dientes con mayor frecuencia de retenciones dentales son los terceros molares maxilares y mandibulares, seguidos por los caninos permanentes maxilares con una prevalencia casi 20 veces mayor que los mandibulares. Esta alta incidencia en desviaciones y retenciones, se debe a que el canino permanente presenta problemas de espacio en la arcada dental debido a que es uno de los últimos dientes en erupcionar, tiene el mayor tiempo de desarrollo entre los 11 y 13 años en superior y entre los 10 y 11 años en inferior y la vía de erupción

#### ABSTRACT

**Introduction:** Retained teeth are defined as non-erupted, well-formed, teeth that remain inside the jawbone. Third molars as well as upper canines are the most frequently retained teeth, although lower second premolars and supernumerary teeth are also prone to suffer retention. **Objectives:** To replace retained canines with first maxillary premolars by using the labial cuspid of the first maxillary premolars as canine guidance and class I molar relationship coupled to a suitable anterior guidance. **Case report:** A 16 year-old male patient with bilateral molar class III, primary maxillary canines and upper and lower anterior crowding; the radiographs show two supernumerary teeth between the lateral incisors and the first upper premolars and the impaction of the permanent maxillary canines over the upper central incisors roots, with resorption of a third of the upper right central incisor root and of the apical third of the lateral incisor in the same side, as well as the central and lateral in the opposite side. **Conclusions:** The replacement of the canines by premolars, excluding the orthodontic surgery, is a viable treatment with good functional, periodontal and esthetic results, as long as there is a good orthodontic management of the final position of the anterior teeth. Nevertheless, it's not a choice for all cases.

más larga y habiendo alcanzado su pleno desarrollo se quedan atrapados dentro de los maxilares manteniendo la integridad del saco pericoronario.<sup>1-9</sup>

La impactación de los caninos maxilares es de los problemas multidisciplinarios más estudiados en odontología; sin embargo, no existe una hipótesis

\* Universidad Autónoma de Querétaro.

© 2016 Universidad Nacional Autónoma de México, [Facultad de Odontología]. Este es un artículo Open Access bajo la licencia CC BY-NC-ND (<http://creativecommons.org/licenses/by-nc-nd/4.0/>).

Este artículo puede ser consultado en versión completa en <http://www.medigraphic.com/ortodoncia>

etiológica fortalecida considerándose la evidencia más viable como un fenómeno aislado o de herencia multifactorial poligénica.<sup>10</sup>

La prevalencia de los caninos retenidos es 0.2-2.8% y, en la mayoría de los casos, los caninos vienen en posición ectópica. En un estudio realizado por Ericson y Kurol en el año 2000, de 156 caninos en posición ectópica, se encontró que en relación a las raíces de los incisivos adyacentes, la corona del 21% de los caninos estaba en posición bucal, distobucal en 18%, lingual 27%, distolingual 23% de los casos, 5% apical y sólo el 4% en posición apical al lateral, el 1% apical al incisivo central y el 6% en posición apical entre incisivos centrales y laterales. Muchos autores han reportado que es mayor la prevalencia de retenciones de caninos en mujeres que en hombres, de dos hasta tres veces, la prevalencia reportada por Ericson y Kurol es de 1.17% en mujeres y 0.51% en hombres.<sup>2,9-13</sup>

Se han mencionado diferentes factores que contribuyen en la retención de caninos además de la falta de espacio por el desarrollo insuficiente de los maxilares, como son alteraciones en el corredor de erupción, agenesia de laterales, factores genéticos, posición ectópica del germen dental y la distancia que tiene que recorrer para erupcionar, la densidad de tejido óseo, la malposición de dientes adyacentes que usualmente guían la correcta erupción del canino, retención prolongada del diente deciduo, presencia de quistes, odontomas o dientes supernumerarios, entre otros.<sup>3,4,9,14</sup>, así como discrepancia entre el tamaño dental y la longitud de arco, presencia de una fisura alveolar, anquilosis, dilaceración de la raíz, iatrogenia, trauma, o causa idiopática.

Dentro de los riesgos asociados a la presencia de caninos retenidos está la reabsorción radicular de dientes vecinos, hasta su pérdida, reabsorción con compromiso pulpar y en algunos casos pueden mantenerse, incluso,

con grandes reabsorciones. Hasta el 50% de los caninos maxilares ectópicos provocan reabsorciones en los dientes vecinos. Comúnmente, la reabsorción aparece en el tercio medio y apical de la raíz de los incisivos adyacentes, siendo los incisivos laterales maxilares los más afectados con un 38%, y en los centrales en 9%. También puede ocurrir la anquilosis del diente impactado, así como su reabsorción radicular parcial o total.<sup>2,9,11,15</sup>

## MATERIAL Y MÉTODOS

### Reporte del caso

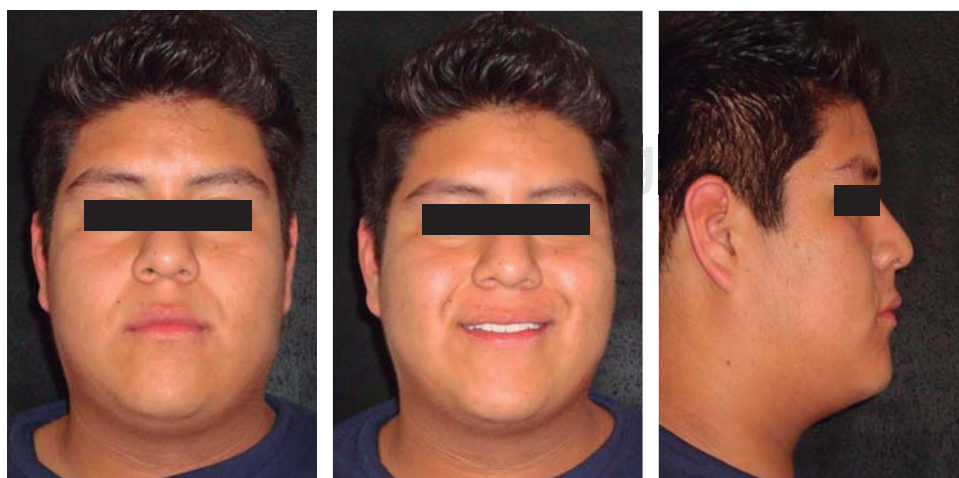Paciente masculino de 16 años de edad que ingresa a la Clínica de Ortodoncia de la Facultad de Medicina de la Universidad Autónoma de Querétaro, con el motivo de consulta «enderezar sus dientes».

### Examen clínico

El análisis facial muestra un paciente braquifacial con perfil recto. A la exploración clínica intraoral, presenta clase III molar bilateral, caninos primarios maxilares, arcada superior e inferior de forma cuadrada, apiñamiento anterior superior e inferior, protrusión y proclinación dentoalveolar de incisivos superiores e inferiores y una sobremordida horizontal de 1.5 mm y vertical de 1 mm (*Figuras 1 y 2*).

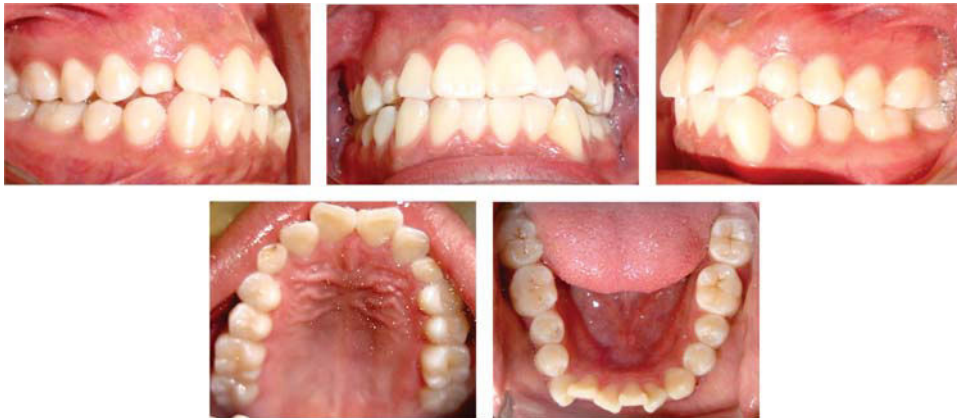### Examen radiográfico

En la radiografía panorámica se observan dos dientes supernumerarios entre los incisivos laterales y primeros premolares superiores, y la impactación de los caninos maxilares permanentes sobre las raíces de los incisivos centrales superiores. Se observa la reabsorción de un



**Figura 1.**

Fotografías extraorales pretratamiento.

**Figura 2.**

Fotografías intraorales pretratamiento.

tercio de la raíz del incisivo central superior derecho y de los tercios apicales del incisivo lateral del mismo lado y del incisivo central y lateral del lado opuesto. En la radiografía lateral se observa la retención de los caninos permanentes por vestibular (*Figuras 3 y 4*).

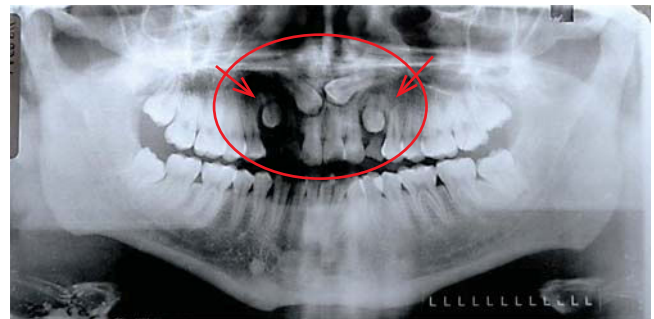
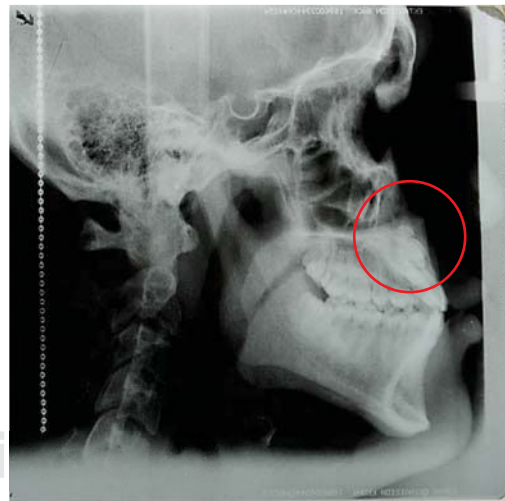
Los análisis cefalométricos revelaron una clase II esquelética por biprotrusión, crecimiento horizontal, biotipo braquifacial y protrusión y proclinación dental superior e inferior (*Figuras 5 a 7*).

### Diagnóstico

- Paciente masculino de 16 años de edad.
- Clase II esquelética por biprotrusión.
- Perfil recto con tercio inferior aumentado.
- Crecimiento horizontal.
- Clase III molar bilateral.
- Presencia de caninos superiores deciduos.
- Presencia de dientes supernumerarios entre incisivos laterales y primeros premolares superiores de ambos lados.
- Impactación bilateral de caninos superiores permanentes.
- Sobremordida vertical de 1 mm y horizontal de 1.5 mm.
- Proclinación y protrusión dentoalveolar superior e inferior.
- Apiñamiento anterior superior e inferior.

### Objetivos específicos

- Sustituir caninos retenidos por primeros premolares maxilares.
- Lograr la guía canina con la cúspide vestibular de los primeros premolares maxilares.
- Lograr la relación molar clase I.
- Conseguir una guía anterior adecuada.
- Mantener el perfil facial.

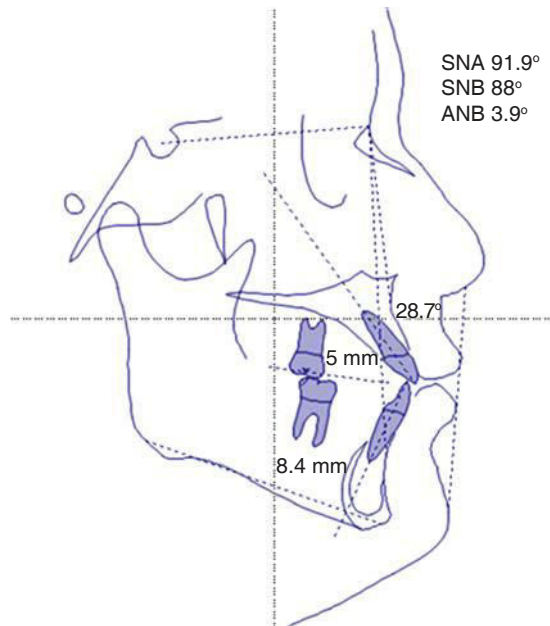
**Figura 3.** Radiografía panorámica pretratamiento.**Figura 4.** Radiografía lateral de cráneo pretratamiento.

### Plan de tratamiento

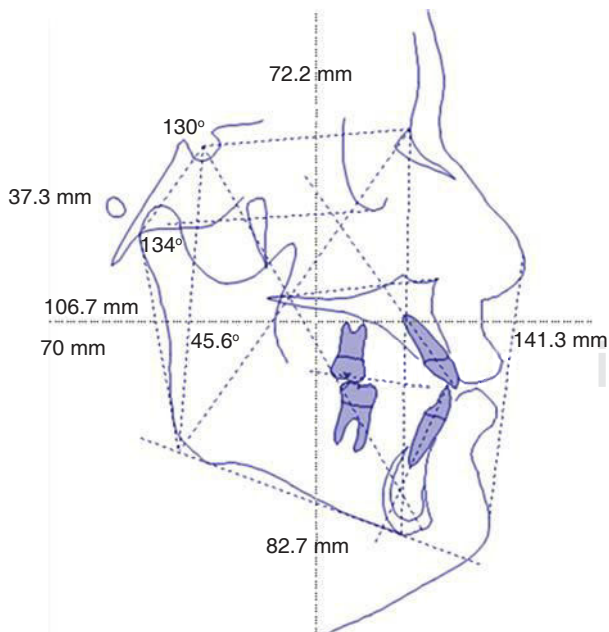
- Extracción de los caninos maxilares y sustituirlos por los primeros premolares, ya que éstos presentaban las características de tamaño y forma radicales necesarias para lograr el torque lingual a la corona.



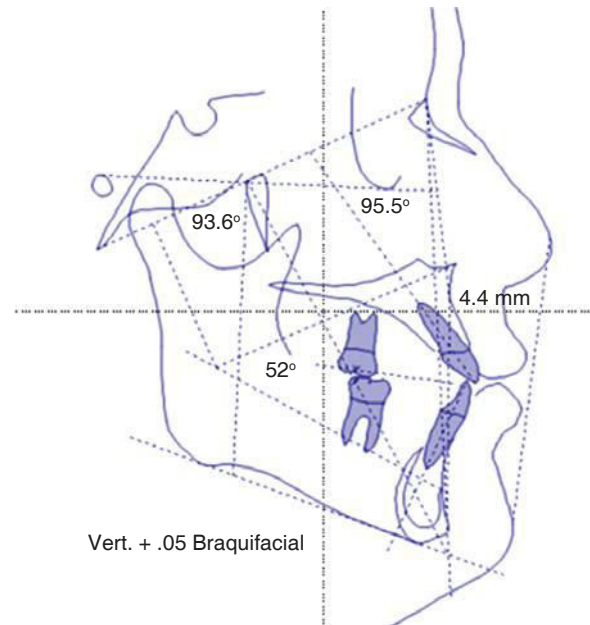
- Suplir la guía canina por la guía premolar o función de grupo.
- Colocación de aparatología fija Roth slot 0.022" x 0.025".
- Articulado final para realizar el ajuste oclusal y permitir a los premolares soportar mejor las cargas oclusales.
- Colocación de resinas interproximales en los incisivos laterales y premolares maxilares para lograr una adecuada salud periodontal.



**Figura 5.** Análisis cefalométrico de Steiner pretratamiento.



**Figura 6.** Análisis cefalométrico de Jarabak pretratamiento.



**Figura 7.** Análisis cefalométrico de Ricketts pretratamiento.

## TRATAMIENTO

Se remitió al paciente al Departamento de Exodoncia para la extracción de los caninos deciduos y de los primeros premolares inferiores, posteriormente a la clínica de cirugía para la extracción quirúrgica de los dientes supernumerarios y los caninos permanentes retenidos.

Se realizó el montaje en articulador AD2 para valorar la discrepancia entre OC y RC, la cual salió dentro de la norma aceptable en relación vertical, sagital y transversal (*Figura 8*).

Por lo que se procedió a colocar la aparatología Roth slot 0.022" x 0.025" y se inicia la alineación con arco térmico níquel-titanio 0.014", 0.016", 0.018", 0.016" x 0.022" súper elástico por un periodo de tiempo entre 5 y 6 semanas cada arco y la nivelación con arcos térmicos rectangulares de níquel titanio 0.019" x 0.025" (*Figura 9*). Posteriormente a un 0.019" x 0.025" SS antes de diseñar los arcos de cierre.

El cierre de espacios se logró con arcos TMA 0.019" x 0.025" con T loop en el arco superior y loop vertical con hélix en inferior (*Figura 10*). Después del cierre de espacios se reniveló con arcos térmicos de níquel titanio 0.018" x 0.025" en ambas arcadas, y se mandó a radiografía panorámica de control para valorar el paralelismo radicular (*Figura 11*).

Se rebondearon brackets de canino a canino inferior y se colocó un arco níquel titanio térmico 0.016" continuando con 0.016" x 0.025" súper elástico y pa-

sando a un arco de acero 0.017"  $\times$  0.025". Los espacios remanentes en el arco superior se cerraron con resortes de níquel titanio sobre un arco de acero 0.019"  $\times$  0.025" (Figura 12).

Previo a la finalización del tratamiento se realizó un montaje para hacer un ajuste oclusal y mejorar las cargas oclusales durante la función masticatoria (Figura 13). Terminando con arcos trenzados 0.018"  $\times$  0.025". Finalmente se colocaron resinas interproximales en incisivos laterales y premolares superiores para compensar la discrepancia dental (Figura 14).

## RESULTADOS

Con esta alternativa de tratamiento se consiguió establecer clase I molar en ambos lados, su línea media centrada y con una guía anterior ideal al establecerse una sobremordida horizontal y vertical, logrando los movimientos de lateralidad en función de grupo obtenida a través de los premolares maxilares al haber sustituido a los caninos que se encontraban impactados, aunado a una buena salud periodontal, mejorando el perfil y la sonrisa del paciente (Figuras 14 y 15).

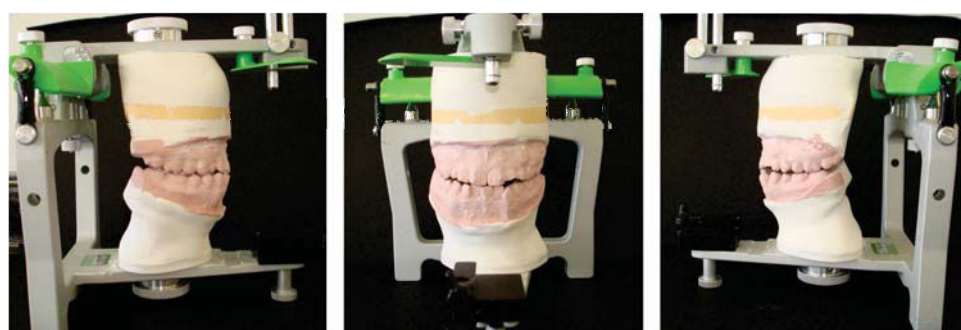


Figura 8.

Montaje en articulador.

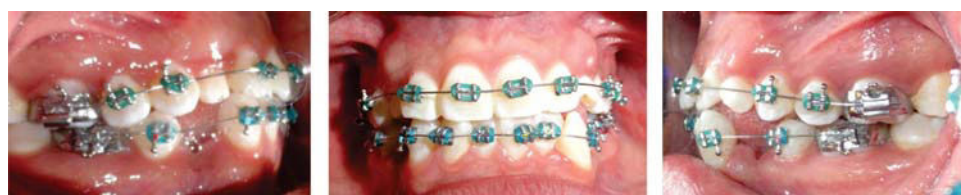

Figura 9.

Fotografías intraorales transoperatorias. Lateral derecha e izquierda y vista frontal.

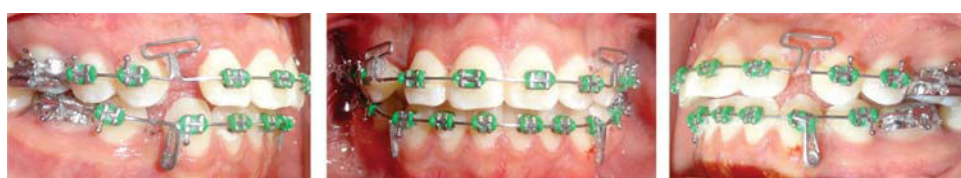

Figura 10.

Fotografías intraorales transoperatorias. Cierre de espacios.

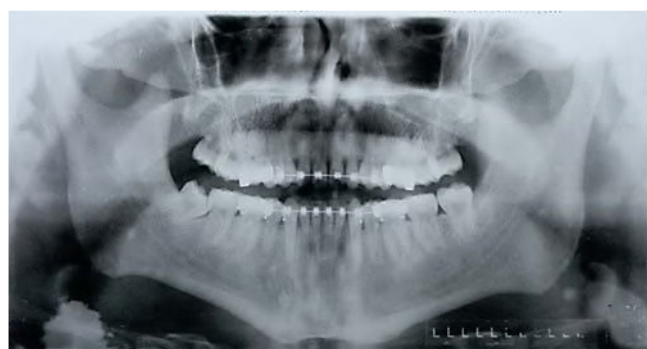
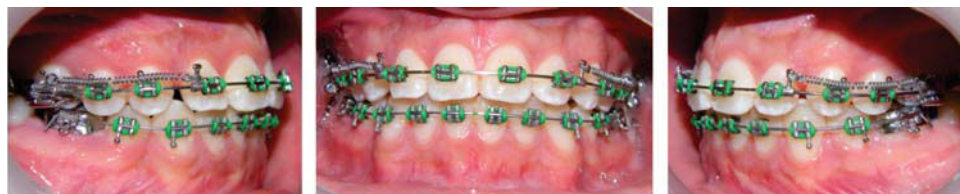

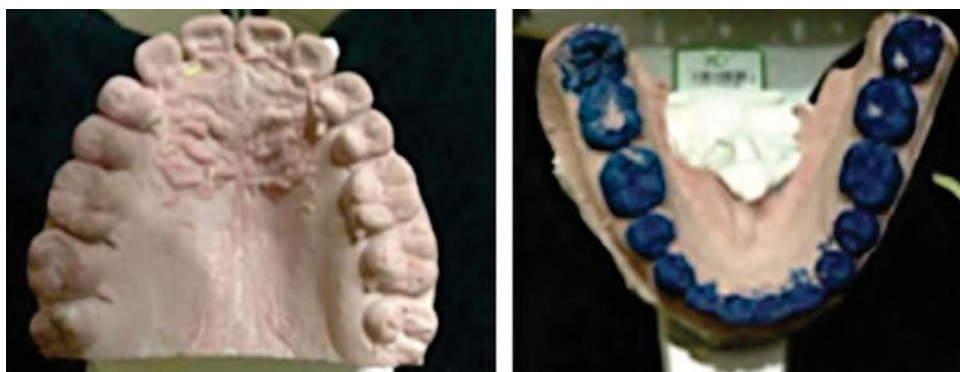Figura 11. Radiografía panorámica de control.

## DISCUSIÓN

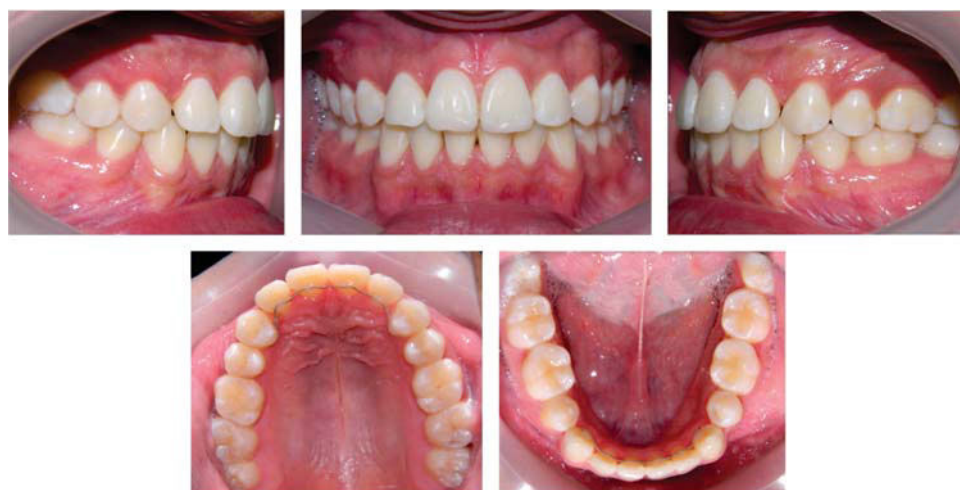Las características anatómicas del canino, lo convierten en un diente clave para la función y armonía oclusal al ser guía en los movimientos mandibulares estabiliza y protege la articulación al disminuir la acción de los maseteros durante los contactos excéntricos y por su posición en el arco dentario soportan una mayor carga oclusal, además de contribuir a la estética de la sonrisa dando soporte al labio superior favoreciendo el contorno de la cara,<sup>2,3,5,16,17</sup> las complicaciones de la tracción son: anquilosis canina, caninos con quistes, reabsorción radicular del canino o dientes

**Figura 12.**

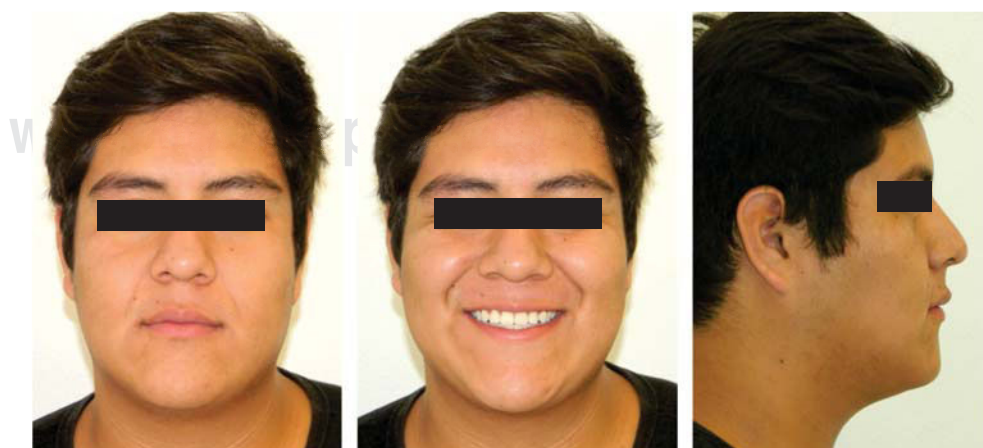Fotografías intraorales transoperatorias. Cierre de espacios remanentes y renivelación en arco inferior.

**Figura 13.**

Ajuste oclusal.

**Figura 14.**

Fotografías intraorales finales.

**Figura 15.**

Fotografías extraorales finales.



vecinos, desplazamiento y pérdida de la vitalidad de los incisivos adyacentes, dolor recurrente, reabsorción interna, pérdida del soporte del hueso periodontal o la combinación de estos factores, justifica la extracción de los caninos y su sustitución por premolares.<sup>1,7,9</sup>

Erickson y Kurol mencionan que la reabsorción de los dientes adyacentes es la preocupación mayor y más común de las secuelas en el tratamiento de los caninos impactados dando por resultado la pérdida de dientes. El caso aquí presentado fue diagnosticado con severa impactación de los caninos maxilares y la alternativa de tracción ortodóncica-quirúrgica no era viable por estar comprometida la integridad de los incisivos. En nuestro caso clínico se decidió la extracción quirúrgica de los caninos maxilares impactados eliminando los efectos asociados a la tracción de los caninos y se sustituyeron por los primeros premolares, ya que éstos presentaban las características de tamaño y forma necesarias para suplir la guía canina por la guía premolar o función en grupo, reduciendo el tiempo de tratamiento y logrando una buena estabilización funcional, periodontal y estética.<sup>3,9,18</sup>

En resultados previos Mirabella reportó grandes diferencias de satisfacción estética entre los pacientes al tratamiento con tracción de caninos, en donde solamente el 6.5% se mostró insatisfecho; sin embargo, a la evaluación clínica de los ortodoncistas sólo encontraron satisfacción en un 57%.<sup>9</sup>

Diferentes autores como Rosa y Zachrisson recomiendan la intrusión de los primeros premolares a nivel de los márgenes gingivales y restaurarlos con resinas y/o coronas Veneer para restablecer caninos naturales y una sonrisa balanceada;<sup>9</sup> en nuestro caso se optó por función de grupo obteniéndola a través de la extrusión de los primeros premolares, decidiendo dejar una ligera discrepancia a nivel del margen gingival a través de un tratamiento conservador en lugar de tratamientos restaurativos, aprovechando que las coronas de los premolares eran largas y con cúspides bucales prominentes y espacio mesiodistal adecuado.

## CONCLUSIONES

El tratamiento de los caninos maxilares impactados es un gran reto porque implica un área multidisciplinaria; sin embargo, la opción de sustitución por premolares eliminando la fase quirúrgica-ortodóncica es un tratamiento viable con buenos resultados funcionales, periodontales y estéticos siempre y cuando se tenga un adecuado manejo ortodóncico final de la posición de los dientes anteriores; sin embargo, no es una alternativa que se pueda utilizar en todos los casos.

## REFERENCIAS

1. Aguana K, Cohen L, Padrón L. Etiopatogenia y terapéutica de caninos permanentes ectópicos e incluidos. *Revista Latinoamericana de Ortodoncia y Odontopediatría Ortodoncia*. (2010, Junio). Disponible en: <http://www.ortodoncia.ws/publicaciones/2010/art15.asp>
2. Pérez FMA, Pérez FP, Fierro MC. Alteraciones en la erupción de caninos permanentes. *Int J Morphol*. 2009; 27 (1): 139-143.
3. Simms RA. Management of orthodontic treatment when first premolars are substituted for canines. *Angle Orthod*. 1997; 47 (4): 239-248.
4. Alqerban A, Jacobs R, Lambrechts P, Loozen G, Willems G. Root resorption of the maxillary lateral incisor caused by impacted canine: a literature review. *Clin Oral Invest*. 2009; 13: 247-255.
5. Canut JA, Plasencia E, Barrachina C, Asensi C. *Ortodoncia clínica*. Edit. Salvat/Melo. Barcelona-México. 1998. pp. 59-61.
6. Lai CS, Suter VG, Katsaros C, Bornstein M. Localization of impacted maxillary canines and root resorption of neighbouring teeth: a study assessing the diagnostic value of panoramic radiographs in two groups of observers. *Eur J Orthod*. 2014; 36 (4): 450-456.
7. Aguana K, Cohen L, Padrón L. (2011, Junio). Diagnóstico de caninos retenidos y su importancia en el tratamiento ortodóncico. *Revista Latinoamericana de Ortodoncia y Odontopediatría*. Ortodoncia.ws. Recuperada 16/05/13. Disponible en: <http://www.ortodoncia.ws/publicaciones/2011/art11.asp>
8. Alves N, De Oliveira Nascimento CM, Olave E. Aspectos clínicos y morfológicos de los dientes supernumerarios. *Int J Morphol*. 2011; 29 (3): 1040-1046.
9. Mirabella D, Giunta G, Lombardo L. Substitution of impacted canines by maxillary first premolars: a valid alternative to traditional orthodontic treatment. *Am J Orthod Dentofacial Orthop*. 2013; 143 (1): 125-133.
10. Nieri M, Crescini A, Rotundo R, Baccetti T, Cortellini P, Pini Prato GP. Factors affecting the clinical approach to impacted maxillary canines: a bayesian network analysis. *Am J Orthod Dentofacial Orthop*. 2010; 137 (6): 755-762.
11. Ericson S, Kurol PJ. Resorption of incisors after ectopic eruption of maxillary canines: a CT study. *Angle Orthod*. 2000; 70 (6): 415-423.
12. Manne R, Gandikota S, Juvadi SR, Medapati R, Anche S. Impacted canines; Etiology, diagnosis and orthodontic management. *J Pharm Bioallied Sci*. 2012; 4 (Suppl 2): S234-S238.
13. Bishara SE. Impacted maxillary canines: a review. *Am J Orthod Dentofacial Orthop*. 1992; 101: 159-171.
14. Bishara SE. Clinical management of impacted maxillary canines. *Semin Orthod*. 1998; 4 (2): 87-88.
15. Bjerklin K, Guitirokh CH. Maxillary incisor root resorption induced by ectopic canines. *Angle Orthod*. 2011; 81 (5): 800-806.
16. Becker A, Chaushu G, Chaushu S. Analysis of failure in the treatment of impacted maxillary canines. *Am J Orthodontic Dentofacial Orthop*. 2010; 137 (6): 743-754.
17. Alonso A, Albertini J, Bechelli. *Oclusión y diagnóstico en rehabilitación oral*. Editorial Médica/Panamericana. 2003; pp. 26-29.
18. Tuesta O, Williams F, Adiazola M, Tomona N. Tratamiento de caninos impactados mediante exposición quirúrgica y tracción ortodóncica: reporte de un caso. *Rev Estomatol Hered*. 1997; 7-8 (1-2): 26-29.

Dirección para correspondencia:  
**Mónica Ortiz Villagómez**  
 E-mail: [ortomonica@gmail.com](mailto:ortomonica@gmail.com)  
[orto@uaq.mx](mailto:orto@uaq.mx)