



Tratamiento ortodóncico en un paciente adulto con enfermedad periodontal inactiva

Orthodontic treatment in an adult patient with inactive periodontal disease

Dania Alexandra Russell Valentín,* Pedro Lara Mendieta§

RESUMEN

Objetivo: Presentar el manejo ortodóncico de un paciente femenino adulto con enfermedad periodontal inactiva, CI II esquelética con proinclinación, protrusión, extrusión y múltiples pérdidas dentarias. **Métodos:** Se determinó un plan de tratamiento interdisciplinario con las Especialidades de Periodoncia y Prótesis Bucal e Implantología. La aparatología ortodóncica utilizada fue Roth 0.022", se manejaron fuerzas ligeras, se colocaron arcos de contracción, dobleces de intrusión para corregir la extrusión, proinclinación, protrusión y los espaciamientos en la arcada superior. Se realizaron desgastes interproximales para reducir triángulos negros interdentes. **Resultados:** Disminuyó la proinclinación, protrusión y extrusión. Se consiguió mejor sobremordida tanto vertical como horizontal, se redujo la movilidad dentaria y mejoró su condición periodontal. **Conclusiones:** El tratamiento de ortodoncia en pacientes adultos con secuelas de enfermedad periodontal es limitado pero ayuda significativamente a conseguir mejor función, estética, integridad de los tejidos periodontales y facilita el manejo de una futura rehabilitación protésica.

Palabras clave: Ortodoncia, paciente adulto, enfermedad periodontal.
Key words: Orthodontics, adult patient, periodontal disease.

INTRODUCCIÓN

El tratamiento de ortodoncia es cada vez más común en pacientes adultos en los cuales puede presentarse, con mayor incidencia que en pacientes jóvenes, periodontitis crónica, disminución del hueso de soporte, movilidad o pérdida de piezas dentales así como pérdida de inserción.^{1,2} Es por esto que se debe tomar en cuenta la colaboración de especialistas de distintas áreas de la odontología para la realización de un plan de tratamiento multidisciplinario para el manejo de estos casos.

Es fundamental que antes de que se inicie el tratamiento de ortodoncia, la inflamación activa de los tejidos de soporte se haya eliminado y se mantenga inactiva durante y después del tratamiento de ortodoncia.³

Estudios demuestran que el tratamiento de ortodoncia no es una contradicción en el tratamiento de

ABSTRACT

Objective: To present a case report of the orthodontic management of an adult female patient with inactive periodontal disease, skeletal CI II with proclination, protrusion, extrusion and multiple missing teeth. **Methods:** An interdisciplinary treatment plan with periodontics and prosthodontics was determined. MBT 0.022" fixed orthodontic appliances, light forces and contraction archwires were used to correct overerupted teeth, proclination, protrusion and spacing in the upper arch. Stripping was made to reduce interdental black triangles. **Results:** Proclination, protrusion and extrusion decreased. Adequate overjet and overbite were achieved, tooth mobility was reduced and the periodontal condition was improved. **Conclusions:** Orthodontic treatment in adult patients with periodontal disease is limited but it helps achieve better function, aesthetics and integrity of periodontal tissues as well as facilitates the management of future prosthetic rehabilitation.

la periodontitis severa del adulto, sino que en muchos casos la ortodoncia mejora las posibilidades de salvar y restaurar una dentición deteriorada.⁴

Objetivo

Presentar el manejo ortodóncico de un paciente femenino adulto con enfermedad periodontal inactiva, CI II esquelética con proinclinación, protrusión, extrusión y múltiples pérdidas dentarias.

* Alumna de la Especialidad de Ortodoncia, DEPeI, FO UNAM.

§ Profesor de la Especialidad de Ortodoncia, DEPeI, FO UNAM.

Este artículo puede ser consultado en versión completa en <http://www.medigraphic.com/ortodoncia>

MÉTODOS

Se presenta al Departamento de Ortodoncia de la División de Estudios de Postgrado e Investigación de la Facultad de Odontología de la UNAM un paciente de sexo femenino de 54 años de edad, referida por el Departamento de Periodoncia, en donde le realizaron un tratamiento convencional para periodontitis crónica que incluyó raspado y alisado radicular y control de placa. La paciente se presenta con enfermedad periodontal en estado inactivo y con el propósito de mejorar la posición de sus dientes.

El análisis de sus fotografías faciales indica un perfil convexo, biproquelia, ángulo nasolabial disminuido, presencia de corredores bucales y la extrusión de los incisivos anteriores superiores e inferiores (*Figura 1*).

Sus fotografías dentales y radiografías muestran la proinclinación y protrusión de los incisivos anteriores

superiores e inferiores, presencia de espacios interdientales, sobremordida vertical y horizontal aumentada, plano oclusal cantedo, pérdida de múltiples órganos dentarios, mordida telescópica del segundo premolar superior izquierdo y extrusión de dientes anteriores y posteriores (*Figuras 2 a 4*).

Con los resultados obtenidos de las mediciones de los análisis cefalométricos de Jaraback, Downs, McNamara, Steiner, Ricketts y el de la UNAM, se obtuvo el siguiente diagnóstico cefalométrico: CI II esquelética por protrusión maxilar y retrognatismo, con protrusión y proinclinación dental superior e inferior y crecimiento vertical (*Cuadro I*).

Objetivos del tratamiento

Los objetivos del tratamiento se enfocaron en mejorar la salud periodontal, estabilidad, función y estética

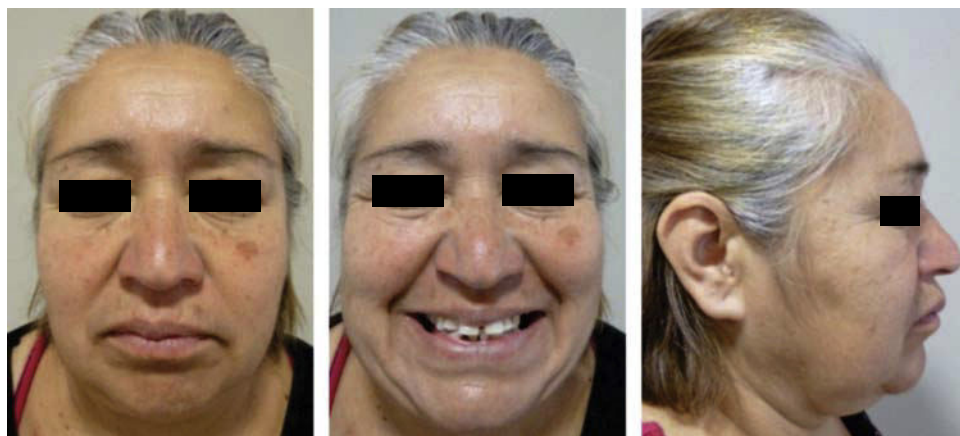

Figura 1.

Fotografías faciales iniciales.

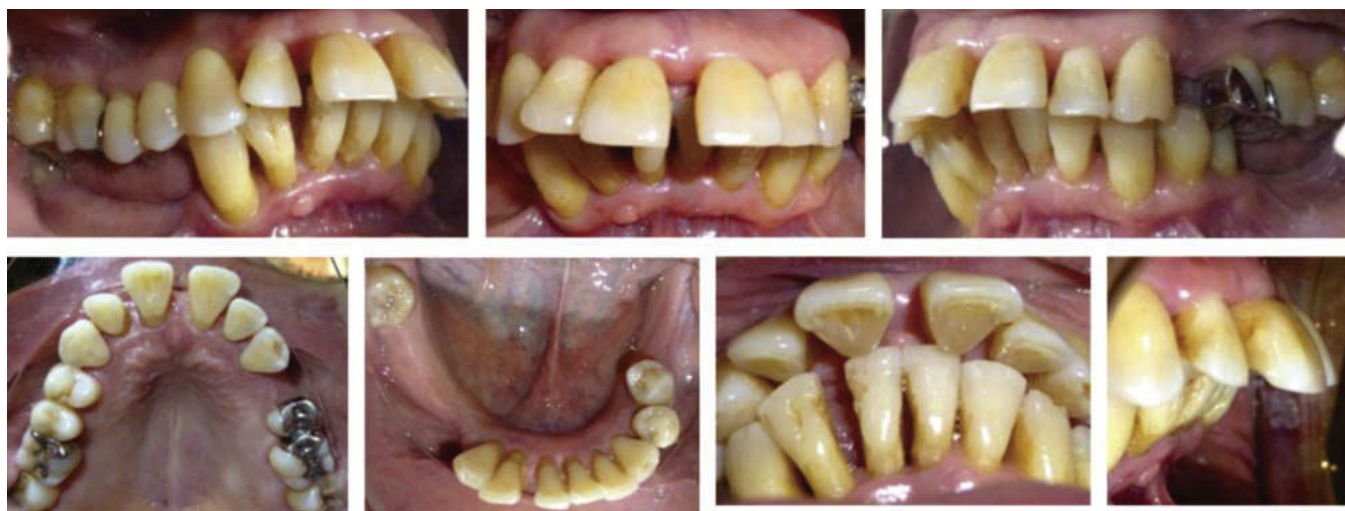

Figura 2. Fotografías intraorales iniciales.

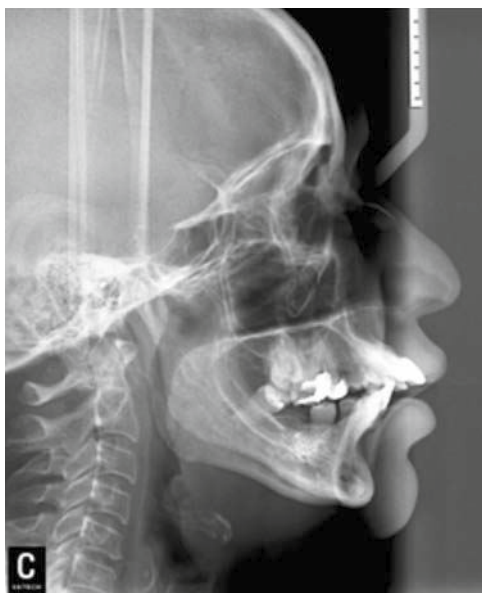

Figura 3. Radiografía lateral de cráneo inicial.

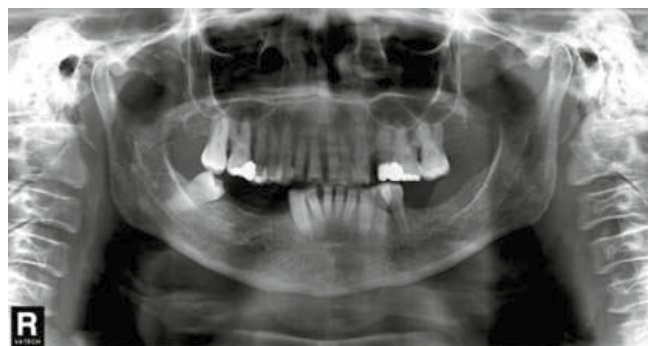

Figura 4. Radiografía panorámica inicial.

del paciente. Entre éstos se encuentran: mantener enfermedad periodontal inactiva, mejorar el perfil facial blando, reducir la protrusión y proinclinación superior e inferior, intruir dientes anteriores superiores, cerrar espacios interdientales, mejorar la sobremordida tanto vertical como horizontal y corregir rotaciones.

Secuencia del tratamiento

Se colocaron brackets metálicos con sloth Roth 0.022" y arcos de NiTi 0.014" para iniciar con la alineación y nivelación. La retracción del segmento anterosuperior se realizó inicialmente con arcos de acero 0.014" con dobleces de contracción. Posteriormente se utilizaron arcos de acero 0.016" con dobleces de contracción y de intrusión para incisivos laterales y centrales. En inferior se utilizaron arcos de acero 0.014" con dobleces de media T para derrotar el segundo premolar inferior izquierdo.

Se realizaron desgastes interproximales en arca superior, se colocaron cadenas elásticas cerradas

Cuadro I. Valores cefalométricos iniciales.

SNA	79°
SNB	73°
ANB	6°
GoGn/1 inf	109°
SN/1 sup	131°
1/1	81°
Overjet	9 mm
Overbite	3 mm
A-NPog	3.9 mm
Por-NA	92°
NPog-POr	87°

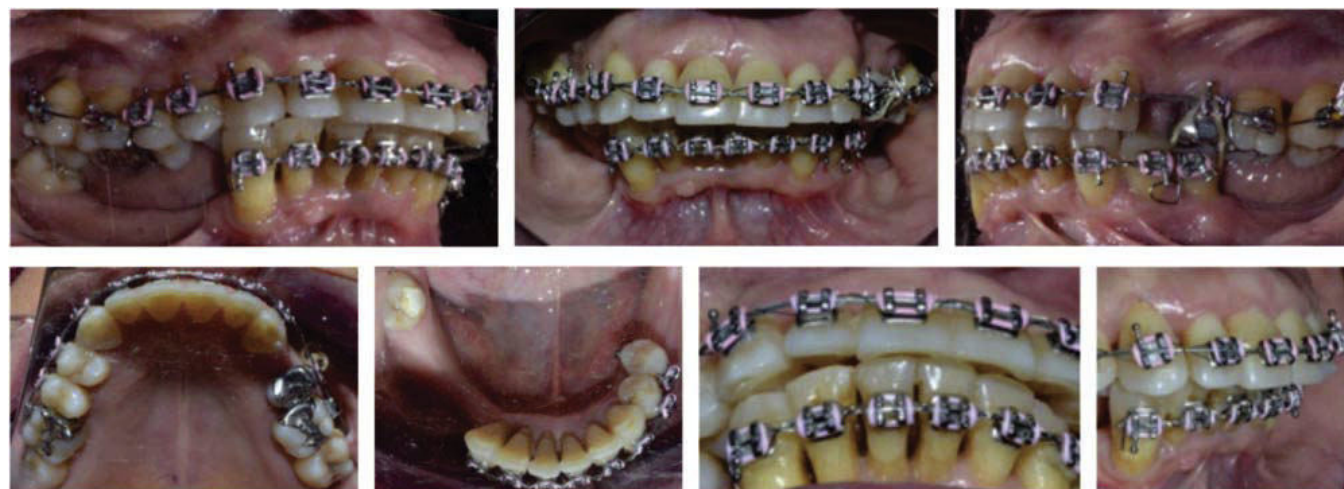

Figura 5. Fotografías intraorales de avance.

de lateral a lateral superior y se cerró el espacio remanente con arcos de acero 0.016" con dobleces de contracción; posteriormente se utilizaron arcos 0.016" \times 0.016". Se colocaron botones linguales en el segundo premolar superior e inferior derecho con elásticos para descruzar mordida de 3/16 pulgadas y 3.5 onzas.

En la arcada inferior se colocó retenedor fijo de canino a canino con alambre trenzado 0.175" y en superior se colocó un retenedor removible circunferencial (*Figuras 5 y 6*). La paciente fue remitida al Departamento de Prótesis Bucal e Implantología de la Facultad de Odontología de la UNAM para la rehabilitación.

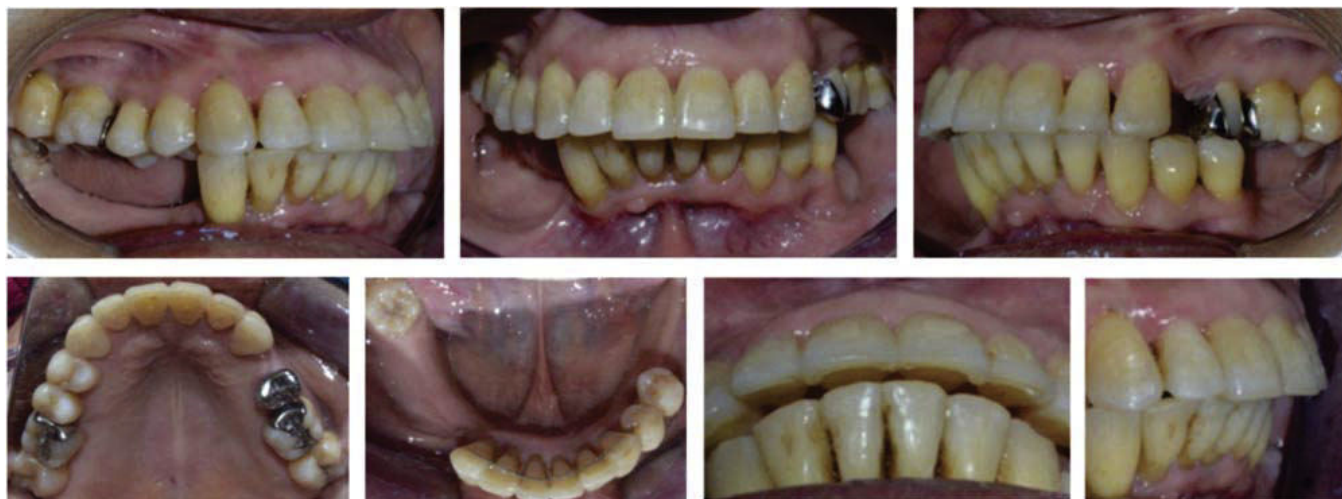

Figura 6. Fotografías intraorales finales.

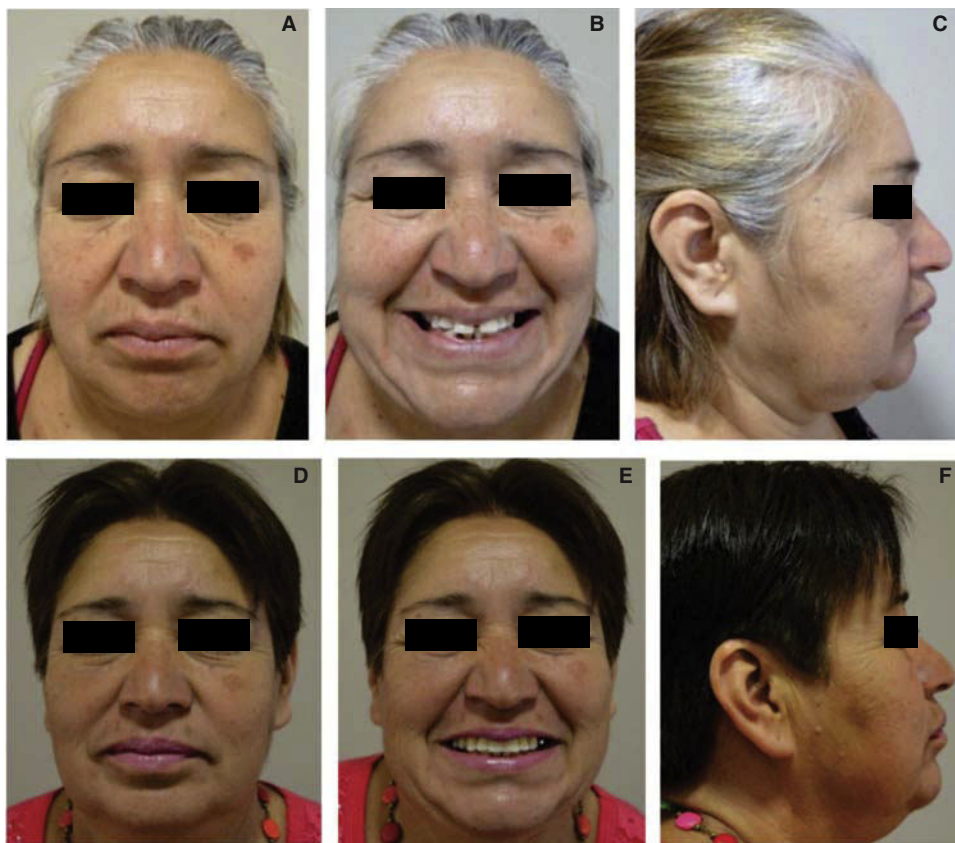

Figura 7.

Fotografías comparativas faciales iniciales (A, B, C) y finales (D, E, F).

RESULTADOS

Al finalizar el tratamiento realizado durante 23 meses, los resultados obtenidos fueron satisfactorios. Se consiguieron los objetivos planteados al inicio del tra-

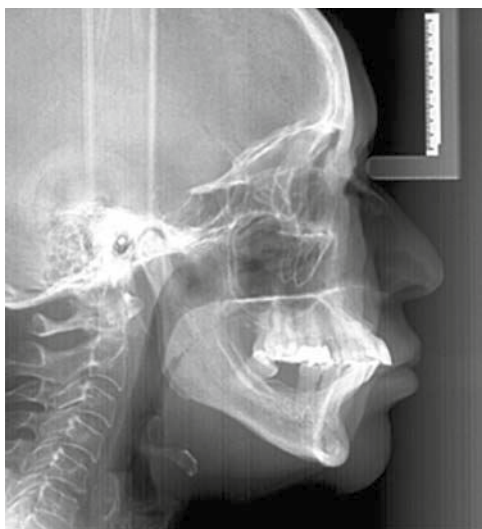

Figura 8. Radiografía lateral de cráneo final.

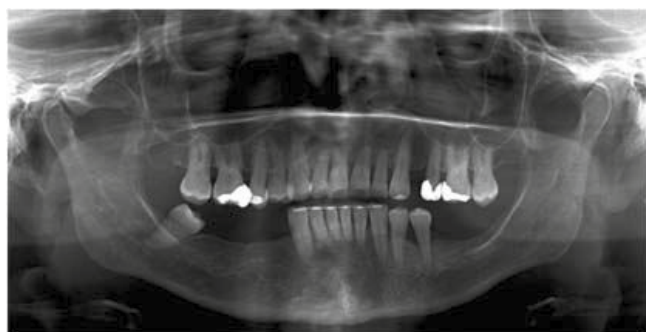

Figura 9. Radiografía panorámica final.

tamiento tanto faciales como dentales: se mejoró el perfil facial blando debido a que se redujo la biproque-
lia y aumentó el ángulo nasolabial de 61° a 80°.

Se redujo la protrusión y proinclinación superior e inferior, se cerraron los espacios interdentes, se redujo la sobremordida tanto vertical como horizontal y se corrigieron las rotaciones. Se mejoró la extrusión dental anterior y posterior y se descruzó la mordida posterior unilateral izquierda (*Figura 7*).

Los tejidos de soporte tienen una apariencia más sana, no se aumentaron las recesiones gingivales ni la pérdida ósea (*Figuras 6, 8 a 10*). La expresión de la sonrisa mejoró notablemente (*Figuras 11 y 12*).

Hubo mejoras en los resultados de los análisis cefalométricos finales, ya que los valores se acercaron a la norma predeterminada (*Cuadro II*). Hay que tomar en cuenta que el caso era limitado debido a la condición y compromiso periodontal existente al inicio del tratamiento (*Figura 13*).

DISCUSIÓN

Varios artículos sostienen que durante el tratamiento ortodóntico es muy común que inicie o se agraven ciertas patologías a nivel periodontal a causa de los efectos producidos por la aparatología fija en el ambiente bucal.⁵ En el estudio realizado por Bollen, Cunha-Cruz, Bakko, Huang y Hujoel, concluyen que la terapia ortodóntica provoca pequeños daños en el periodonto y que en su revisión sistemática no obtuvieron pruebas del efecto positivo de la ortodoncia sobre la salud periodontal.⁶

Sin embargo, un tratamiento ortodóntico adecuado en pacientes que mantengan una excelente higiene oral y que no presenten trastornos periodontales no implica un riesgo significativo.⁵ Autores como Tortolini y Fernández defienden que los pacientes periodontales se benefician con el tratamiento de ortodoncia al

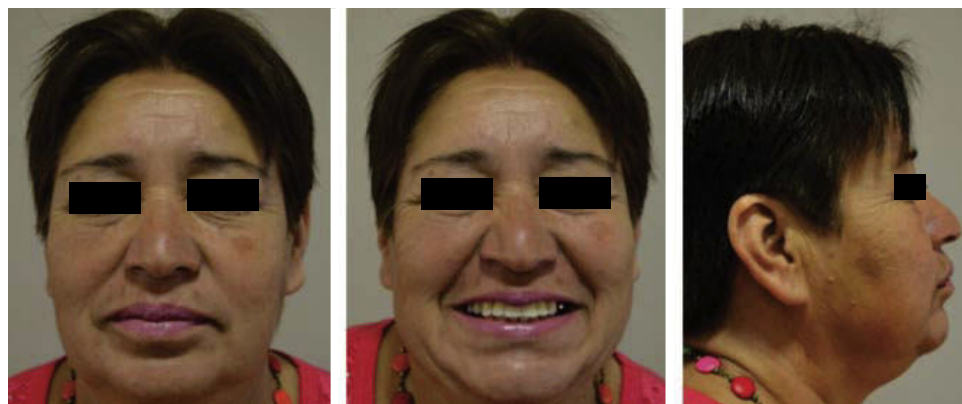

Figura 10.

Fotografías faciales finales.

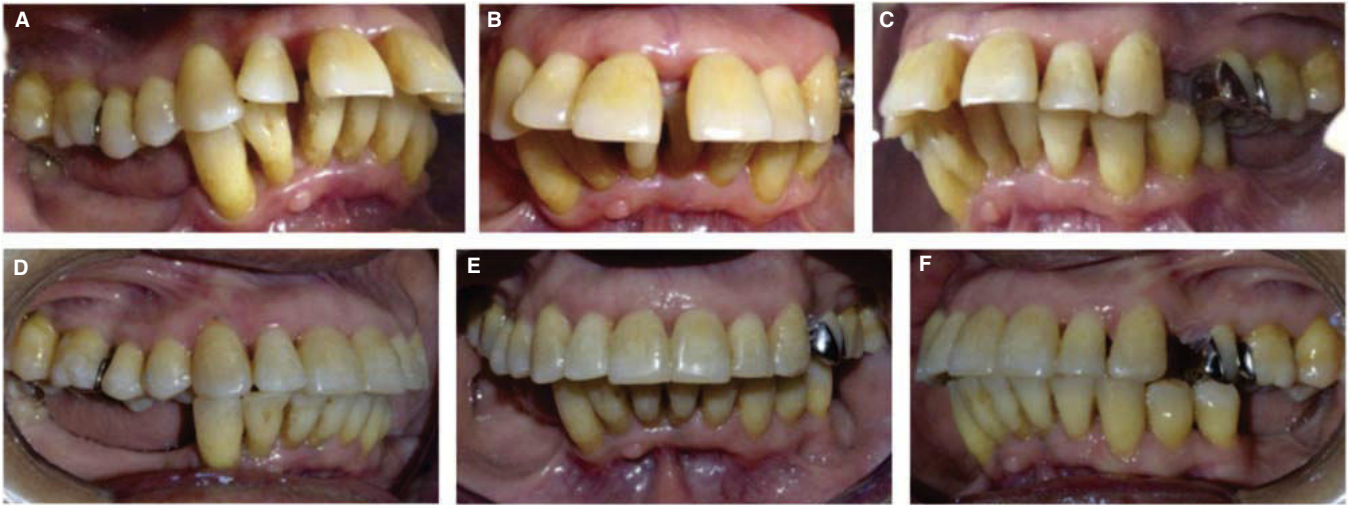


Figura 11. Fotografías comparativas intraorales iniciales (A, B, C) y finales (D, E, F).

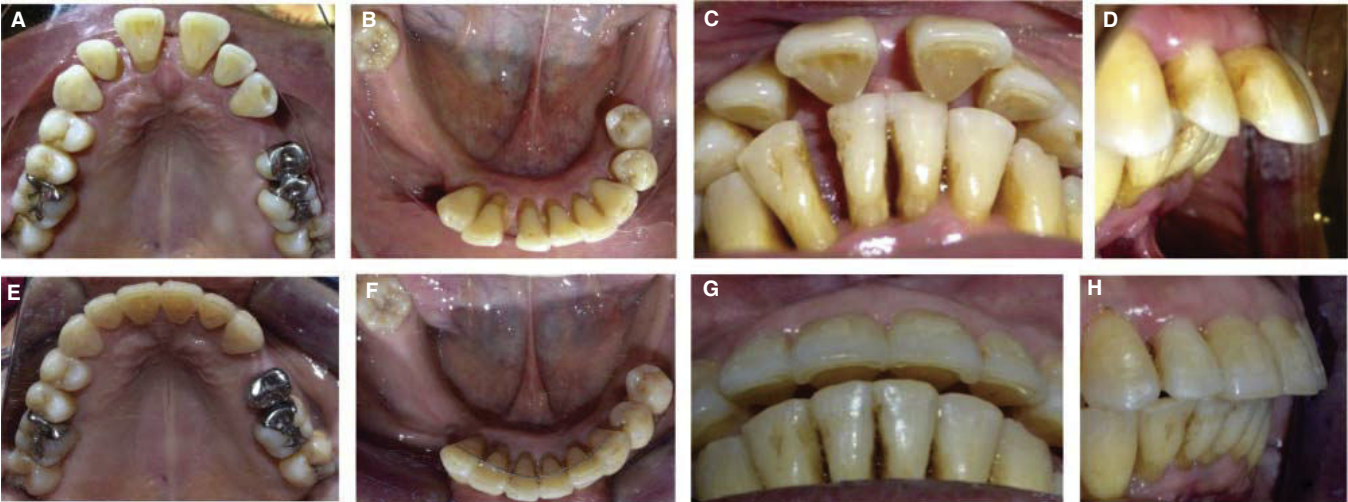

Figura 12. Fotografías comparativas iniciales (A, B, C, D) y finales (E, F, G, H).

realizar ciertos movimientos dentales que pueden ser favorables para un periodonto con enfermedad inactiva.³

Estudios confirman que la destrucción del tejido periodontal previo al tratamiento de ortodoncia no es una contraindicación para el tratamiento, la terapia ortodóncica aumenta las posibilidades de conservar y restaurar la dentadura deteriorada y la recurrencia de algún proceso patológico activo no aumenta durante la terapia con aparatología ortodóncica.⁷ Sin embargo, si se realiza la ortodoncia sin haber tratado el periodonto enfermo, se aumenta el índice de fracaso del tratamiento, puesto que la aparatología ortodóncica y las fuerzas desarrolladas por la misma pueden contri-

Cuadro II. Valores cefalométricos finales.

SNA	78°
SNB	73°
ANB	5°
GoGn/1 inf	104°
SN/1 sup	117°
1/1	97°
Overjet	4 mm
Overbite	2 mm
A-NPog	3 mm
Por-NA	92°
NPog-POr	88°

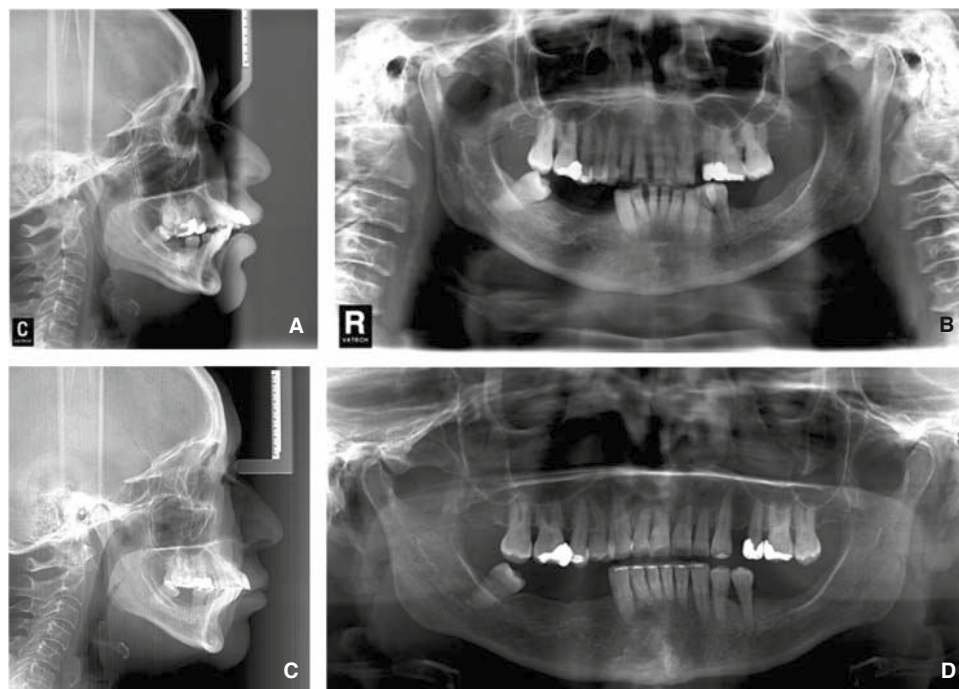


Figura 13.

Radiografías comparativas iniciales (A, B) y finales (C, D).

buir a una mayor retención de placa bacteriana y a la destrucción de las estructuras de soporte periodontal.⁵

La utilización de una mecánica ortodóncica adecuada es necesaria en pacientes con un periodonto comprometido debido a que debe ser llevada a cabo de manera distinta a la convencional. La correcta posición dentaria a través de la intrusión, retrusión, nivelación y alineación dentaria debe ser manejada a través de la utilización de fuerzas ligeras durante todo el tratamiento y se ha demostrado que además de mejorar la función y estética, es un coadyuvante en la prevención de la inflamación y recurrencia de la enfermedad periodontal.⁸

CONCLUSIONES

El tratamiento de ortodoncia en pacientes adultos con secuelas de enfermedad periodontal es limitado pero ayuda significativamente a conseguir mejor función, estética, integridad de los tejidos periodontales y facilita el manejo de una futura rehabilitación protésica.

Estos pacientes deben tener un constante monitoreo periodontal y mantener bajo control la placa dentobacteriana. La relación ortodoncia-periodoncia debe mantenerse en todas las etapas del tratamiento ortodóncico.

La ortodoncia basada en evidencia debe ser aplicada por los ortodoncistas en todos sus tratamientos de ortodoncia, sobre todo en casos complejos que requieran de un equipo multidisciplinario o donde va-

rias zonas del sistema estomatognático se encuentren comprometidas.

REFERENCIAS

1. Brown LJ, Brunelle JA, Kingman A. Periodontal status in the United States, 1988-1991: prevalence, extent, and demographic variation. *J Dent Res*. 1996; 75: 672-683.
2. Escudero N, Perea MA, Bascones A. Revisión de la periodontitis crónica: Evolución y su aplicación clínica. *Av Periodon Implantol*. 2008; 1: 27-37.
3. Tortolini P, Fernández E. Ortodoncia y periodoncia. *Av Odontostomatol*. 2011; 27 (4): 197-206.
4. Re S, Corrente G, Abundo R, Cardaropoli D. Orthodontic treatment in periodontally compromised patients: 12-year report. *Int J Periodontics Restorative Dent*. 2000; 20: 31-39.
5. Ledergerber RC. Problemas periodontales más frecuentes relacionados al tratamiento ortodóncico en pacientes de la clínica de posgrado de la Universidad Católica de Santiago de Guayaquil. *Oral*. 2011; 1 (1): 69-73.
6. Bollen AM, Cunha-Cruz J, Bakko DW, Huang GJ, Hujoel PP. The effects of orthodontic therapy on periodontal health: a systematic review of controlled evidence. *J Am Dent Assoc*. 2008; 139 (4): 413-422.
7. Berglundh T, Marinello CP, Lindhe J, Thilander B, Liljenberg B. Periodontal tissue reactions to orthodontic extrusion. An experimental study in the dog. *J Clin Periodontol*. 1991; 18: 330-336.
8. Maeda S, Maeda Y, Ono Y, Nakamura K, Sasaki T. Interdisciplinary treatment of a patient with severe pathologic tooth migration caused by localized aggressive periodontitis. *Am J Orthod Dentofacial Orthop*. 2005; 127 (3): 374-384.

Dirección para correspondencia:
Dania Alexandra Russell Valentín
 E-mail: dra.daniarussell@gmail.com