



# Tratamiento de ortodoncia acelerada en paciente con tejidos periodontales reducidos. Caso clínico

## *Accelerated orthodontic treatment in a patient with reduced periodontal tissue. Case report*

Patricia Santoyo Rivas,\* Silvia Tavira Fernández§

### RESUMEN

El tratamiento de ortodoncia en un paciente con periodontitis y periodonto reducido, generalmente requiere la combinación de distintas técnicas quirúrgicas y tratamientos interdisciplinarios con el fin de obtener resultados óptimos. **Objetivo:** Presentar el tratamiento de ortodoncia acelerada en paciente con maloclusión severa, periodontitis y periodonto reducido para el éxito en el tratamiento ortodóncico, en un menor tiempo y con mínima alteración en los tejidos periodontales. **Metodología:** Paciente femenina de 41 años de edad, dolicocefalica, que presenta maloclusión clase II esquelética, clase II molar y clase II canina, diastemas, perfil convexo, incompetencia labial, sonrisa gingival y tejidos periodontales disminuidos. El tratamiento inicial fue ortodóncico-periodontal, seguido por corticotomías. El tratamiento periodontal consistió en raspado y alisado radicular e instrucciones de higiene. Colocación de aparatología fija prescripción Roth, slot .018 en ambos arcos sin extracciones. **Resultados:** Al término del tratamiento se lograron resultados estéticos, oclusales y funcionales. **Conclusiones:** Los pacientes comprometidos periodontalmente pueden tratarse satisfactoriamente corrigiendo la maloclusión cuando se utiliza un enfoque interdisciplinario.

**Palabras clave:** Ortodoncia acelerada, periodonto reducido.

**Key words:** Accelerated orthodontics, reduced periodontal tissue.

### ABSTRACT

Orthodontic treatment in a patient that suffered periodontitis and as a result has a reduced periodontium often requires a combination of several surgical techniques as well as interdisciplinary treatments aimed at achieving optimum results. **Objective:** To present a treatment with accelerated orthodontics in a patient with severe malocclusion, periodontitis and reduced periodontium to achieve orthodontic treatment success in lesser time and with minimum alteration of periodontal tissues. **Methodology:** 41 year old female patient, dolichofacial, with a skeletal class II malocclusion, molar class II, canine class II, spacing, convex profile, incompetent lips, gummy smile, and advanced periodontal loss. Initial orthodontic-periodontal treatment was followed by corticotomy. Periodontal treatment consisted in root planning and scaling as well as oral hygiene instructions. 0.018-slot Roth prescription fixed appliances were placed in both arches without extractions. **Results:** At the end of treatment esthetic, occlusal and functional results were achieved. **Conclusions:** Periodontally compromised patients can be successfully treated by correcting malocclusion when an interdisciplinary approach is used.

### INTRODUCCIÓN

La necesidad de acelerar el tratamiento de ortodoncia para llenar las expectativas del paciente resultó en la combinación del tratamiento ortodóncico con un procedimiento quirúrgico. La corticotomía fue introducida como una técnica suplementaria en la terapia ortodóncica para alcanzar movimientos dentales acelerados con una intervención quirúrgica mínima. Reduce el tiempo de tratamiento eliminando la resistencia que ofrece el hueso cortical denso al movimiento ortodóncico tradicional y disminuye la reabsorción radicular y el daño al ligamento periodontal.<sup>1,2</sup>

Convencionalmente, la terapia periodontal en pacientes adultos con periodonto reducido e involucramiento ortodóncico se traduce en tratamientos prolongados o puede implicar un compromiso financiero que el paciente no puede pagar, y los resultados del tratamiento son im-

predecibles ya que el comportamiento óseo puede variar y causar un fracaso o un éxito relativo, lo cual genera que los pacientes sean renuentes a aceptar tratamientos de largo plazo; una alternativa para el tratamiento ortodóncico en pacientes con periodonto reducido o periodonto sano es la microcirugía ortodóncica o corticotomía.<sup>3,4</sup>

La corticotomía para el tratamiento de ortodoncia puede ser considerada una terapia intermedia entre la cirugía ortognática y ortodoncia convencional,<sup>5</sup> la cual

\* Alumna de la Especialidad de Ortodoncia.

§ Profesora de Ortodoncia.

División de Estudios de Postgrado e Investigación (DEPeI) de la Facultad de Odontología (FO), Universidad Nacional Autónoma de México (UNAM).

Este artículo puede ser consultado en versión completa en <http://www.medigraphic.com/ortodoncia>

se caracteriza por su mecanismo biológico basado en el fenómeno de aceleración regional o RAP, por sus siglas en inglés. En 1983, Frost demostró que los estímulos regionales nocivos de suficiente magnitud pueden dar lugar a una actividad y reorganización marcadamente acelerada en tejidos óseos y blandos; él llamó a esta cascada de procesos fisiológicos de curación RAP. Este fenómeno se caracteriza por una activación del proceso de remodelación localizada, que acelera la cicatrización, especialmente tras la cirugía con la injuria del hueso cortical. Esta lesión quirúrgica es un factor de refuerzo para la inducción del RAP.<sup>6</sup>

Las técnicas quirúrgicas para la ortodoncia acelerada se dividen en corticotomía o decorticación y osteotomía. La corticotomía es una técnica quirúrgica en la que sólo el hueso cortical es cortado, perforado, o mecánicamente alterado hasta alcanzar el hueso medular, el cual permanece intacto. Por el contrario, una osteotomía consiste en hacer incisiones quirúrgicas a través de la cortical, hasta el hueso medular y por lo general es la formación o la separación de un nuevo segmento de hueso.<sup>7</sup>

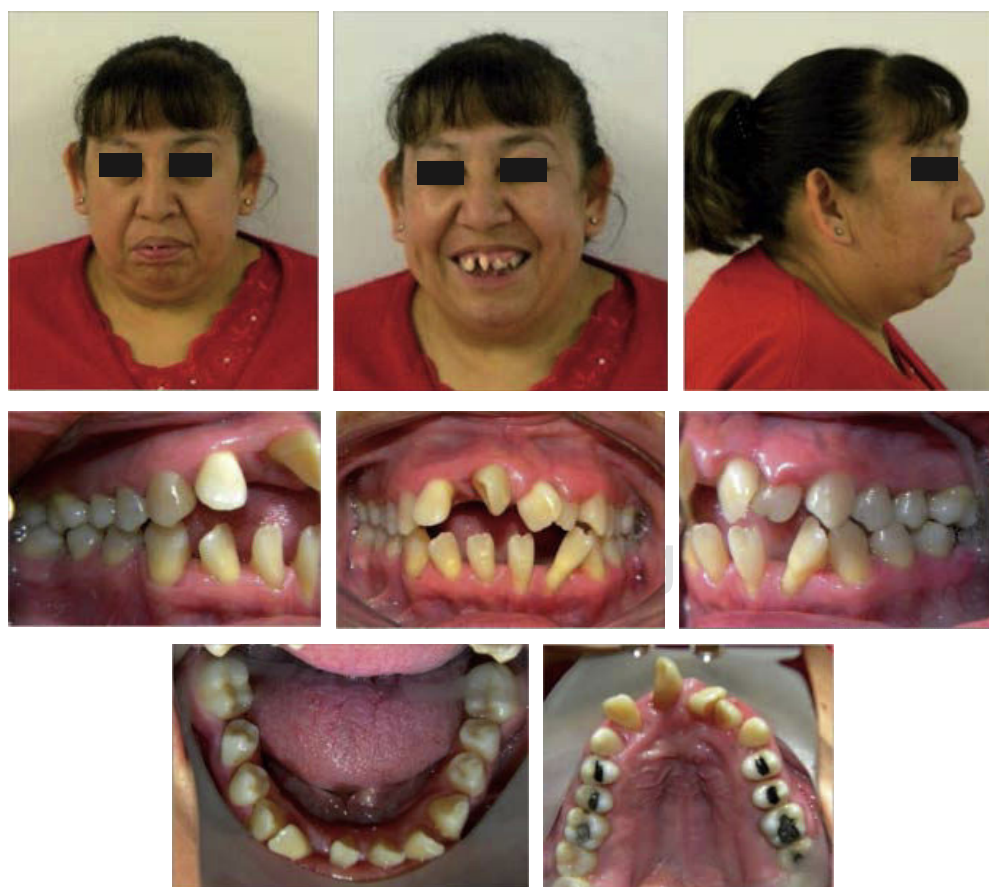Las ventajas de la corticotomía en comparación con la ortodoncia convencional son:

1. Mayor aplicación en el tratamiento de maloclusiones (reducción de los límites del movimiento dentario y una menor necesidad de extracciones).
2. Disminución de los tiempos de tratamiento.
3. Aumento del volumen alveolar y un mantenimiento más completo en la estructura del periodonto (corrección de las dehiscencias y fenestraciones óseas preexistentes, con utilización de injertos óseos).
4. Remodelación alveolar para la mejora del perfil de un paciente cuando se requiera.
5. Utilización simultánea con otros procedimientos (dientes impactados).<sup>8</sup>

## MATERIALES Y MÉTODOS

### Presentación del caso clínico

Paciente femenino de 41 años de edad, sistémicamente sana referida del Departamento de Periodoncia de la DEPel de la FO, UNAM, con diagnóstico de periodontitis crónica generalizada severa. El motivo de la consulta es «quiero arreglarme mis dientes». Se realizó la valoración clínica (*Figura 1*) y se solici-



**Figura 1.**

Pretratamiento.

taron auxiliares diagnósticos incluyendo modelos de estudio (Figura 2), radiografía panorámica y lateral de cráneo (Figura 3).

### DIAGNÓSTICO

El diagnóstico fue paciente femenina de 41 años de edad, dolicofacial, perfil convexo, clase II esquelética, clase II molar y clase II canina bilateral, proinclinación

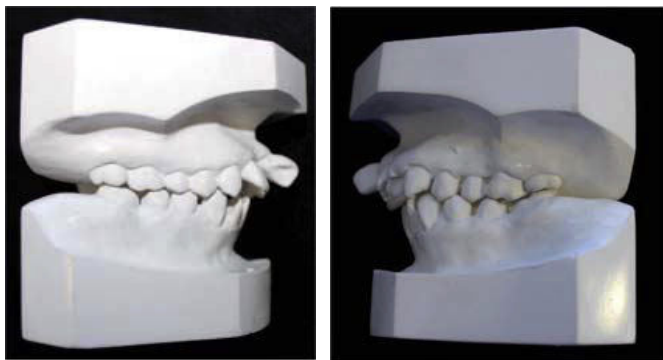


Figura 2. Modelos iniciales.

y protrusión de incisivos superiores, diastemas, incompetencia labial, sonrisa gingival y compromiso periodontal.

### PLAN DE TRATAMIENTO

Se propone el tratamiento de ortodoncia acelerada con corticotomía y aparatología fija Roth 0.018" sin extracciones.

Se realizó la interconsulta en el Departamento de Periodoncia donde se llevó a cabo la fase I convencional con control personal de placa, eliminación de cálculo, pulido dental, raspado y alisado radicular de los dientes involucrados periodontalmente, se realizaron extracciones de órganos dentales 18 y 28. Una vez llevada a cabo la revaloración se programó la cirugía.

Posteriormente se realizó la corticotomía con bisturí piezoeléctrico en OD 17-27 y a las dos semanas en inferior OD 37-47 (Figura 4). Previo a la corticotomía en dientes inferiores se colocó aparatología fija Roth 0.018".

- Fase I: alineación y nivelación.  
0.012" NiTi a 0.016" SS

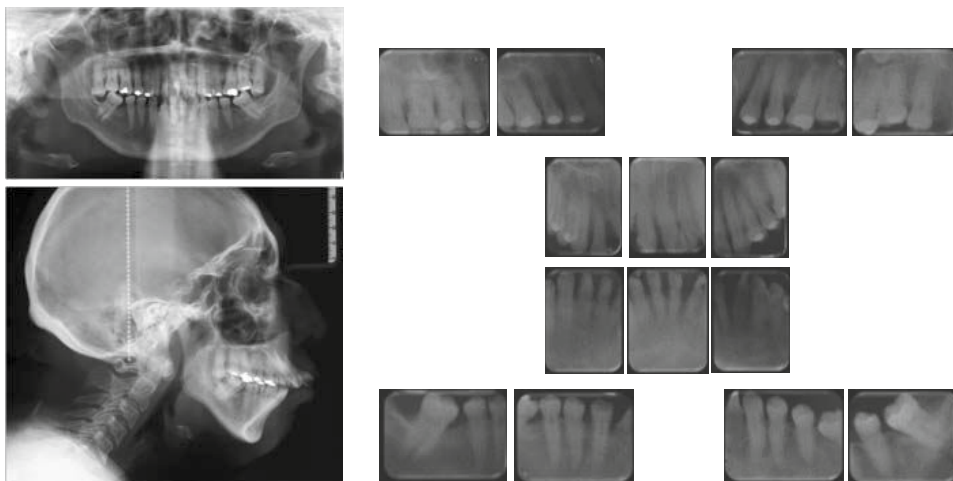


Figura 3.

Radiografías iniciales.

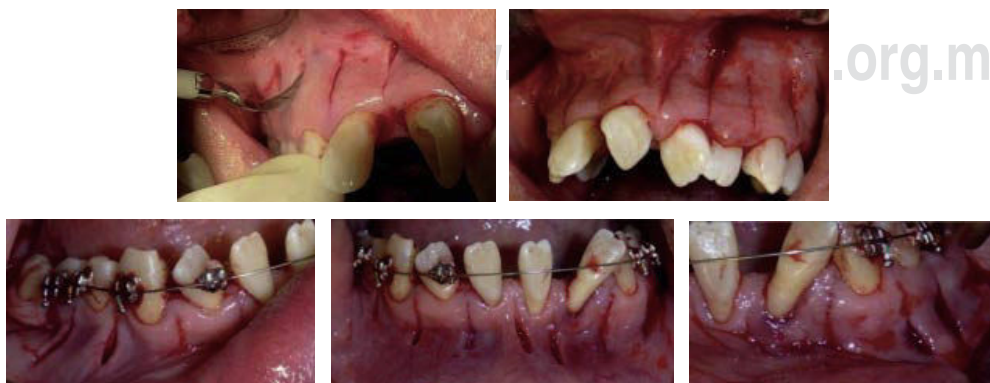

Figura 4.

Corticotomías.

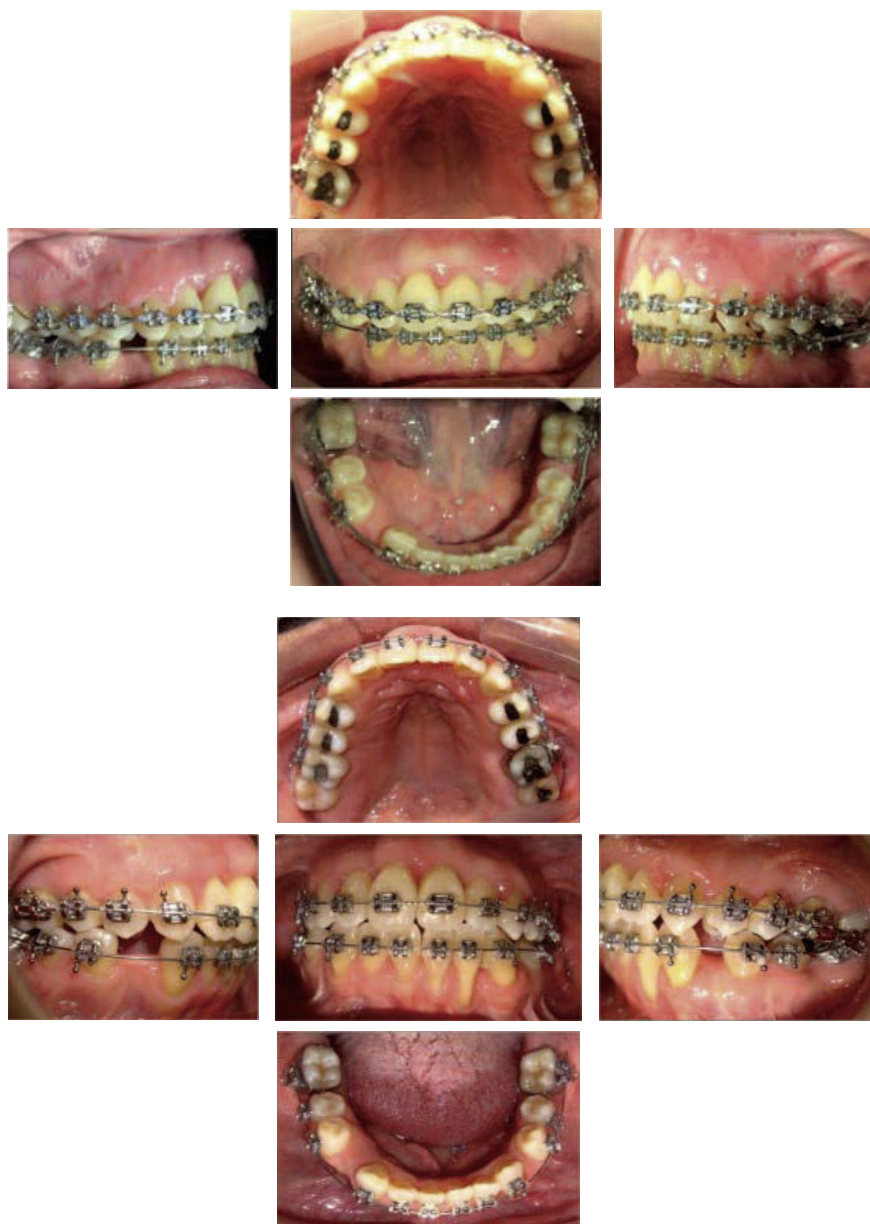

Figura 5.

Tratamiento.

- Fase II: coordinación movimientos de segundo y tercer orden.  
0.016" x 0.016" NiTi a 0.016" x 0.022" NiTi
- Fase III: consolidación y estabilización.  
0.016" x 0.022" SS
- Retención.

### TRATAMIENTO

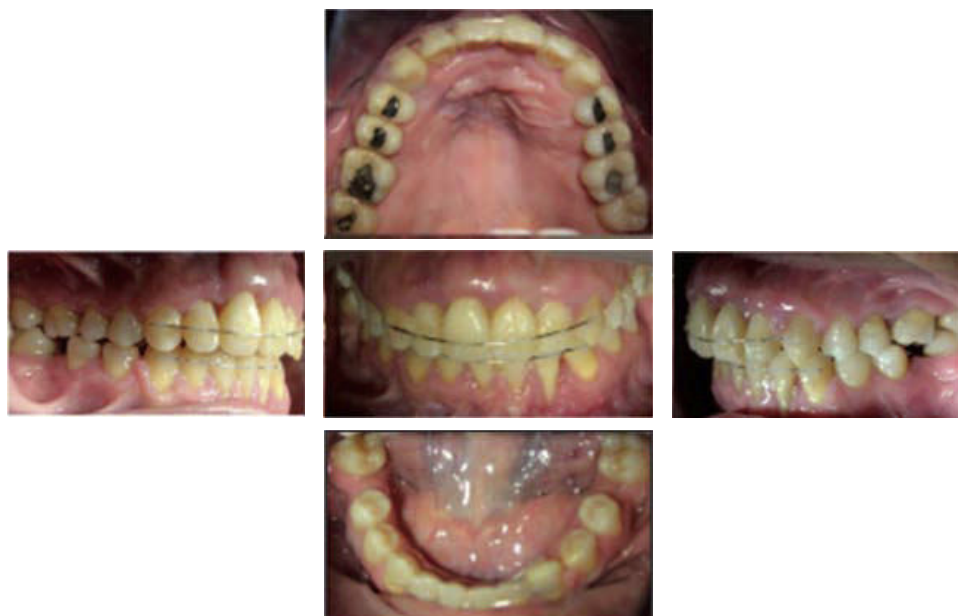De acuerdo con la secuencia de arcos indicada en el plan de tratamiento se fue llevando a cabo el tratamiento, para cerrar los espacios se utilizaron *open coils*, hilo elástico, cadena cerrada e intermedia. Se utilizaron *loops* de contracción y ligas clase II ¼" medianas (Figura

5). El tratamiento se efectuó durante 41 meses, y finalmente se colocaron retenedores fijos vestibulares superior e inferior, y lingual con alambre 0.014" SS (Figura 6).

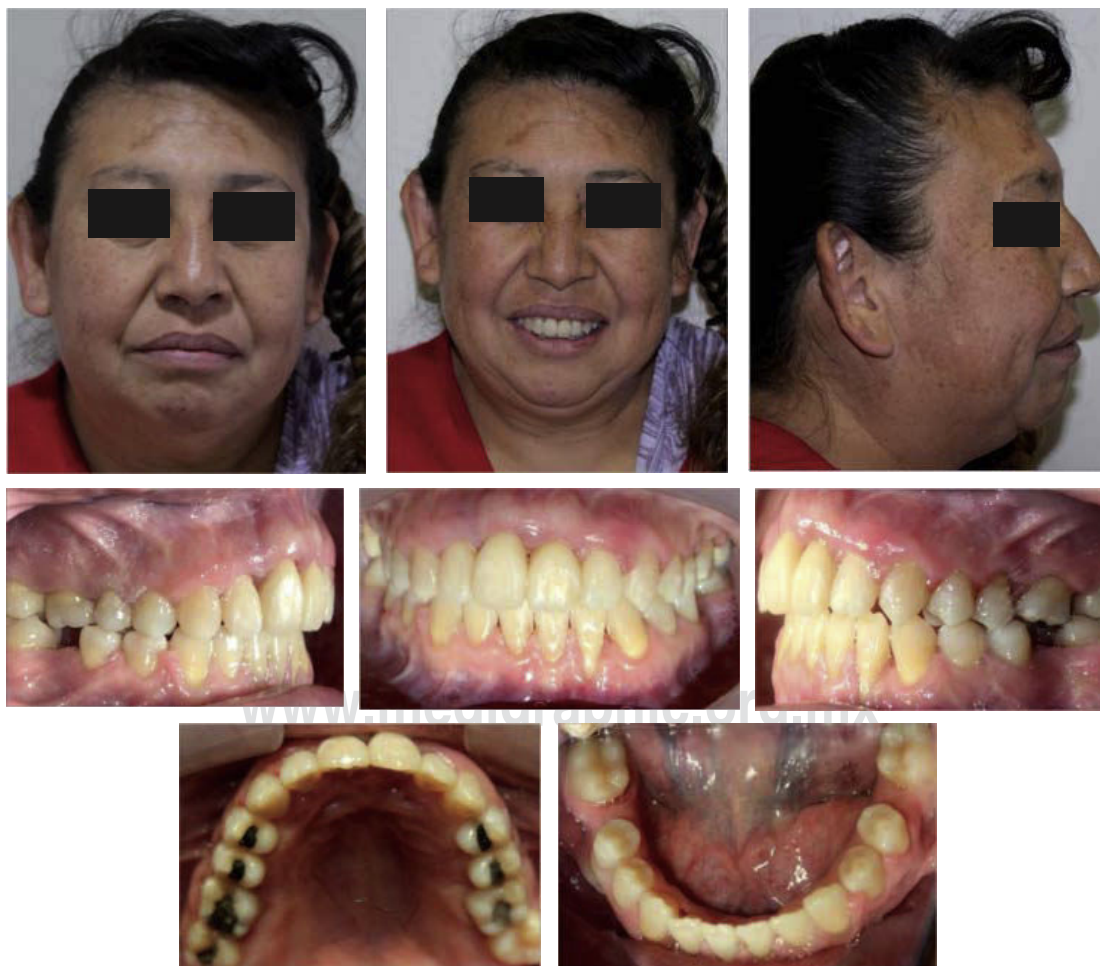### RESULTADOS

Al finalizar el tratamiento se obtuvieron resultados estéticos, funcionales y oclusales (Figuras 7 a 10). La paciente no refirió sintomatología de la ATM. Se le hizo hincapié sobre la importancia de continuar la interconsulta en el Departamento de Periodoncia en su fase de mantenimiento para asegurar su salud periodontal y la estabilidad del tratamiento de ortodoncia con los cuidados necesarios de los retenedores.

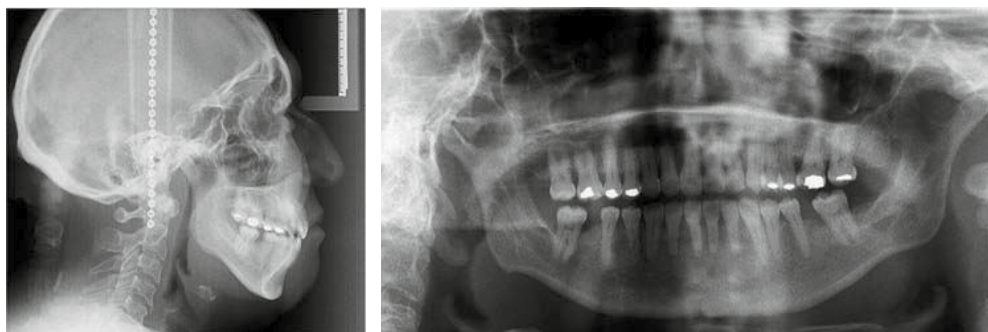




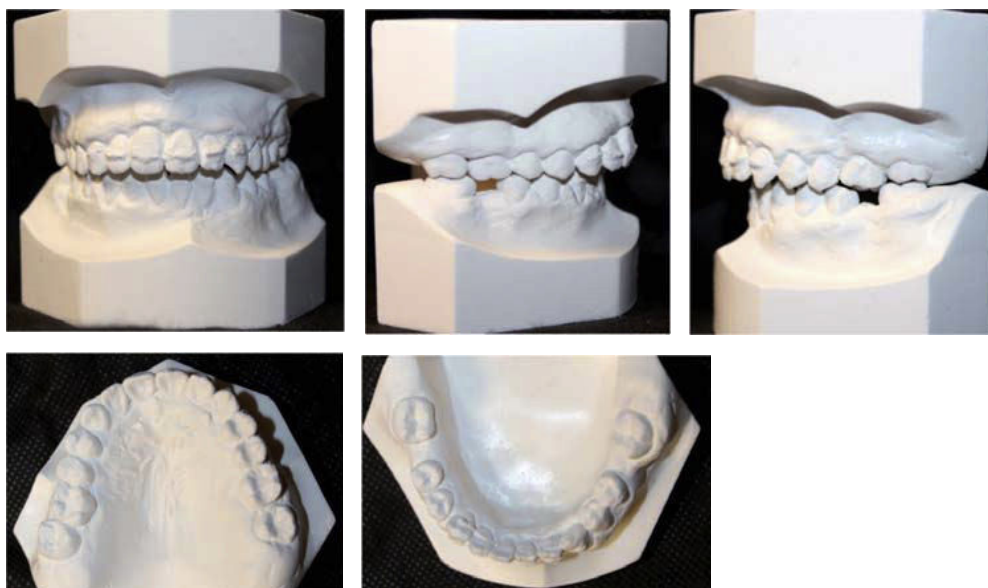
**Figura 6.** Retenedores fijos.



**Figura 7.** Final del tratamiento.


**Figura 8.**

Radiografías finales.

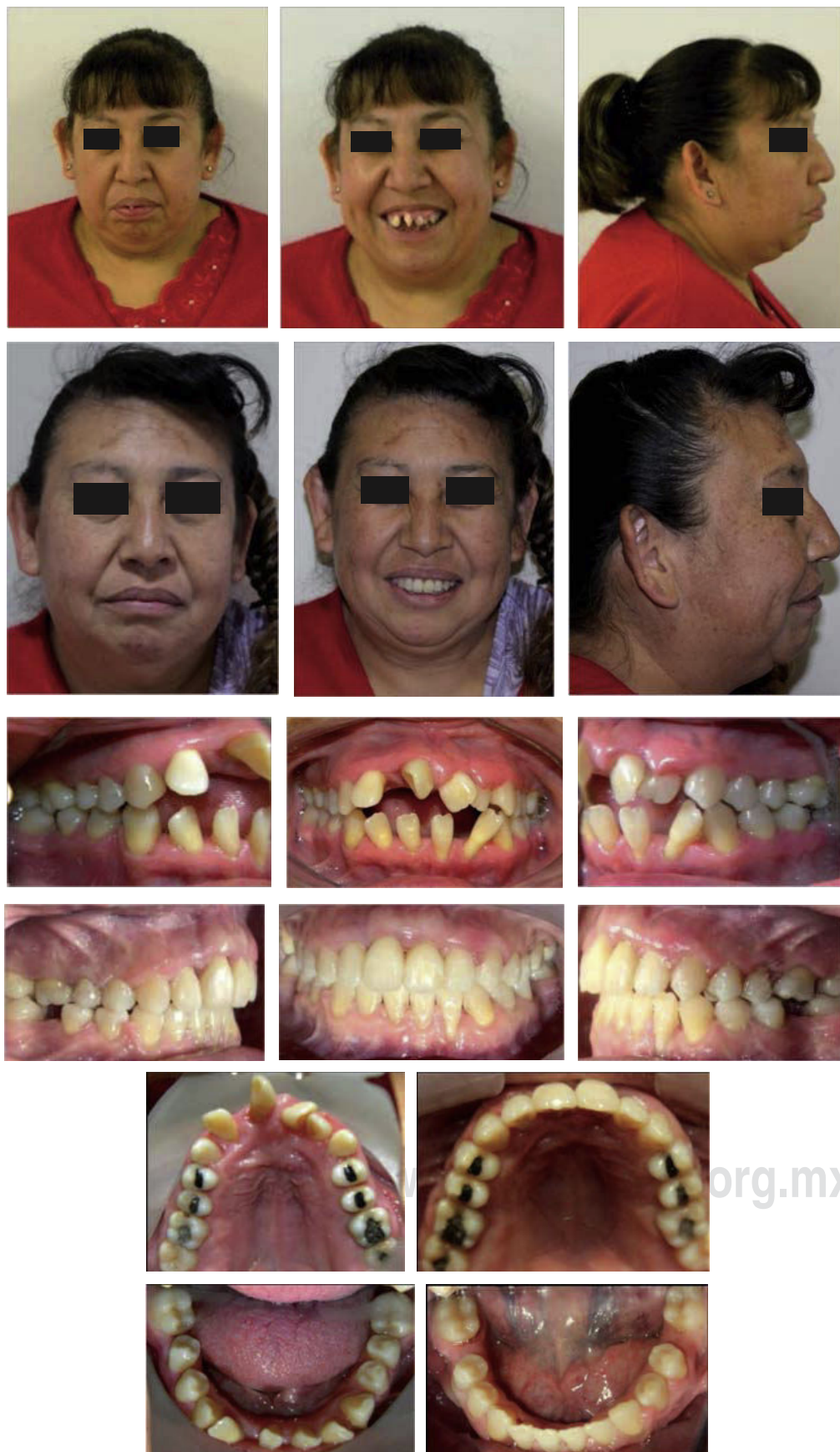
**Figura 9.**

Modelos finales y sobreimposición.

## DISCUSIÓN

Vercellotti en el 2007 propone la corticotomía con el uso de piezoeléctrico.<sup>4,9</sup> En el 2009 Dibart publica una técnica de corticotomía transmucosa llamada Piezocisión, menos invasiva que las anteriores.<sup>10</sup> Los autores mencionan una reducción de un 60 a un 70%

del tiempo en el tratamiento en comparación con la ortodoncia tradicional. Éste es un tratamiento fisiológico basado en el fenómeno de aceleración regional y el mantenimiento de un adecuado suministro de sangre, ello es esencial. Este procedimiento es una alternativa para pacientes adultos con periodonto reducido y/o pacientes jóvenes con periodonto íntegro.<sup>11</sup>

**Figura 10.**

Fotografías comparativas inicial y final del tratamiento.



## CONCLUSIONES

Los pacientes comprometidos periodontalmente pueden tratarse satisfactoriamente corrigiendo la maloclusión cuando se utiliza un enfoque interdisciplinario. El procedimiento de corticotomía en este caso redujo el tiempo de tratamiento ortodóncico con mínimo trauma en los tejidos a pesar de que se trataba de un periodonto reducido. La descripción de los resultados de este caso indica que no hay efectos adversos en el periodonto y es clínicamente evidente, nos dio eficiencia y estabilidad en los movimientos ortodónticos evitando de manera importante la reabsorción radicular.

## REFERENCIAS

1. Labanca M, Azzola F, Vinci R, Rodella LF. Piezoelectric surgery: twenty years of use British. *Journal of Oral and Maxillofacial Surgery*. 2008; 46: 265-269.
2. Sohn D, Ahn M, Lee W, Yeo D, Lim S. Piezoelectric osteotomy for intraoral harvesting of bone blocks. *J Periodontics Restorative Dent*. 2007; 27: 127-131.
3. Zachrisson BU. *Tooth movements in the periodontally compromised patient*. In: Lindhe J, Karring T, Lang NP, editors. Clinical periodontology and implant dentistry. 5th edition. Oxford: Blackwell Munksgaard; 2008: pp. 1241-1279.
4. Vercellotti T, Podesta A. Orthodontic microsurgery: a new surgically guided techniques for dental movement. *Int J Periodontics Restorative Dent*. 2007; 27: 325-331.
5. Köle H. Surgical operations on the alveolar ridge to correct occlusal abnormalities. *Oral Surgery Oral Medicine and Oral Pathology*. 1959; 12: 515-529.
6. Gantes B, Rathbun E, Anholm M. Effects on the periodontium following corticotomy facilitated orthodontics. Case reports. *J Periodontol*. 1990; 61: 234-238.
7. Kim S, Park Y, Kang S. Effects of cortisone on periodontal remodeling in orthodontic tooth movement. *Angle Orthod*. 2009; 79: 284-291.
8. Roblee RD, Bolding SL, Landers JM. Surgically facilitated orthodontic therapy: a new tool for optimal interdisciplinary results. *Compend Contin Educ Dent*. 2009; 30 (5): 264-275.
9. Wilcko MT, Wilcko WM, Pulver JJ, Bissada NF, Bouquot JE. Accelerated osteogenic orthodontics technique: a 1 stage surgically facilitated rapid orthodontic technique with alveolar augmentation American Association of Oral and Maxillofacial Surgeons. *J Oral Maxillofac Surg*. 2009; 67: 2149-2159.
10. Dibart S, Sebaoun JD, Surmenian J. Piezocision: a minimally invasive periodontally accelerated orthodontic tooth movement procedure. *Compend Contin Educ Dent*. 2009; 30 (6): 342-344, 346, 348-3450.
11. Horton JE, Tarpley TM, Jacoway JR. Clinical applications of ultrasonic instrumentation in the surgical removal of bone. *J Oral Surg*. 1981; 51 (13): 236-242.

Dirección para correspondencia:

**Patricia Santoyo Rivas**

E-mail: patriciasantoyorivas\_@hotmail.com