



Estudio comparativo entre mediciones cefalométricas en cone-beam y radiografía lateral digital

Comparative study between cone-beam and digital lateral head film cephalometric measurements

Jansen Valeria Ramírez Huerta,* José Guillermo Oropeza Sosa,§ Abigail Flores Ledesma^{II}

RESUMEN

Objetivo: El objetivo del presente estudio fue determinar las diferencias de las mediciones cefalométricas realizadas por dos métodos diferentes: *cone-beam* y la radiografía lateral de cráneo. **Material y métodos:** Se realizaron mediciones (altura facial anterior, longitud mandibular, incisivo superior a A-pg, incisivo inferior a A-pg, ENA-ENP, ANB) de 30 pacientes por medio de radiografía lateral digital y *cone-beam*, se usó la prueba t-Student. **Resultados:** La longitud mandibular del lado derecho e izquierdo del *cone-beam* presentó diferencia estadísticamente significativa con las radiografías laterales ($p = 0.001$). **Conclusión:** Las mediciones realizadas en tomografías para la realización de un trazado cefalométrico en 3D no presentaron una evidencia de una mayor eficacia y fiabilidad en comparación con las medidas realizadas en 2D.

ABSTRACT

Objective: The objective of the present study was to determine the differences between cephalometric measurements obtained by two different methods: cone-beam tomography and digital lateral head film. **Material and methods:** Measurements were performed (anterior facial height, mandibular length, upper incisor to the A-Pog line, lower incisor to the A-Pog line, ANS-PNS, ANB angle) on 30 patients by means of lateral digital radiography and cone-beam. The statistic test used was the t-Student. **Results:** The measurement that presented a statistically significant difference was the mandibular length ($p = 0.001$). **Conclusion:** Measurements performed in cone-beam scans for a 3D cephalometric analysis did not show evidence of being more effective or reliable in comparison with measurements performed in 2D.

Palabras clave: Cone-beam, radiografía lateral, cefalometría, confiabilidad.

Key words: Cone-beam, lateral head film, cephalometry, reliability.

INTRODUCCIÓN

La imagen radiográfica es un importante instrumento de diagnóstico en la evaluación del paciente para ortodoncia; desde la introducción de la cefalometría por Brodie en el año 1931, la cefalometría ha contribuido al análisis de las maloclusiones tanto dentales como esqueléticas, convirtiéndose en un método de diagnóstico estandarizado en la práctica ortodóncica y en la investigación, ya que permite un detallado análisis morfológico, mediante la evaluación sagital y vertical de tejidos blandos óseos y dentales; de igual manera permite un análisis minucioso de crecimiento, a través de comparaciones de cefalogramas en intervalos de tiempo, o por medio de predicciones.^{1,2}

Convencionalmente, el análisis cefalométrico se realiza en proyecciones geométricas de una radiografía en 2D, en la cuales se identifican los puntos de referencia de estructuras óseas y dentales; estas proyecciones presentan dificultades como:^{3,4}

- La distorsión: resultado de la orientación inadecuada de la cabeza del paciente en el cefalostato, la alineación incorrecta de la película o del rayo central.
- La magnificación: se define como la amplificación del tamaño real del objeto; los factores que influyen en la amplificación son el tamaño del grano de los cristales de haluro de plata en la emulsión o varias características en las pantallas intensificadoras.⁴

* Alumna de postgrado.

§ Profesor de asignatura.

^{II} Profesor de asignatura, Laboratorio de biomateriales dentales.

División de Estudios de Postgrado e Investigación (DEPeI) de la Facultad de Odontología (FO), Universidad Nacional Autónoma de México (UNAM).

Este artículo puede ser consultado en versión completa en <http://www.medigraphic.com/ortodoncia>

La tomografía computarizada *cone-beam* (CBCT) es una tecnología inicialmente desarrollada para angiografías en 1982, y subsecuentemente aplicada en imagenología maxilofacial, a partir de 1990 comenzó a ser posible la fabricación de sistemas clínicos que eran más pequeños y baratos.³

Las ventajas de la CBCT permiten al clínico localizar puntos cefalométricos en imágenes 3D, con el fin de personalizar análisis cefalométricos con mediciones lineales y angulares tanto del lado derecho como del izquierdo.^{5,6}

Una de las grandes ventajas de la localización de puntos cefalométricos mediante el *cone-beam* es que se puede realizar la ubicación en tres planos, sagital, axial y coronal.⁷⁻¹⁰

En 1995, Jacobson y Gereb desarrollaron un análisis cefalométrico en 3D (*Dolphin Imaging*), el cual era capaz de medir con precisión las superficies en la cara y boca en tres dimensiones; este programa definía las distancias entre los puntos anatómicos.⁴

Dentro de los inconvenientes de la toma del *cone-beam*, es la alta dosis de radiación que recibe el paciente; sin embargo, debe ser considerado que el paciente para un tratamiento de ortodoncia requiere en ocasiones radiografías adicionales a la ortopantomografía y lateral de cráneo, lo que en suma resulta en una superación de dosis efectiva de radiación en comparación de la dosis recibida por la toma de un *cone-beam*.⁷⁻¹⁰

El objetivo de este estudio fue determinar las diferencias entre las mediciones cefalométricas lineales realizadas en radiografías laterales y *cone-beam* de pacientes del Departamento de Ortodoncia de la DE-Pel de la Facultad de Odontología de la UNAM que asistieron en el periodo escolar 2011 al 2013.

MATERIAL Y MÉTODOS

Para la realización del estudio se utilizó una muestra por conveniencia de 32 pacientes que asistieron al Departamento de Ortodoncia de la DE-Pel de la Facultad de Odontología durante el periodo escolar comprendido del año 2011 al 2013 que contaban con el consentimiento informado y que contaban tanto con radiografía lateral digital como con *cone-beam*.

Los criterios de inclusión fueron las radiografías de pacientes con dentición permanente completa, sin datos patológicos aparentes y sin distinción de sexo.

Se excluyeron las radiografías y los *cone-beam* que no fueron tomadas con el aparato de radiografía lateral orthophos XG plus y el tomógrafo NewTom VGI.

Las radiografías digitales fueron tomadas con el aparato Orthophos XG plus bajo las siguientes con-

Cuadro I. Definición de variables.

Medidas	Definición
Altura facial anterior	Plano formado entre Nasion y Mentón
Plano mandibular	Es una tangente al borde inferior mandibular que une el punto Me con el punto más inferior de la rama ascendente
Incisivo superior a A-Pg	Distancia entre la porción más vestibular del incisivo central superior y el plano A-Pg
Incisivo inferior a A-Pg	Distancia entre la porción más vestibular del incisivo central inferior y el plano A-Pg
ENA-ENP	Distancia entre el punto espina nasal anterior y el punto espina nasal posterior
ANB	Ángulo formado entre los planos NA-punto B y NA-punto A

diciones: 25 Kv, 15 mA y un tiempo de exposición de 0.04 segundos.

Las *cone-beam* fueron tomadas con el aparato NewTom VGI, con un kilovoltaje de 70 Kv, amperaje de 1-20 mA, exposición de 3.6 a 5.4 segundos con un sensor de 15 x 15 cm, con una medida de Voxel de 0.03 x 0.03 x 0.03.

Las medidas lineales analizadas fueron: altura facial anterior, longitud mandibular del lado derecho y del lado izquierdo, longitud de espina nasal, incisivo superior e inferior al plano A-P del lado derecho y del lado izquierdo. La medición angular fue ANB (*Cuadro I*).

Las medidas lineales y angulares en la radiografías fueron obtenidas a través del software Nemotec Dental Studio NX program (Software Nemotec 2005, SL, Madrid, España) mientras que las del *cone-beam* fueron obtenidas a través del visor OnDemand.

Cada una de las medidas fueron tomadas dos veces con una diferencia de dos semanas entre la toma de cada medida y fueron realizadas por un solo operador. El análisis estadístico se realizó en el programa SPSS versión 15, se usaron prueba de t-Student y ANOVA con prueba *post hoc* Tukey.

El operador realizó pruebas previas para la calibración de las mediciones; se utilizó coeficiente de correlación intraclase (ICC) obteniéndose confiabilidad de entre 0.83 y 0.99; una vez realizada la calibración se procedió a realizar las mediciones para el estudio.

RESULTADOS

Se realizó la prueba de Kolmogorov-Smirnov para determinar la distribución de datos, de acuerdo con el resultado, las pruebas estadísticas serían paramétricas.

Se compararon la altura facial anterior, ENA-ENP y ANB de la radiografía lateral de cráneo y del *cone-beam* utilizando una prueba de t-Student ($p < 0.05$). No se encontraron diferencias estadísticamente significativas (*Cuadro II*).

Posteriormente se comparó longitud mandibular, incisivo superior a A-Po e incisivo inferior a A-Po en la radiografía lateral de cráneo y *cone-beam* lado derecho y *cone-beam* lado izquierdo utilizando la prueba ANOVA ($p < 0.05$) (*Cuadro III*).

Se encontraron diferencias estadísticamente significativas en la longitud mandibular. Se realizó la prueba *post hoc* Tukey, se encontró diferencia estadísticamente significativa entre radiografía lateral y *cone-beam* lado derecho y radiografía lateral y *cone-beam* lado izquierdo ($p > 0.05$) (*Cuadro IV* y *Figura 1*).

DISCUSIÓN

Existen en el mercado diversos programas que realizan cefalometría en 3D, estos programas son costosos y su uso es complejo, los *cone-beam* normalmente cuentan con visores que permiten la realización de mediciones; sin embargo, algunos de ellos como el utilizado en

Cuadro II. Promedio y desviación estándar entre paréntesis.

Variable	Radiografía lateral	Cone-beam	p
Altura facial anterior	117.98 (9.73)	117.9 (8.51)	0.842
ENA-ENP	49.21 (3.74)	50.53 (2.85)	1.39
ANB	3.81 (5.61)	50.53 (2.85)	1.39

Cuadro III. Promedio y desviación estándar entre paréntesis.

Variable	Lateral de cráneo	Cone-beam derecho	Cone-beam izquierdo	p
Longitud mandibular	67.22 (6.62)	85.07 (5.52)	86.18 (2.84)	0.001
Inc. superior a A-Po	7.07 (2.65)	7.93 (2.24)	8.67 (2.24)	0.68
Inc. inferior a A-Po	4.50 (3.08)	5.76 (2.75)	5.19 (2.30)	0.221

este estudio presentan limitantes, como la dificultad de realizar mediciones en estructuras internas; sin embargo, nos proporcionan la posibilidad de poder realizar muchas otras mediciones, tanto lineales como angulares.

La identificación de los puntos anatómicos en 3D resulta compleja debido a que actualmente no existe un estándar de características para la identificación adecuada, Kumar et al.¹⁰ subrayaron que la evaluación de los puntos de referencia anatómicos en 3D se encuentran en desarrollo, la transición del 2D al 3D se podría lograr mediante la sintetización de cefalogramas obtenidos del CBCT de acuerdo con el autor.

Los resultado de los análisis estadísticos mostraron claramente una diferencia en longitud mandibular, dado que la medida tomada en las radiografías laterales es lineal, siendo que la estructura mandibular presenta grandes curvaturas; sin embargo, la medición en *cone-beam* permite la identificación de la estructura más natural y más exacta.

Cuadro IV. Prueba Tukey de longitud mandibular.

Variable	p
Radiografía versus cone-beam derecha	0.001
Radiografía versus cone-beam izquierda	0.001
Cone derecha versus cone-beam izquierdo	0.756

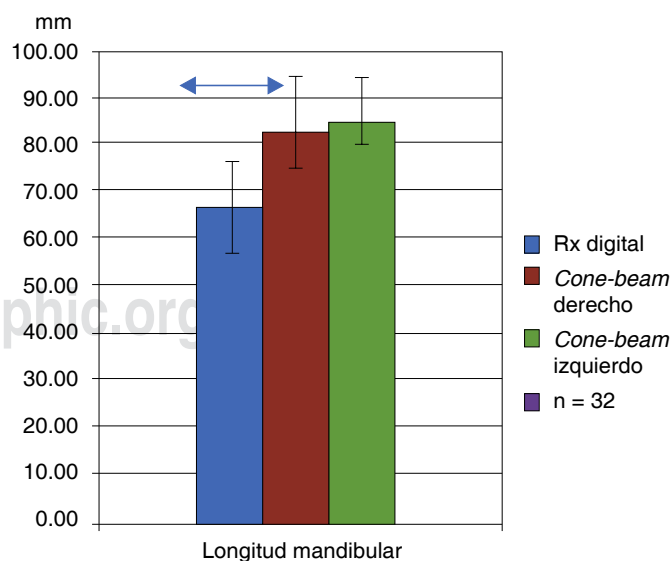


Figura 1. Las líneas superiores indican los grupos con diferencias estadísticamente significativas Tukey ($p < 0.05$).

La precisión y exactitud de las mediciones cefalométricas en imágenes 3D a partir de la tomografía computarizada se ha medido de diferente manera por varios autores.^{5,10-13} Moreira et al,¹³ concluyeron que no existían diferencias estadísticamente significativas entre mediciones realizadas en *cone-beam* y radiografías de cráneos secos por lo que el presente estudio coincide con los resultados de este autor.

Grauer et al,¹⁴ realizaron en el 2010 un estudio en el que las mediciones cefalométricas obtenidas a partir de radiografías laterales digitalizadas se compararon con las obtenidas a partir de CBCT, los resultados de Grauer fueron los mismos a los obtenidos en este estudio; concluimos que la similitud de los resultados se debió a que se utilizaron los mismos programas para la obtención de las mediciones.

Shokri et al,¹⁵ en el 2014, realizaron un estudio *in vitro* en el cual encontraron una diferencia estadísticamente significativa en longitud mandibular, lo cual es igual a este estudio; sin embargo, encontraron diferencia estadísticamente significativa en altura facial anterior, lo cual difiere con nuestros resultados, igualmente encontraron diferencia estadísticamente significativa en la medida ANS-S, la cual no fue considerada en este estudio debido a que el programa utilizado no contaba con la opción de marcaje de puntos anatómicos de estructuras internas.

CONCLUSIÓN

Las mediciones en tomografías para la realización de un trazado cefalométrico en 3D no presentaron una clara evidencia de una mayor eficacia y fiabilidad en comparación a las medidas realizadas en tomas en 2D.

La tomografía *cone-beam* requiere una dosis de radiación más alta en comparación a las radiografías digitales. Por tales razones, su uso debe limitarse a indicaciones específicas, como los pacientes con dientes retenidos, asimetrías faciales, anomalías craneofaciales o para determinar la morfología de la articulación temporomandibular entre otras.

REFERENCIAS

1. Athanasios Athanasiou. *Orthodontic cephalometry*. Mosby Wolfe 1995.
2. Jacobson A, Richard L. *Radiographic cephalometry from basics to 3 D* Chicago Quintessence books; 2006.
3. Ahlgvist J, Eliasson S, Welander U. The effect of projection errors on cephalometric length measurements. *Eur J Orthod*. 1986; 8 (3): 141-148.
4. Swennen GRJ, Schutyser F. *Three dimensional cephalometry*. Belgium. 2005.
5. Kumar V, Ludlow J, Soares CLH. *In vivo* comparison of conventional and cone beam CT synthesized cephalograms. *Angle Orthod*. 2008; 78 (5): 873-879.
6. Houston WJ. The analysis of errors in orthodontic measurements. *Am J Orthod*. 1983; 83: 382-390.
7. Navarro R de L, Oltramari-Navarro PV, Fernandes TM. Comparison of manual and digital lateral CBCT cephalometric analyses. *J Appl Oral Sci*. 2013; 2 (21): 167-176.
8. Grauer D, Cevidanis LS, Proffit WR. Working with DICOM craniofacial images. *Am J Orthod Dentofacial Orthop*. 2009; 136 (3): 460-470.
9. Bruntz LQ, Palomo JM, Baden S, Hans MG. A comparison of scanned lateral cephalograms with corresponding original radiographs. *Am J Orthod Dentofacial Orthop*. 2006; 130: 340-348.
10. Kumar V, Ludlow JB, Mol A, Cevidanis L. Comparison of conventional and cone beam CT synthesized cephalograms. *Dentomaxillofac Radiol*. 2007; 36: 263-269.
11. Cattaneo PM, Bloch CB, Calmar D, Hjortshoj M, Melsen B. Comparison between conventional and cone-beam computed tomography-generated cephalograms. *Am J Orthod Dentofacial Orthop*. 2008; 134: 798-802.
12. Pittayapat P, Limchaichana-Bolstad N, Willems G, Jacobs R. Three-dimensional cephalometric analysis in orthodontics: a systematic review. *Orthod Craniofac Res*. 2014; 17 (2): 69-91.
13. Moreira CR, Sales MA, Lopes PM. Assessment of linear and angular measurements on three-dimensional cone-beam computed tomographic images. *Oral Surg Oral Med Pathol Oral Radiol Endod*. 2009; 108 (3): 430-436.
14. Grauer D, Cevidanis LS, Styner MA, Heulfe I, Harmon ET, Zhu H et al. Accuracy and landmark error calculation using cone-beam computed tomography-generated cephalograms. *Angle Orthod*. 2010; 80: 286-294.
15. Shokri A, Khajeh S, Khavidi A. Evaluation of the accuracy of linear measurements on lateral cephalograms obtained from cone-beam computed tomography scans with digital lateral cephalometric radiography: an *in vitro* study. *J Craniofac Surg*. 2014; 25 (5): 1710-1713.

LECTURAS RECOMENDADAS

- Damstra J, Fourie Z, Huddleston Slater JJ, Ren Y. Reliability and the smallest detectable difference of measurements on 3-dimensional cone-beam computed tomography images. *Am J Orthod Dentofacial Orthop*. 2011; 140: e107-114.
- Halazonetis DJ. From 2-dimensional cephalograms to 3-dimensional computed tomography scans. *Am J Orthod Dentofacial Orthop*. 2005; 127: 627-637.
- Swennen GR, Schutyser F. Three-dimensional cephalometry: spiral multi-slice vs cone-beam computed tomography. *Am J Orthod Dentofacial Orthop*. 2006; 130: 410-416.
- Yu SH, Nahm DS, Baek SH. Reliability of landmark identification on monitor-displayed lateral cephalometric images. *Am J Orthod Dentofacial Orthop*. 2008; 133: 790.e1-6.
- http://www.nemotec.com/nemoceph3D-0S_catalogo.php

Dirección para correspondencia:
Jansen Valeria Ramírez Huerta
 E-mail: cdjansenvrh@hotmail.com