



Revista Mexicana de Oftalmología

www.elsevier.es



► Caso clínico

Síndrome de bloqueo capsular: reporte de un caso y revisión de la literatura

Capsular block syndrome: a case report and literature review

Miguel Ángel Ibañez-Hernández,^{1,2} José Navarro-Partida,³ Alejandro González-de la Rosa.³

¹Hospital General Regional N°46, IMSS. Guadalajara, México.

²Centro Médico Puerta de Hierro. Departamento de Oftalmología. Zapopan, México.

³Centro Médico Nacional de Occidente. Hospital de Especialidades, IMSS. Guadalajara, México.

Palabras clave:

Síndrome de bloqueo capsular, bloqueo capsular intraoperatorio, hidrodisección, ruptura de cápsula posterior, México.

► Resumen

El síndrome de bloqueo capsular (SBC) constituye una rara complicación de la cirugía de catarata, el cual se caracteriza por la acumulación intraoperatoria o posoperatoria de líquido en la bolsa capsular.

En el bloqueo capsular intraoperatorio (SBCi) ocurre distensión de la bolsa capsular secundaria a la acumulación de solución salina balanceada por detrás del núcleo durante la hidrodisección, mientras que en el bloqueo capsular posoperatorio (SBCp) ocurre distensión de la bolsa capsular por acumulación de fluido por detrás del complejo lente/capsulorhexis. En este artículo presentamos un caso de SBCi con ruptura de la capsula posterior asociada a la hidrodisección. También exponemos una revisión sobre la bibliografía sobre el SBC.

► Abstract

Capsular block syndrome (CBS) is a rare complication of cataract surgery which is characterized by intraoperative or postoperative accumulation of fluid in the capsular bag. Accumulation of balanced salt solution behind the nucleus with distension of the capsular bag during hydrodissection is characteristics of the intraoperative block syndrome (iCBS) whereas capsular bag distension with accumulation of fluid behind the intraocular lens/capsulorhexis complex is characteristics of the postoperative block syndrome (pCBS). Here we expose a case of iCBS with hydrodissection-related rupture of the posterior capsule. A literature revision on the CBS is presented.

Keywords:

Capsular block syndrome, intraoperative block syndrome, hydrodissection, posterior capsule rupture, Mexico.

► Introducción

El síndrome de bloqueo capsular constituye una rara complicación de la cirugía de catarata por facoemulsificación. Se caracteriza por la distensión de la bolsa capsular secundaria a la acumulación de líquido dentro de la misma. Davison describió por primera vez el síndrome como una complicación temprana de la cirugía de catarata.¹ Masket, fue el primer clínico en utilizar el término de síndrome de bloqueo capsular en referencia a la distensión posoperatoria de la bolsa capsular.²

El bloqueo capsular puede ser clasificado de acuerdo al momento de su presentación en intraoperatorio, posoperatorio temprano y posoperatorio tardío.³

Síndrome de bloqueo capsular intraoperatorio. El síndrome de bloqueo capsular intraoperatorio (SBCi) ocurre característicamente durante el procedimiento de hidrodisección y se asocia frecuentemente a ruptura de la cápsula posterior.⁴⁻⁶ Su incidencia es desconocida y en su etiología interviene el tamaño de la capsulorrexia y las dimensiones del núcleo del cristalino. El mecanismo propuesto de bloqueo capsular supone que durante la hidrodisección un núcleo de grandes dimensiones es puesto en contacto estrecho con una capsulorrexia de diámetro pequeño, lo que genera una cámara por detrás del núcleo donde se acumula la solución salina utilizada.⁶

Los signos tempranos de SBCi incluyen la distensión de la bolsa capsular asociada a estrechamiento de la cámara anterior y elevación de la presión intraocular. Si los signos tempranos son ignorados y se continúa inyectando solución salina para lograr la hidrodisección se produce extrusión de viscoelástico y prolapso de iris por las incisiones, mayor estrechamiento de la cámara anterior, así como endurecimiento del globo ocular, características que en conjunto nos recuerdan una hemorragia expulsiva (algunos autores denominan a este momento pseudohemorragia expulsiva).⁶ Si la hidrodisección prosigue a pesar de los cambios observados se genera la hidroruptura de la cápsula posterior que en ocasiones se acompaña de constricción pupilar súbita (secundaria a la repentina salida de líquido de la bolsa hacia la cámara vítrea), caída del núcleo y profundización de la cámara anterior.⁷

Síndrome de bloqueo capsular posoperatorio (SBCp). Es una rara complicación postquirúrgica

de la cirugía de catarata. Su incidencia se estima de acuerdo a estudios retrospectivos en aproximadamente 0.73%.⁸ El mecanismo propuesto del síndrome postula que la relación estrecha entre la óptica del lente intraocular y la capsulorrexia (de menor diámetro que la óptica) crea una cámara que potencialmente puede ser distendida al retener líquido.³ Las causas del SBCp no han sido completamente dilucidadas. Del estudio de casos se han propuesto diversos factores que conducen a la acumulación de líquido por detrás de la LIO y la consecuente distensión de la bolsa capsular en el postquirúrgico. Al momento los principales factores relacionados son:

1. Movimientos sacádicos.⁹
2. Retención de material viscoelástico en la bolsa capsular.¹⁰
3. Retención de restos corticales.¹¹
4. Reacción inflamatoria en la cámara anterior.⁸
5. Fibrosis del borde de la capsulorrexia.⁸

Del estudio retrospectivo de 1100 ojos (990 pacientes) que fueron sometidos a facoemulsificación de catarata, se determinaron factores de riesgo para el SBCp. Una longitud axial mayor a 25 mm y la colocación de LIO de 4 hápticas Akreos Adapt (Bausch & Lomb) fueron los únicos factores asociados a la ocurrencia de SBC postquirúrgico (OR de 5.75 y OR de 7.388 respectivamente).⁸

El diagnóstico de SBCp es fundamentalmente clínico y se realiza en base a los hallazgos en la exploración física oftalmológica. A la biomicroscopía con lámpara de hendidura suele observarse desplazamiento anterior de la óptica del lente intraocular (LIO) y desplazamiento anterior del diafragma irido-lenticular. La tonometría revela en ocasiones incremento de la presión intraocular (PIO) y como consecuencia del desplazamiento de la óptica, los pacientes afectados desarrollan miopía.⁸

Recientemente se propuso una nueva clasificación del SBCp, la cual atiende a la patogenia y características clínicas del mismo.⁸ Se divide en:

1. SBC no celular: caracterizado por distensión de la bolsa capsular dentro de las primeras 24 horas del posoperatorio. A la biomicroscopía se aprecia desplazamiento anterior de la óptica del LIO con acumulación de líquido transparente en la bolsa capsular. Al parecer el SBS-no celular es secundario a la retención de material viscoelástico.

2. SBC inflamatorio: caracterizado por distensión de la bolsa capsular que ocurre días después de la cirugía de catarata. Se acompaña de reacción inflamatoria en la cámara anterior y exudado fibrinoide en el margen pupilar. Responde al tratamiento con esteroides.
3. SBC fibrótico: ocurre en el periodo posoperatorio tardío, y se caracteriza por fibrosis del margen de la capsulorrexis y opacificación de la cápsula posterior. La causa de este síndrome es la proliferación de las células epiteliales del cristalino y la metaplasia de estas mismas células.

► Presentación del caso

Hombre de 70 años de edad, con diagnóstico de hipertensión esencial, quien acudió a consulta por presentar disminución de agudeza visual en ojo izquierdo. A la exploración física agudeza visual (AV) de 20/100 en ojo izquierdo (OI). En la biomicroscopía del segmento anterior se observó catarata LOCS 3 en OI. Se propone realizar facoemulsificación de catarata con implante de LIO. Se inició procedimiento quirúrgico realizando incisión principal en cornea clara de 3.2 mm para posteriormente realizar la capsulorrexis circular continua. Se procede a la hidrodisección (**Figura 1A**). Durante el proceso de hidrodisección se apreció distensión de la bolsa capsular con presurización momentánea de la cámara anterior y ulterior formación de una línea posterior transversa (**Figura 1B**). No se realizaron maniobras de descompresión de la bolsa capsular. Se decidió continuar con el procedimiento de facoemulsificación. Al introducir la pieza de mano a través de la incisión principal, se presentó de manera abrupta inestabilidad nuclear con movimiento oscilatorio de la catarata, profundización de la cámara anterior, aumento en la extensión de la línea transversa y formación de defecto en la capsula posterior (ruptura de cápsula) (**Figuras 1C y 1D**). Por dichos hallazgos, se aborta procedimiento de facoemulsificación y se decidió realizar la extracción de la catarata por la técnica de extracción extra-capsular. Inicialmente se amplió la incisión principal hasta una extensión de 8 mm. Se realizaron cortes relajantes de la cápsula anterior en los meridianos II y VIII con tijera de vanas. Se luxó el núcleo del cristalino mediante aplicación de viscoelástico y maniobra de rotación

con la cánula. Se procedió con la extracción del núcleo con asa de Snellen. Concluida la extracción del núcleo, se realizó vitrectomía mecánica anterior. Se concluyó el procedimiento con el implante de lente intraocular de tres piezas en *sulcus* y la sutura de la herida con puntos de nylon 10-0 (tres puntos simples).

En el primer día del posoperatorio, presentó AV de 20/400, con edema corneal estromal (+ +). A los ocho días del periodo posquirúrgico se observó edema estromal mínimo con AV de 20/80 y refracción de +1.50 -4.00 x 85°. A las cuatro semanas AV de 20/40, cornea clara, LIO centrado y refracción de +1.00 -3.00 x 78°.

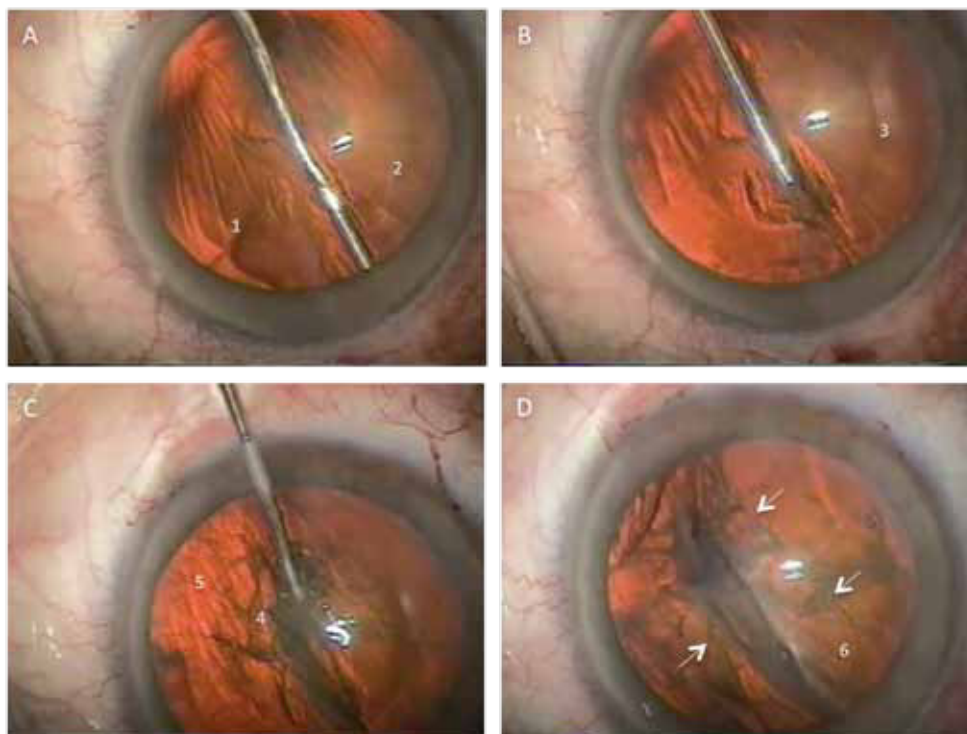
► Discusión

En 1998, Miyake clasificó el SBC en tres tipos, considerando su tiempo de aparición y mecanismo de producción: 1) el intra-operatorio; por captura de solución salina detrás del núcleo del cristalino al realizar la hidrodisección en forma brusca, 2) el posoperatorio temprano; por secuestro de material viscoelástico detrás del LIO y 3) el posoperatorio tardío; por acumulo de material licuado lechoso tras del LIO derivado de restos epiteliales cristalinos.³ Recientemente se propuso clasificar al SBC posoperatorio de acuerdo a sus características clínicas y patogenia en acelular, inflamatorio y fibrótico.⁸

En el presente artículo presentamos un caso de SBCi asociado a ruptura de cápsula posterior. Como ha sido descrito previamente por otros autores, el bloqueo capsular intraoperatorio ocurrió durante la realización de la hidrodisección,⁴⁻⁶ momento en el cual la solución salina balanceada inyectada por debajo de la capsulorrexis se acumula detrás del núcleo desplazándolo anteriormente y colocándolo en relación estrecha con la cápsula anterior, lo que conduce al bloqueo de la salida de líquido, distendiendo de manera brusca la bolsa capsular y ocasionando la hidroruptura capsular posterior, la cual se manifestó como una línea transversa de bordes nítidos asociada a profundización de la cámara anterior e inestabilidad nuclear.

De la experiencia con el caso y de la revisión de la literatura coincidimos en que un núcleo grande es capaz de interactuar con la capsulorrexis en la hidrodisección de manera tal que forma una cámara cerrada en donde se acumula el líquido inyectado.^{4,6} Inferimos que la velocidad y volumen

► **Figura 1.** Síndrome de bloqueo capsular intra-operatorio. A. Durante el proceso de hidrodissección se aprecia el avance de la solución por debajo de la corteza posterior (1), se observa el margen de la capsulorrexis (2). B. Presurización momentánea de la cámara anterior, se aprecia el contacto íntimo entre el núcleo y la capsulorrexis (3). C. Formación de una línea transversa en la cápsula posterior (4), se advierte el borde de la capsulorrexis (5). D. Ruptura de cápsula posterior (6), se delimita el defecto capsular mediante flechas.



de inyección de fluido es determinante en la distensión de la bolsa capsular e hidroruptura de la cápsula posterior. Consideramos que la observación de una línea transversa posterior es un hallazgo precoz de ruptura capsular, su presencia debe alertar sobre la posibilidad de luxación del núcleo a cámara vítrea. En definitiva, con el fin de prevenir el SBCi y evitar la ruptura de la capsula posterior es importante realizar la hidrodissección con la magnificación suficiente que permita la visualización de la distensión capsular, inyectar la solución de manera controlada y alternar la hidrodissección con maniobras de descompresión de la bolsa capsular (compresión gentil del núcleo contra la cápsula posterior).

Algunos autores han propuesto considerar al SBCi como un proceso de tres etapas progresivas

las cuales son congruentes con el volumen de líquido inyectado en la bolsa;⁶ es decir, a mayor cantidad de líquido corresponde una etapa más avanzada; etapa 1) distensión de la bolsa capsular, etapa 2) pseudohemorragia expulsiva, caracterizada por estrechamiento de la cámara anterior, aumento de la presión intraocular, salida de viscoelástico y prolapso de iris por las incisiones y etapa 3) ruptura de la bolsa capsular.

En el caso presentado, consideramos que el volumen de solución salina y la alta velocidad de inyección evitó la aparición de los signos de pseudohemorragia expulsiva, por lo que creemos prudente considerar a la distensión capsular como el signo de alarma principal de una ruptura capsular inminente.

Recomendamos que ante la observación de distensión capsular se suspenda la hidrodissección

y se inicien maniobras de descompresión; es decir, se presione el núcleo gentilmente contra la cápsula posterior con el fin de drenar el exceso de líquido, antes de continuar con el procedimiento.

► Conclusiones

El SBCi, aunque raro, es una complicación severa de la cirugía de facoemulsificación debido a que frecuentemente se asocia a ruptura de la cápsula posterior. La distensión de la bolsa capsular durante la hidrodissección constituye el signo precoz de SBCi, y ante su presencia es necesario realizar maniobras de descompresión con el fin de prevenir la hidroruptura posterior. Cuando se produce la ruptura de la capsula posterior asociada al SBCi es necesario abortar el procedimiento original y optar por la extracción extracapsular de la catarata, esto por el elevado riesgo de núcleo a vítreo, lo que conduciría a mayores complicaciones. Con el fin de prevenir el SBCi es necesario realizar el procedimiento de hidrodissección de manera controlada, con una capsulorrhexis de al menos 5

mm, y con la magnificación del campo operatorio que permita la adecuada observación de las estructuras del segmento anterior, en especial de la bolsa capsular.

Referencias

1. Davison JA. Capsular bag distension after endophacoemulsification and posterior chamber intraocular lens implantation. *J Cataract Refract Surg* 1990;16:99-108.
2. Masket S. Postoperative complications of capsulorhexis. *J Cataract Refract Surg* 1993;19:721-4.
3. Miyake K, Ota I, Ichihashi S, et al. New classification of capsular block syndrome. *J Cataract Refract Surg* 1998;24:1230-4.
4. Hurvitz LM. Posterior capsular rupture at hydrodissection. *J Cataract Refract Surg* 1991;17:866.
5. Ota I, Miyake S, Miyake K. Dislocation of the lens nucleus into the vitreous cavity after standard hydrodissection. *Am J Ophthalmol* 1996;121:706-8.
6. Yeoh R, Theng J. Capsular block syndrome and pseudoexpulsive hemorrhage. *J Cataract Refract Surg* 2000;26:1082-4.
7. Yeoh R. The 'pupil snap' sign of posterior capsule rupture with hydrodissection in phacoemulsification. *Br J Ophthalmol* 1996;80:486.
8. Kim HK, Shin JP. Capsular block syndrome after cataract surgery: clinical analysis and classification. *J Cataract Refract Surg* 2008;34:357-63.
9. Zacharias J. Early postoperative capsular block syndrome related to saccadic-eye-movement-induced fluid flow into the capsular bag. *J Cataract Refract Surg* 2000;26:415-9.
10. Sugiura T, Miyauchi S, Eguchi S, et al. Analysis of liquid accumulated in the distended capsular bag in early postoperative capsular block syndrome. *J Cataract Refract Surg* 2000;26:420-5.
11. Mardelli PG, Mehanna CJ. Phacoanaphylactic endophthalmitis secondary to capsular block syndrome. *J Cataract Refract Surg* 2007;33:921-2.