

IMAGENES CLÍNICAS EN OFTALMOLOGÍA

Enfermedad de Coats

Coat's disease

José Manuel Ulaje Núñez *

Clínica de Retina, Guadalajara, Jalisco, México



Paciente masculino de 8 años de edad, quien es llevado por su madre refiriendo baja visual indolora del ojo derecho detectada hacia 3 meses, así como exodesviación. Sin otros antecedentes de importancia para el padecimiento actual (fig. 1).

Responsabilidades éticas

Protección de personas y animales. El autor declara que para esta investigación no se han realizado experimentos en seres humanos ni en animales.

Confidencialidad de los datos. El autor declara que ha seguido los protocolos de su centro de trabajo sobre la publicación de datos de pacientes.

Derecho a la privacidad y consentimiento informado. El autor ha obtenido el consentimiento informado de los pacientes y/o sujetos referidos en el artículo. Este documento obra en poder del autor de correspondencia.

* Autor para correspondencia. Juan Manuel 857. Colonia Centro, Guadalajara, Jalisco, México. C.P.: 44100. Tel.: 52 (33) 1411 5057. Correo electrónico: dr_ulaje@hotmail.com

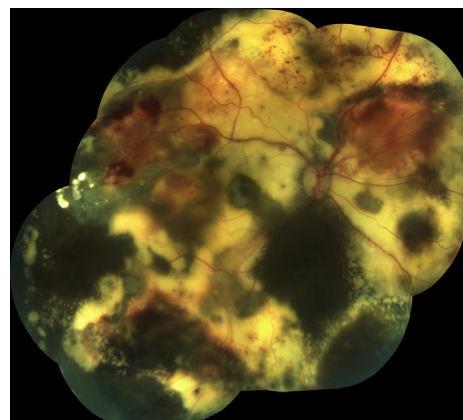


Figura 1 Reconstrucción fotográfica panorámica de la retina del OD. Se aprecian aneurismas y vasos telangiectásicos en periferia retiniana, principalmente a nivel de periferia superior. Se aprecia también exudación masiva que ocupa prácticamente la totalidad de la superficie retiniana.

Financiamiento

El autor no recibió patrocinio para llevar a cabo este artículo.

Conflicto de intereses

El autor declara no tener ningún conflicto de intereses.