



Revista Médica de Homeopatía

www.elsevier.es/homepatia



CLÍNICA

Neumonía grave tratada con homeopatía en un servicio de urgencias hospitalario. Relación coste-beneficio

Pedro Luis Rocamora Jover^{a,*} y Sonia Alonso Sánchez^b

^aMédico Homeópata, Especialista en Medicina Familiar Comunitaria

^bMédico Adjunto, Servicio de Urgencias, Hospital Marina Baixa, Villajoyosa, Máster en Urgencias y Emergencias

Recibido el 6 de junio de 2010; aceptado el 27 de septiembre de 2010

PALABRAS CLAVE

Neumonía grave;
Tratamiento
homeopático;
Curación rápida;
Eficacia;
Eficiencia

Resumen

Se trata de un caso de neumonía grave resuelto en un servicio de urgencias de un hospital con tratamiento homeopático. El objetivo era, de acuerdo al parágrafo 2 del *Organon* de Hahnemann, conseguir la curación del modo más rápido y eficaz con los recursos adecuados y al menor coste posible. En cuanto al método destacar que los datos utilizados proceden de la historia clínica y las pruebas complementarias diagnósticas del servicio de urgencias: radiografías y analíticas sanguíneas. Se realiza seguimiento de la evolución clínica, analítica y radiológica. El resultado muestra la eficacia, con la total resolución del caso, la eficiencia con el bajo coste económico y la rapidez de actuación del tratamiento homeopático, que evitó un ingreso hospitalario con el elevado coste que eso supone. Como conclusión mostrar que el tratamiento homeopático es rápido, científico (se demuestra), eficaz y eficiente.

© 2010 Elsevier España, S.L. Todos los derechos reservados.

KEYWORDS

Severe pneumonia;
Homeopathic
treatment;
Rapid treatment;
Efficacy;
Efficiency

Severe pneumonia treated with homeopathy in a hospital emergency department. Cost-benefit ratio

Abstract

A case is described of a severe pneumonia resolved with homeopathic treatment in a hospital emergency department. The objective was, in accordance with Paragraph 2 of the *Organon* of Hahnemann, to achieve the most rapid and effective cure with the appropriate resources at the least possible cost. The method consisted of using data from the medical records and the complementary diagnostic tests of the emergency department; x-rays and blood tests. A follow up was made of the clinical, analytical and radiological progress. The results show efficacy, with the complete resolution of the case, efficiency with a low financial cost, and rapidity in starting

*Autor para correspondencia.

Correo electrónico: pedroluisrocamora@hotmail.com (P.L. Rocamora Jover).

the homeopathic treatment, which prevented a hospital stay with the corresponding increased cost this involves. As a conclusion, the treatment has shown to be rapid, scientific (as demonstrated), effective, and efficient.

© 2010 Elsevier España, S.L. All rights reserved.

Introducción

Siempre se nos critica a los homeópatas por la eficacia de la homeopatía en los casos agudos, en relación con la alopatía, y cómo demostrarlo con datos clínicos.

En este caso de neumonía grave resuelta en el servicio de urgencias del hospital, evitándose el ingreso hospitalario, podemos ver y comparar con datos clínicos y analíticos el resultado de la eficacia del remedio homeopático.

Desde que empecé a estudiar la homeopatía, cuando comencé a leer el *Órganon*, su parágrafo 2 fue el que más me impresionó, puesto que en él, de una forma breve y concisa, se resume la esencia del trabajo diario en un servicio de urgencias hospitalario, donde el paciente que allí acude solicita una respuesta a su problema de salud de la forma más rápida y eficaz, y con todos los recursos disponibles. Si bien la masiva afluencia de pacientes a los servicios de urgencias puede acabar disminuyendo la inmediatez con la que el sistema debería responder.

Siempre pensé que con la homeopatía se debería de dar la misma respuesta que en el servicio de urgencias y cumplirse el parágrafo 2, pero debería demostrarlo en la práctica.

Veamos pues si lo hemos conseguido.

La 1.ª edición del *Órganon* fue publicada en 1810, y en ella en el parágrafo 2, nos dice: “El ideal más elevado de una curación es: restablecer la salud de manera *rápida, suave y permanente*, o quitar y destruir toda la enfermedad por el camino más corto, más seguro y menos perjudicial, basándose en principios de fácil comprensión”.

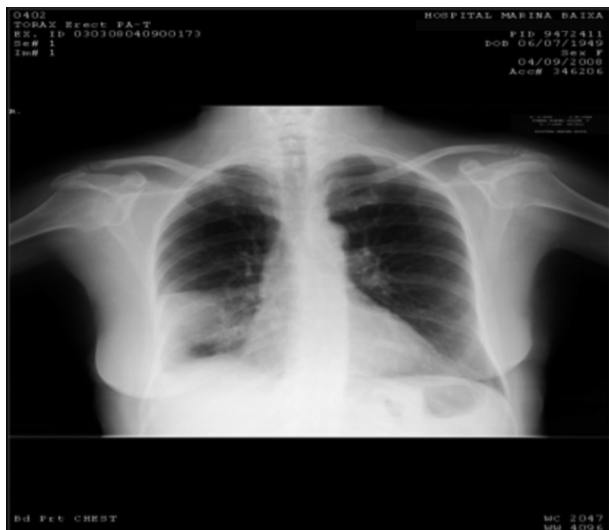


Figura 1 Radiografía n.º 1 (09-04-2008)

Objetivos

- Resolución del caso con tratamiento homeopático.
- Comparar el coste económico del tratamiento homeopático frente al del tratamiento alopático en un caso de neumonía grave.

Métodos

- Los datos utilizados proceden de la historia clínica y las pruebas complementarias diagnósticas del servicio de urgencias: radiografías y analíticas sanguíneas.
- Seguimiento de la evolución clínica, analítica y radiológica.
- Comparación de costes económicos.

Caso clínico

- Mujer de 58 años, que presentaba fiebre alta de 3 días de evolución, tos seca, dolor en el hemitórax derecho de características pleuríticas y vómitos.
- Constatales vitales: presión arterial, 90/60 mmHg; temperatura, 39,5 °C; frecuencia cardíaca, 110 ppm; frecuencia respiratoria, 35 rpm; saturación de O₂ en aire ambiente, 94%.
- Exploración física: murmullo vesicular disminuido en la base pulmonar derecha.

Pruebas complementarias

- Radiografía de tórax: infiltrado en el lóbulo inferior derecho.
- Hemograma: leucocitosis (15.000 miles/ μ l) con neutrofilia (80%).
- Bioquímica: glucosa 150 mg/dl; urea 29 mg/dl; creatinina 0,9 mg/dl; sodio 133 mmol/l; potasio 4,2 mmol/l.

Radiografía n.º 1 (09-04-2008) (fig. 1)

En esta radiografía destaca un infiltrado en el lóbulo inferior derecho, con discreto derrame pleural ipsilateral. El cuadro clínico, junto con los hallazgos radiológicos y analíticos, es consistente con el diagnóstico de neumonía adquirida en la comunidad.

Ante este caso, como médico adjunto de urgencias y responsable del área de observación, aplicando las escala de predicción de riesgo de Fine (Pneumonia Severity Index) y la escala de gravedad CURB-65, el paciente debe de ingresar en el servicio de neumología e iniciar tratamiento.

Siguiendo los criterios establecidos para el tratamiento alopático de las urgencias médicas, el paciente debe ingre-

sar en el área de observación para iniciar la medicación, procediéndose posteriormente al ingreso en el servicio de neumología. Dicho tratamiento consiste en:

1. Oxigenoterapia con gafas nasales a 2 l/min.
2. Fluidoterapia intravenosa (i.v.).
3. Cursar hemocultivos y cultivo de expectoración.
- 4 Medicación.
 - Antitérmicos: paracetamol cada 8 h.
 - Antibióticos (uno de los siguientes esquemas): amoxicilina/ácido clavulánico + macrólido i.v., levofloxacino i.v., ceftriaxona + macrólido.
 - Broncodilatadores: salbutamol, budesonida, etc.
 - Analgesia: metamizol magnésico u otros.
 - Mucolíticos.

Valoración del coste económico del abordaje alopático

Consultando el precio de los medicamentos referidos en el vademécum y teniendo en cuenta que la duración del tratamiento de una neumonía es de 10 a 15 días, podemos hacer los siguientes cálculos:

- Precio de levofloxacino en comprimidos: 40,28 euros (caja de 10 comprimidos).
- Tratamiento completo de 10 días.
- Precio vial de levofloxacino i.v.: 51,80 euros.
- Precio amoxicilina/clavulánico 2 g (vial): 115,41 euros (10 ampollas).
- Precio amoxicilina/clavulánico en comprimidos: 18,53 euros (28 comprimidos).
- Estancia media para neumonía: 10 días.
- Coste estancia/día: 210,25 euros (AÑO 2008).
- Total estancia en neumología, sin contar fármacos: 2.102,5 euros.

Hasta aquí hemos visto el que sería el abordaje habitual en gran parte de los pacientes con neumonía diagnosticada en los servicios de urgencias.

Ahora veremos la perspectiva de un médico homeópata ante esta urgencia médica, y si realmente después de 20 años de ejercer la homeopatía y creer en ella como alternativa de curación, es momento para ponerla en práctica y demostrar su eficacia.

Además, la paciente lleva varios años tratándose con homeopatía, por lo que, sin ser estrictamente imprescindible, tampoco entendería la prescripción de antibióticos. Puede que la mayoría de los homeópatas, ante la presión familiar u otras circunstancias, decidan dar el antibiótico —cosa que sería siempre respetable—, pero creo que debemos seguir y aplicar nuestros conocimientos de la homeopatía basándonos en sus principios de doctrina y fundamentalmente del *Órganon*. Por ello vuelvo a recordar el párrafo 2: “El ideal más elevado de una curación es restablecer la salud de manera rápida, suave y permanente, o quitar y destruir toda la enfermedad por el camino más corto, más seguro y menos perjudicial, basándose en principios de fácil comprensión”.

Apliquemos la forma más rápida de curar, suave y permanente basándonos en lo que realmente creemos y en nuestra experiencia con la homeopatía.

Toma del caso clínico

- Paciente de 58 años, tratada con homeopatía desde hace 9 años, consulta por teléfono por tener desde hace 3 días diarrea y fiebre, pero tras mejorar de la diarrea presenta tos seca con fiebre alta de 39 °C, vómitos y dolor en el hemitórax derecho.
- La paciente vive en Calpe, y el hospital más cercano es el de Villajoyosa, y puesto que me encontraba de guardia le indico que acuda al servicio de urgencias para que la pueda explorar ante la persistencia de la fiebre y del dolor torácico.
- Presenta gran temor y miedo a tener “algo malo”, está muy asustada y, sobre todo, presionada por la familia, porque todos piensan que algo va mal por la persistencia de la fiebre y por su malestar general.
- En urgencias no dispongo de repertorio ni ordenador para poder repertorizar los síntomas, solamente me queda la experiencia y el estudio de la materia médica.

Tratamiento homeopático

- Síntomas guía: miedo, pánico, neumonía derecha.
- Remedio: acónitum.
- Potencia: 200 CH.
- Posología: 1 gránulo cada 8 h hasta conseguir acónitum 1.000 K. Continué con acónitum 1.000 K 1 gránulo al día durante 5 días.

La paciente no ingresa y se marcha a su domicilio con el referido tratamiento homeopático como única medicación.

Normalmente, cuando una paciente ingresa en neumología, se realiza para control evolutivo radiografía de tórax y analítica sanguínea a los 10 días del diagnóstico de la neumonía. Pero, en este caso, como la paciente no ingresó, le indiqué que volviera a los 5 días para nueva valoración clínica, repetir analítica y radiografía. Siendo los resultados los siguientes (fig. 2):

Como se puede ver en el control de la radiografía n.º 2, ha disminuido el infiltrado, no tiene fiebre desde el segundo día, tolera la comida y la analítica de control es completamente normal (leucocitos 5,53 miles/ μ l, neutrófilos 47,9%). Mentalmente está más tranquila y sin miedo.

A los 10 días, se le volvió a repetir la radiografía, siendo completamente normal (fig. 3):

En cuanto a la materia médica de acónitum podemos leer lo siguiente (Vijnovsky, tratamiento homeopático de las enfermedades agudas):

- Neumonía en niños. Neumonía en el pulmón izquierdo (lóbulo superior). Puntada de costado poco intensa; tos ronca, seca, dolorosa, a veces expectoración hemoptoica.
- Es un medicamento del comienzo de las afecciones agudas respiratorias, y puede no haber causa visible o, gene-

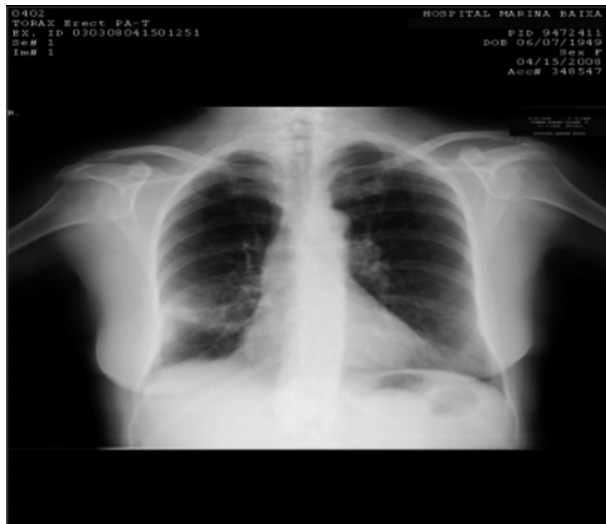


Figura 2 Radiografía n.º 2 (15-04-2010).

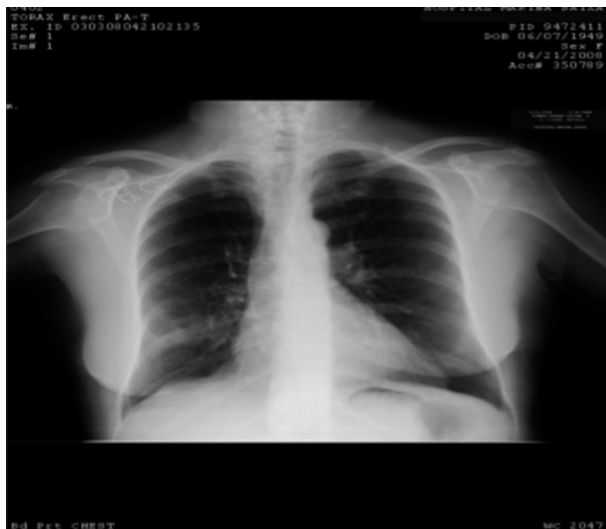

Figura 3 Radiografía n.º 3 (19-04-2010).

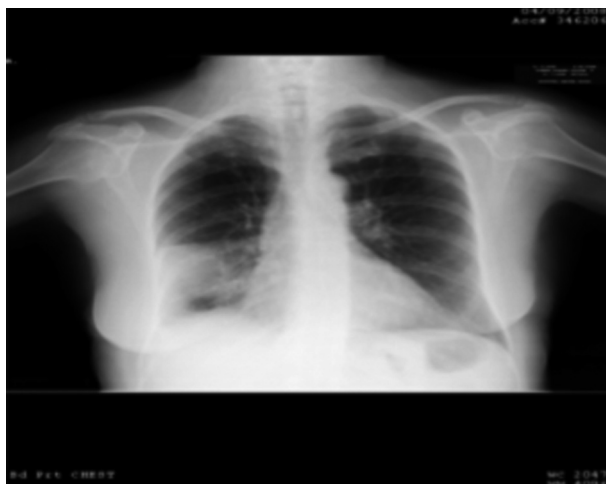

Figura 4 Radiografía inicial y control evolutivo (9-04-2010, 19-04-2010).

ralmente, son consecuencia de una exposición al frío seco.

- Todo el cuadro está peor alrededor de medianoche, y se acompaña de intensa agitación y ansiedad, con gran miedo a morir; fiebre alta, seca, sin sudores, con piel roja y caliente, manos calientes y pies fríos, sed ardiente de grandes cantidades de agua fría, calor interno con escalofríos externos, cara roja y caliente de un lado y pálida y fría del otro.

Tratamiento homeopático. Coste económico

- Coste tubo acónitum 200 CH: 6,30 euros.
- Coste tubo acónitum 1.000 K: 7,20 euros.
- Total: 13,50 euros.

Radiografía inicial y control evolutivo (fig. 4)

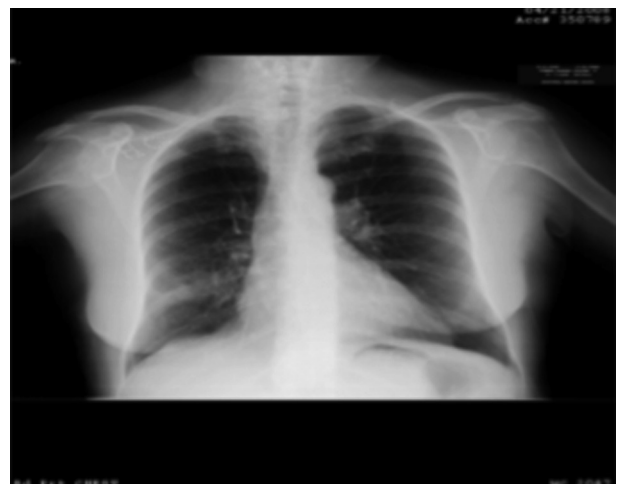Conclusiones

Siempre se nos critica a los homeópatas de poco científicos y falta de pruebas para demostrar la eficacia de la homeopatía.

Los resultados de este caso demuestran claramente la eficacia, el bajo coste económico (13,5 euros) y la rapidez de actuación del tratamiento homeopático en comparación con el elevado coste económico del ingreso hospitalario (2.102,5 euros).

Este caso representa una evidencia importante del parágrafo 2 del *Órganon*, porque se cumple el ideal de curación, hemos elegido el camino más rápido para curar de una forma suave y permanente.

Si actualmente Hanhemann tuviera que hacer una nueva edición del *Órganon*, probablemente actualizaría el parágrafo 2 de la siguiente forma: “El ideal más elevado de una curación es restablecer la salud de manera rápida, suave y permanente, y de bajo coste económico, o quitar y destruir toda la enfermedad por el camino más corto, más seguro y menos perjudicial, basándose en principios de fácil comprensión”.



Homeopatía. Opción de presente y futuro

Como hemos podido demostrar con este caso, es posible el uso de la homeopatía en urgencias hospitalarias, como opción de futuro, pero también de presente.

Solamente debemos quitarnos el velo alopático que llevamos los médicos homeópatas a veces, y poner en práctica lo que creemos y lo que tanto esfuerzo nos ha costado (conseguir la formación homeopática a través del estudio). Sin olvidar que somos médicos y siempre debemos utilizar el recurso más adecuado y eficaz para cada caso, siendo conscientes de cuales son nuestros límites.

En estos 200 años de historia de la homeopatía, ésta siempre se ha encontrado con los mismos enemigos y críticos apoyados muchas veces por un interés económico, pero son los pacientes los que siempre nos han apoyado y nos apoyarán, porque son ellos los que siempre se benefician de ese ideal de curación que Hanemann nos dejó. Solamente debemos imitarle, pero bien.

Es difícil pero indispensable encontrar el tiempo material suficiente para el estudio continuado que la homeopatía nos demanda y requiere, para poder atender de la mejor forma posible a los pacientes que la solicitan.

Espero que en un futuro la homeopatía pueda ser la luz que nos guíe para seguir ayudando a los pacientes.