

# CASO CLÍNICO RADIOLÓGICO

## AMELOBLASTOMA MANDIBULAR

DR. GUSTAVO VIAL C.  
CIRUJANO CABEZA Y CUELLO.  
CLÍNICA LAS CONDES.

DR. GUSTAVO GAZITUA L.  
CIRUJANO MÁXILO FACIAL.  
CLÍNICA LAS CONDES.

### INTRODUCCIÓN

El ameloblastoma es un tumor odontogénico de origen ectodérmico, sin inducción en el tejido conjuntivo que proviene de los restos tisulares de la odontogénesis (lámina dental, órgano del esmalte). Se lo describe como una neoplasia benigna localmente invasiva con una recidiva entre un 10% y 70% de acuerdo a la variedad histológica y al tratamiento efectuado (3, 4).

Se presenta en forma intraósea unilocular y/o multilocular, intraósea desmoplástica y extraósea periférica. Se localiza en la mandíbula en el 80% de los casos, y en la maxila en el 20% (3). El más frecuente es la variedad multilocular, que radiológicamente presenta áreas radiolúcidas, separadas por tabiques (pompas de jabón o panal de abejas). Se presenta entre la tercera y cuarta década de la vida, sin predilección de sexos, y se ubica preferentemente en la mandíbula en la región del ángulo mandibular, e histológicamente tiene un patrón folicular o plexiforme en estroma fibroso (1, 9, 5). Su comportamiento es agresivo con invasión local, produce asimetría facial, con desplazamiento, y risalasis (reabsorción radicular) de las piezas dentarias vecinas. Por estos motivos se lo considera como una neoplasia de bajo grado de malignidad, y su tratamiento debe ser agresivo con resección y margen de seguridad.

Por su aspecto radiológico puede ser confundido con un queratoquiste, aunque rara vez estos provocan risalasis. Con respecto a la frecuencia, el 85% de los ameloblastomas corresponde al multilocular (8).

Le sigue en frecuencia el ameloblastoma intraóseo unilocular, que corresponde al 9% de los ameloblastomas. Se presenta en gente joven en la segunda década de la vida, de preferencia en la mandíbula en la región del ángulo, y afecta mayormente al sexo masculino. Su comportamiento clínico, radiológico e histológico es diferente, por lo que se

lo considera una entidad diferente (10, 12, 13). Radiológicamente se presenta como una lesión uniuística en relación o no con una pieza dentaria incluida, aunque esta es solo radiográfica y no forma parte de la lesión, sino solo adyacente a ella.

Existen diferentes tipos histológicos y su comportamiento y tratamiento depende si las células epiteliales se mantienen en la periferia (lineales), o si crecen hacia el lumen de la cavidad (intraluminales), o si invaden el soporte conjuntival (intramurales). Los dos primeros se tratan en forma conservadora (curetaje y resección), y el último tipo en forma agresiva, con resección amplia y margen de seguridad (12, 11).

El ameloblastoma intraóseo desmoplástico fue descrito en el año 1984 como un variante de ameloblastoma clásico. Se presenta en pacientes en la 5ta década de la vida y presentan un aspecto radiográfico con zonas radiolúcidas y radioopacas. Es el menos común de los ameloblastomas (7).

**El ameloblastoma periférico** o extraóseo es poco frecuente y se lo considera inocuo, a pesar de que se han reportado casos con transformación maligna. Su origen sería de remanentes epiteliales de la lámina dental y también de células basales del epitelio de las encías.

El manejo quirúrgico de los ameloblastomas es controvertido, es así que existen propuestas conservadoras o radicales. Todo depende del tipo histológico, relación con estructuras vecinas, edad del paciente, apariencia clínica, tasa de crecimiento y agresividad (2, 6).

### CASO CLÍNICO

Paciente de sexo masculino, de 23 años, que acude a consultar derivado

por su dentista tratante, por un aumento de volumen muy doloroso zona retromolar derecha, en relación a tercer molar extraído hace tres años. La lesión se extiende por vestibular desde la mitad de la rama mandibular hasta segundo molar y la mucosa en la zona lingual se encuentra invadida por la lesión. A la palpación es de consistencia blanda y su parte central presenta fluctuación.

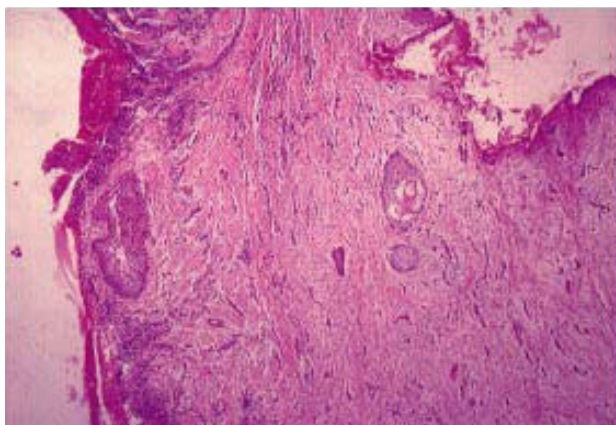


Figura 1.0 Microfotografía donde se observa presencia de Ameloblastoma de tipo foliular con un patrón Acanthomatpso y algunas células granulosas. Aumento 4X.

## ESTUDIO RADIOGRÁFICO

Oclusal y lateral mandíbula: Se observa extensa zona radiolúcida que adelgaza ambas tablas (Vestibular y lingual). Con aparente ruptura de la tabla lingual y adelgazamiento del borde basilar de la mandíbula (Figuras 1 y 2).

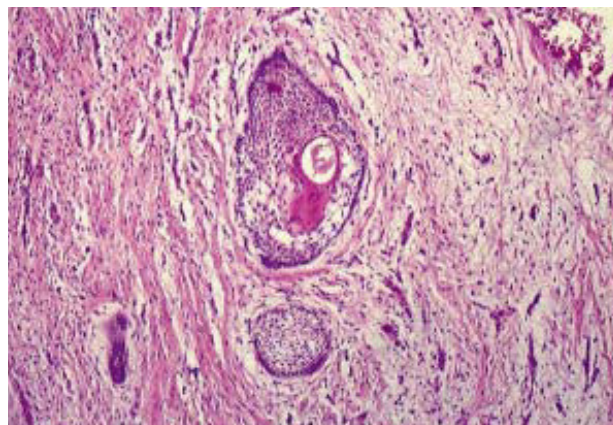


Figura 1.2 Microfotografía de Ameloblastoma tipo foliular con un patrón Acanthomatoso. Aumento 10X.

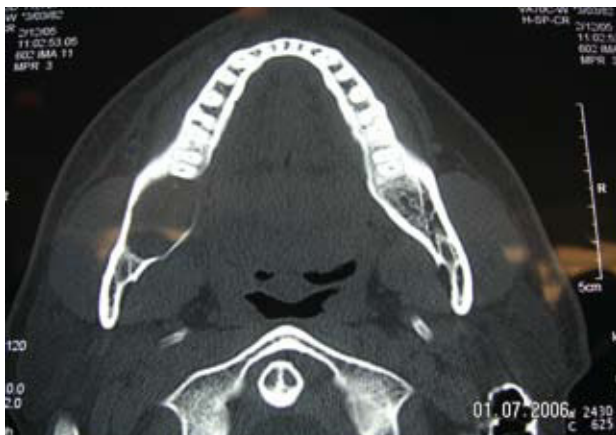

Figura 1

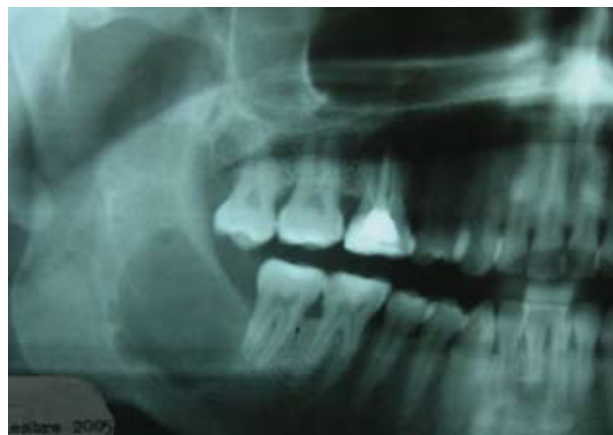

Figura 2

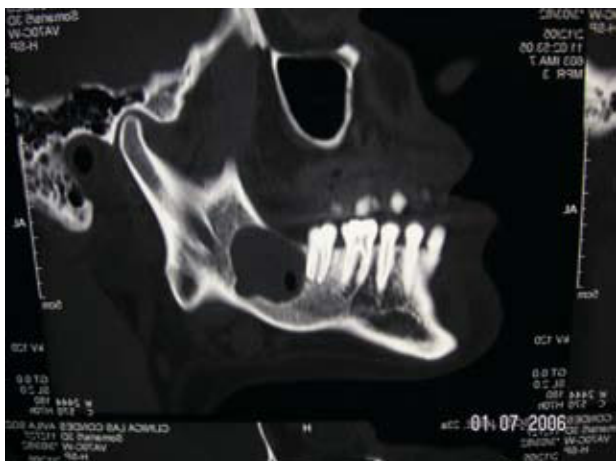

Figura 3

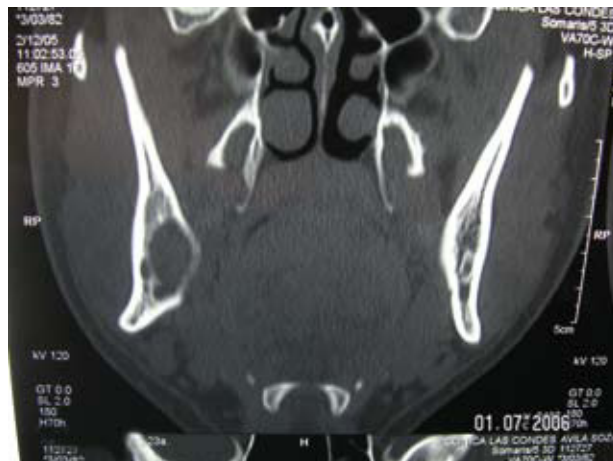

Figura 4



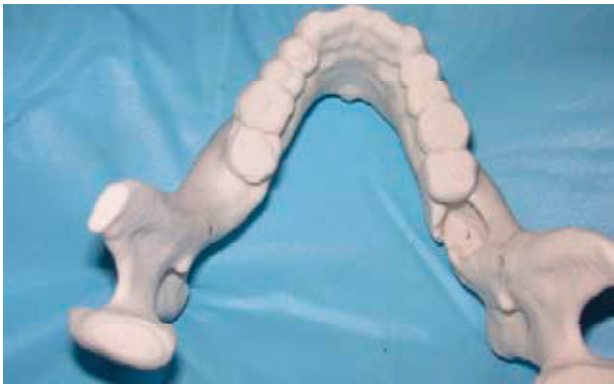

Figura 5

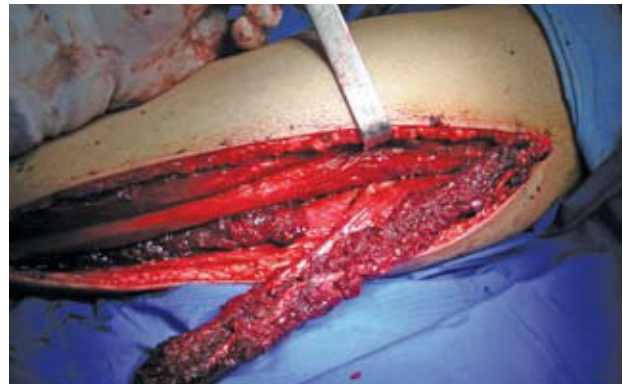

Figura 9

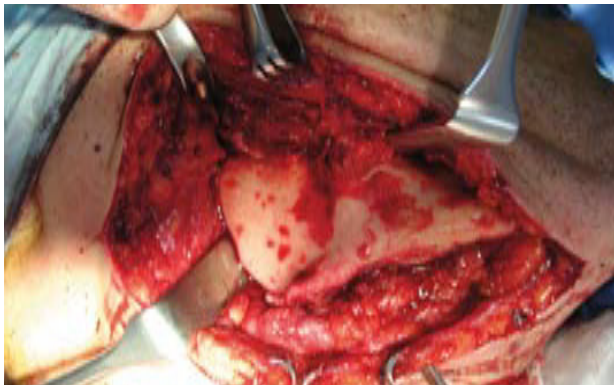

Figura 6

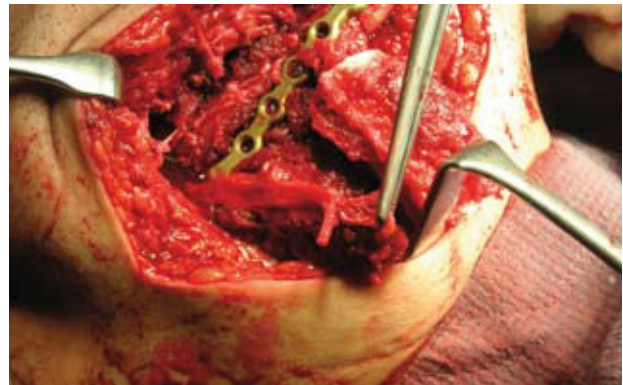

Figura 10

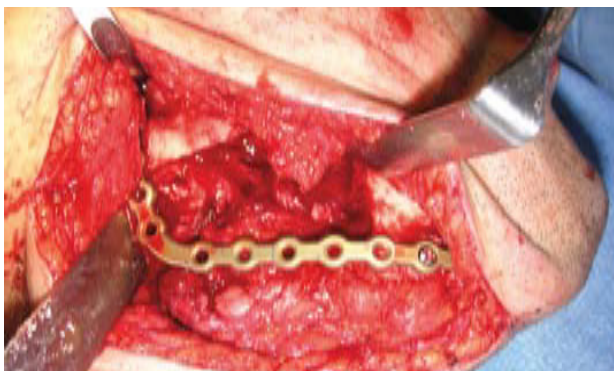


Figura 7

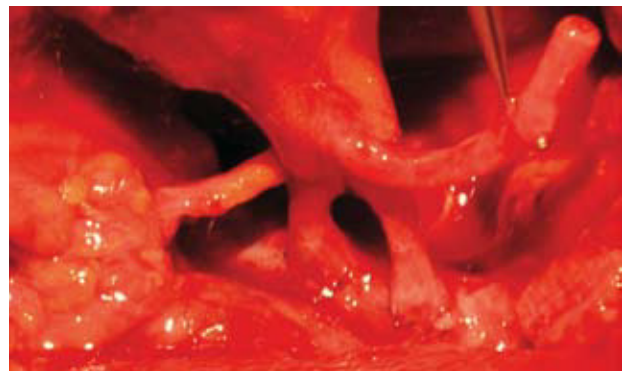


Figura 11

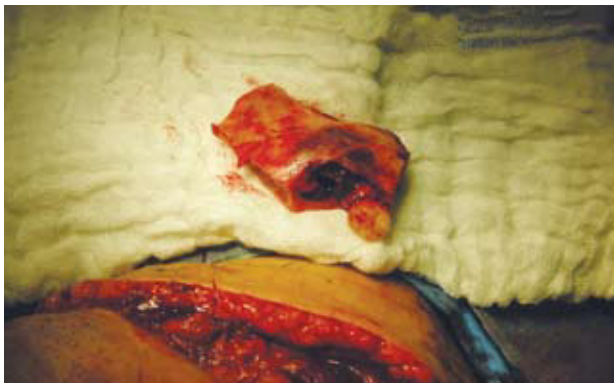


Figura 8

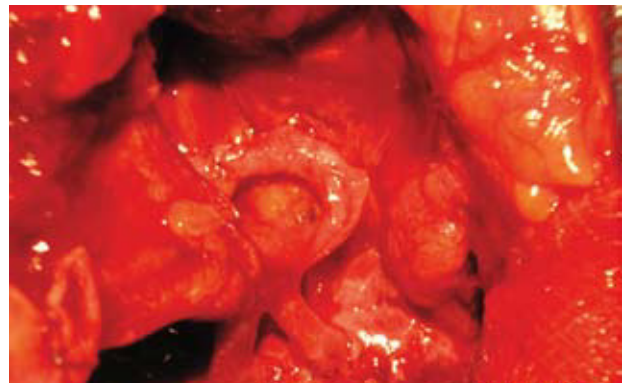


Figura 12

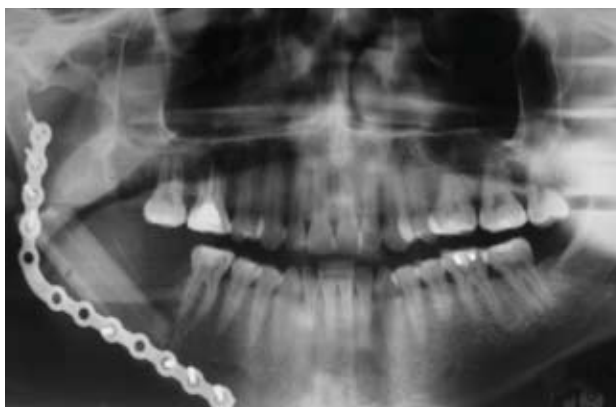

Figura 13

TAC: Muestra proceso expansivo mandibular derecho en la región, de aspecto lítico y contornos bien definidos. La cortical lingual aparece adelgazada y abombada. Hay interrupción del contorno óseo a nivel del reborde alveolar. La cortical vestibular está discretamente adelgazada. El canal mandibular presenta un trayecto adyacente a esta lesión, sin embargo impresiona estar conservado su lecho por una fina lámina que lo separa de la lesión. Esta lesión mide 22x15x25 (Figuras 3 y 4).

**Diagnóstico radiológico:** Lesión compatible con quiste o tumor mandibular de origen odontogénico.

**Diagnóstico clínico:** Por el aspecto clínico, comportamiento y edad del paciente se sospecha de una lesión agresiva de tipo tumoral odontogénico.

Con estos antecedentes se decide tomar biopsia previa de la lesión y tejidos blandos invadidos en la zona lingual.

**Informe biopsia previa:** Ameloblastoma unicístico de tipo acantomatoso que invade la mucosa lingual. No se observan elementos de carácter malignos (Figura 1.2).

## TRATAMIENTO

Por tratarse de una lesión agresiva en un paciente joven, que invade los tejidos blandos al perforar la cortical lingual, se decide efectuar tratamiento radical con amplio margen de seguridad y reparación inmediata con injerto vascularizado de peroné.

Previo a la intervención se confecciona modelo esterolitográfico, que consiste en la obtención de un modelo a escala anatómica, a partir de la tomografía computarizada del paciente que se envían en formato digital, para ser procesadas y generar un archivo 3D. Este archivo será transformado en instrucciones específicas para generar un modelo de la zona requerida (Figura 5).

Sobre este modelo se planifica la intervención y se moldean las placas de fijación rígida y contención en forma previa, lo que nos permite ahorrar bastante tiempo en la intervención y asegurar una perfecta reparación anatómica.

## Intervención quirúrgica

Extirpación tumor mandibular, Vía absceso subángulo mandibular derecho con disección de la arteria y vena facial e identificación del nervio facial.

Se diseca también paquete vasculonervioso cervical exponiendo vena yugular interna y arteria carótida externa (Figuras 6, 7, y 8).

Posteriormente se levanta colgajo de peroné, respetando los 8 cm. proximales y distales e incluyendo los vasos peroneos. Plástia y adaptación del injerto de peroné al defecto mandibular, en donde previa heparinización se realiza anastomosis término lateral de las venas peroneas a la yugular interna y término. Terminal de arteria a la facial (Figuras 9, 10, 11 y 12). Hemostasia y cierre por plano.

## Biopsia postoperatoria

Ameloblastoma unicístico con predominio de células granulosas e invasión intramural. No se encuentran elementos de carácter maligno (Figura 1.0).

## Control postoperatorio

Después de un seguimiento estricto durante los primeros once meses, no se han observado signos clínicos ni radiográficos sugerentes de recurrencia. Funcionalmente y estéticamente se ha mantenido bien (Figura 13).

## CONCLUSIONES

- 1.- Los ameloblastomas unicísticos representan una entidad con un comportamiento clínico e histológico diferente, que se presentan en la segunda década de la vida.
- 2.- Generalmente tienen un comportamiento menos agresivo y su potencial de recurrencia es menor, después de un tratamiento quirúrgico conservador (enucleación total y curetaje).
- 3.- El caso presentado corresponde a una lesión sumamente agresiva, que perforado la cortical e invadido los tejidos blandos. Por este motivo el tratamiento fue resección radical con amplio margen de seguridad.
- 4.- La reconstrucción inmediata con injerto vascularizado de peroné nos permite la mantención de la función y la estética en forma adecuada.
- 5.- El trabajo en equipo de los diferentes especialistas contribuye al éxito de la operación y recuperación de los pacientes.

## BIBLIOGRAFÍA

1. Ameloblastoma mandibular. Revisión de la literatura y presentación de seis casos. Daniel Torres Lagares, Pedro Infante C, José Hernández G, José Luis Gutiérrez P. Med oral, Patol oral, Cir bucal 10:231-8.

2. Ameloblastoma : A Surgeons Dilema Dinaz Ghandhi, Ashraf Ayoub, Anthony pogrel, et al. J Oral Maxilofacial Sur. 64:1010-1014,2006.
3. A pathologist's approach to the treatment of ameloblastoma Gardner DG J Oral Maxillofacial Surg 42:161, 1984.
4. Recurrence related to treatment modalities of unicystic ameloblastoma., a systematic review Oral&maxillofacial surgery 35:681-690,2006.
5. Intraosseous ameloblastoma Harvey P Kessler. Oral and Maxillofacial Surgery. Clinics of North America 16:309-322, 2004.
6. Surgical Manegement of ameloblastoma in the mandible: Segmental Mandibulectomy and immediate reconstruction with free fibula or deep circumflex iliac artery flap(Evaluation of the Long-Term Esthetic and Functional Results) Haluk vayvada,MD\*Fabri Mola,MD.Adnan Menderes,MD,and Mustafa Yilnaz,MD J Oral Maxillofacial Surgery 64:1532-1539,2006.
7. Ameloblastoma with pronounced desmoplasia Eversole Ir.Leider AS,Hansen LS J Oral Maxillofacial Surgery 42:735-40,1984
8. Growth characteristics of large ameloblastoma, report of five cases with implications for the approach to surgery Oral&Maxillofacial surgery 35:692-695.2006
9. Adekeye EO:Ameloblastoma of Jaws:a survey of 109 Nigerian patients. J.Oral Surgery 38:36 1980
10. Ackerman,Altini M , Shear M: The unicystic ameloblastoma: a clinicopathological study of 57 cases. J.Oral Pathol 17:541, 1988.
11. Iscasson G, Anderssons L,Forsslund II,et al : Diagnosis and treatment of unicystic ameloblastoma. Int J Oral Maxillofacial Surg 15 :759,1986
12. Robinson L, MartinezM. Unicystic Ameloblastoma: a prognostically distinct entityCancer 1977;40(5):2278-85
13. Philipsen HP, Reichart PA.Unicystic ameloblastoma : a review of 193 cases from de literature. Oral Oncl 1988;34(5):317-25