

Enfermedad Pulmonar Intersticial Difusa Idiopática: A Propósito De Un Caso Clínico

Dres. M. Teresa Parada C (1), Vícto Hugo Aliste (2) y Raúl Pefour D (3)

1 [Unidad de Enfermedades Respiratorias Departamento de Medicina Interna,](#)

2 [Unidad de Intermedio Cardiovascular,](#)

3 [Departamento Radiología,](#) Clínica Las Condes

Introducción

El concepto de Fibrosis Pulmonar (FP), entre los médicos generales e incluso internistas, despierta una idea de enfermedad asociada habitualmente a un pronóstico ominoso y sin posibilidad de terapia efectiva. Aunque en cierto modo esta apreciación es correcta, existe también un profundo desconocimiento de la historia natural, diagnóstico y posibilidades terapéuticas que se han desarrollado en los últimos años.

En términos muy generales la FP se clasifica en aquellas de etiología conocida (drogas, polvos orgánicos e inorgánicos, etc.) y otras de etiología desconocida o idiopáticas (FPI), esta última denominada previamente, Alveolitis Fibrosante Criptogénica.

Definición, Espectro Clínico e Histopatológico

La FPI es una enfermedad que afecta predominantemente el intersticio pulmonar en forma difusa, en ese contexto resulta más precisa la denominación de Enfermedad Pulmonar Intersticial Difusa Idiopática (EPIDI), término al cual nos referiremos en adelante (1-3).

Su prevalencia en países desarrollados es de 13 a 20/100.000 habitantes, la edad promedio de instalación es entre los 50 y 70 años. Se caracteriza, clínicamente, por disnea de esfuerzos, tos seca y ruidos crepitantes a la auscultación pulmonar; radiológicamente, por imágenes intersticiales pulmonares, generalmente bilaterales, de distribución periférico y basal. En el estudio funcional respiratorio, se observa reducción de los volúmenes pulmonares, trastornos en la difusión de monóxido de carbono y desaturación arterial de oxígeno inducida por el ejercicio (4,5).

Tradicionalmente el diagnóstico de EPIDI se ha basado en las alteraciones descritas y en la exclusión de una etiología primaria, sin embargo, el concepto no discrimina entre las distintas formas clínicas que uno puede observar en la práctica. En los extremos se identifican aquellas de una evolución lentamente progresiva (años) y otras de desarrollo extraordinariamente rápidas con un desenlace frecuentemente fatal o con severas secuelas funcionales.

En los últimos años, particularmente desde las publicaciones de la Dra. Katzenstein (6), se dispone de una correlación histopatológica con la evolución clínica, incluso con una aproximación en cuanto a la respuesta terapéutica y por ende con implicancias pronósticas (7). De acuerdo con esta clasificación se pueden distinguir cinco patrones

clínicos cuyas características se enumeran en la Tabla 1 y básicamente cuatro patrones anatomopatológicos, Tabla 2. Las entidades clínicas se conocen como:

Neumonía Intersticial Usual (*Usual Interstitial Pneumonia, UIP*),

Neumonía Intersticial Descamativa/Enfermedad Pulmonar Intersticial con Bronquiolitis (*Desquamative Interstitial Pneumonia/Respiratory Bronchiolitis Interstitial Lung Disease, DIP/RBLD*),

Neumonía Intersticial Aguda (*Acute Interstitial Pneumonia, AIP*),

Neumonía Intersticial No Específica (*Nonspecific Interstitial Pneumonia, NSIP*).

TABLA 1. Patrones Clínicos de la Enfermedad Pulmonar Intersticial Difusa Idiopática Según su Histopatología

Aspectos Clínicos	UIP	DIP	RBILD	AIP	NSIP
Promedio de Edad (años)	57	42	35	49	49
Ocurrencia en niños	No	Rara	No	Rara	Ocasionalmente
Presentación	Insidiosa	Insidiosa	Insidiosa	Aguda	Subaguda, Insidiosa
Tasa de Mortalidad (promedio de sobrevida)	68% (5-6 años)	27% (12 años)	0%	62% (1-2 meses)	11% (17 meses)
Respuesta a Corticoesteroides	Pobre	Buena	Buena	Pobre	Buena
Posibilidad de recuperación completa	No	Sí	Sí	Sí	Sí

TABLA 2. Patrones Histopatológicos de la Enfermedad Pulmonar Intersticial Difusa Idiopática

Elementos Histológicos	UIP	DIP/RBILD	AIP	NSIP
Apariencia General	Heterogéneo	Uniforme	Uniforme	Uniforme
Inflamación intersticial	Escaso	Escaso	Escaso	Generalmente prominente
Colágeno,	Sí, en	Variable, difuso (DIP) o focal,	No	Variable, difuso

fibrosis	parches	moderado (RBILD)		
Proliferación de fibroblastos	Focos fibroblásticos prominentes	No	Difuso	Ocasional difuso, o raramente focos fibroblásticos
BOOP*	No	No	No	Ocasional
Cambios en panal de abeja	Sí	No	No	Raro
Acumulación de macrófagos intraalveolares	Ocasional, focal	Sí, difuso (DIP) o peribronquiolar (RBILD)	No	Ocasional, en parches
Membrana hialina	No	No	Ocasional, focal	No

*Bronquiolitis Obliterativa con Neumonía en Organización.
Tablas extraídas de: Katzenstein y col. Am J Resp Crit Care Med 1998; 157(4):1301-15

Neumonía Intersticial Usual (NIU) (UIP)

Representa a la entidad clásica conocida previamente como FPI, predomina en el sexo masculino, se presenta entre la quinta a sexta década de la vida, es de curso progresivo y generalmente fatal. El examen clínico inicial es poco contribuyente destacando el hipocratismo digital y los crépitos pulmonares (velcro tales). La respuesta al tratamiento corticoidal e inmunosupresor es parcial e incluso nula en algunas ocasiones. La histología muestra una gran variación de un área con otra, evidenciándose distintas etapas evolutivas de daño en una área determinada, alternando con zonas de parénquima pulmonar no afectado. En la Figura 1 se observa, fibrosis intersticial con denso depósito de colágeno y áreas con septos alveolares normales (flecha); zonas de panal de abeja con relleno de mucina y espacios aéreos separados por fibrosis (cabezas de flechas). En la Figura 2 se observa un foco de fibroblastos que representa un proceso de fibrosis activa que contrasta con área, adyacentes de fibrosis inactiva tipo colágeno (9).

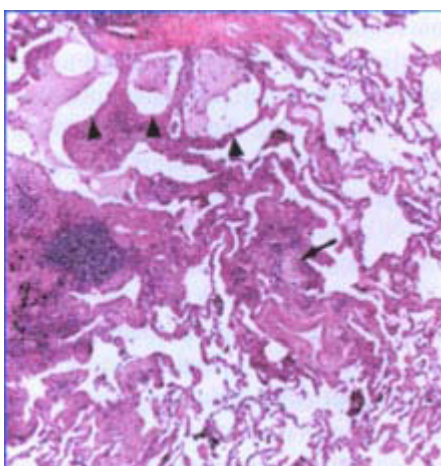


Figura 1. Extraída de: Katzenstein y col. Am J Respir Crit Care Med 1998; 157(4):1301-15.

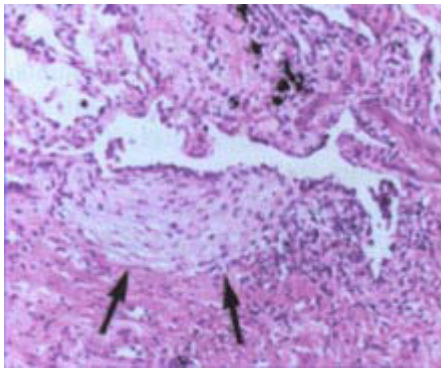


Figura 2. Extraída de Katzenstein y col. Am J Respir Crit Care Med 1998; 157(4):1301-15.

Neumonía Intersticial Descamativa/Enfermedad Pulmonar Intersticial con Bronquiolitis (NID/EPID)

Descrita en 1962 por Liebow como un tipo de neumonía crónica, afecta ambos sexos sin preferencia, se presenta alrededor de la cuarta década compromete en forma homogénea a parénquima pulmonar, tiene respuesta favorable a los esteroides y puede alcanzar recuperación total. Histológicamente, hay una acumulación de macrófagos intraalveolares en la NID que se extiende incluso a los espacios aéreos peribronquiales, sin embargo cuando es más acentuado en vía aérea fina se denomina EPID. Dicho término deriva del compromiso bronquiolar, también denominado bronquiolitis del fumador por la asociación que existe con este hábito. La expresión escrita de NID/EPID se debe a que se considera como la misma entidad en distintas etapas evolutivas (9).

Neumonía Intersticial Aguda (NIA) (AIP)

Corresponde a la Fibrosis Intersticial Difusa Aguda descrita en cuatro casos por Hainman y Rich en 1944 (10), caracterizados por un comienzo súbito de disnea, tos seca, infiltrados pulmonares difusos e insuficiencia respiratoria rápidamente progresiva de tipo "Síndrome de distress respiratorio del adulto" (SDRA). Ocurre entre la cuarta y sexta década sin predilección por sexo, la respuesta al tratamiento con esteroides es escasa, con alta mortalidad entre 60-80% a los dos meses, aunque existen casos de recuperación total. La radiografía de tórax muestra opacidades del espacio aéreo bilateral difusa. La tomografía revela zonas de infiltrado en vidrio esmerilado, condensación, bronquiectasias y alteración de la arquitectura por tracción. Histológicamente se reconoce un daño alveolar agudo que evoluciona en tres fases: exudativa, proliferativa y fibrótica crónica.

En la Figura 3 se observa un engrosamiento uniforme de los septos alveolares por infiltración de células mononucleares. Aunque el tamaño de los espacios alveolares y el grado de engrosamiento intersticial, varía de un área a otra, el componente de infiltración celular permanece constante. En la Figura 4 se observa que el engrosamiento de los septos alveolares debe particularmente por la presencia de fibroblastos y en menor proporción por linfocitos. Se aprecia además, una prominente hiperplasia de los neumocitos alveolares a lo largo de las paredes alveolares (9).

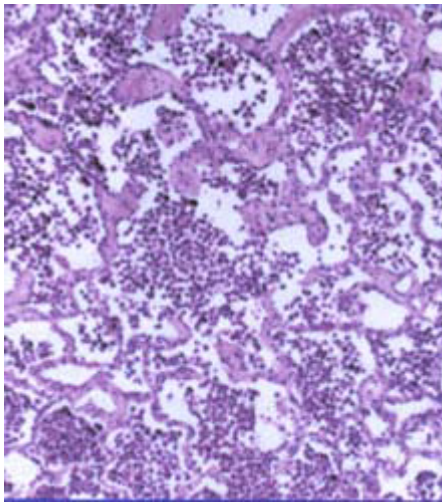


Figura 3. Extraída de: Katzenstein y col. Am J Respir Crit Care Med 1998; 157(4): 1301-15.

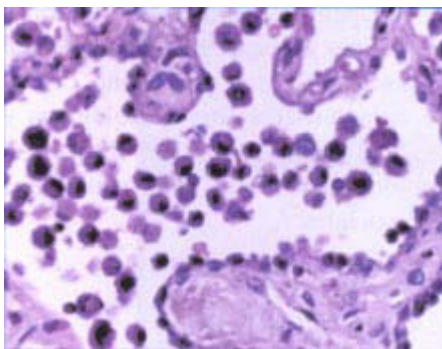


Figura 4. Extraída de: Katzenstein y col. Am J Respir Crit Care Med 1998; 157(4): 1301-15.

Neumonía Intersticial No Específica (NINE) (NSIP)

Es una neumonía intersticial, que se presenta entre la cuarta y quinta década, pero a diferencia de las anteriores puede afectar a niños, tiene predominio por el sexo femenino, se presenta con tos y disnea de comienzo subagudo ha sido relacionado a la exposición de inhalantes y con algunas drogas. Radiológicamente presenta infiltrados intersticiales bilaterales. Tiene buen respuesta al tratamiento esteroidal, con mortalidad notablemente menor que las otras entidades, y con posibilidad de recuperación completa (11). En la histología, la inflamación es un aspecto muy prominente (9).

Rol de la Radiología en el Diagnóstico de la EPIDI

La Tomografía Computada de Alta Resolución (TAC-AR) es el método de diagnóstico por imágenes de elección en la EPIDI. Su sensibilidad es mayor que la de la radiografía convencional debido a la capacidad de corte axial de visualizar sin superposición las diferentes estructuras anatómicas. La TAC-AR tiene además una significativa mayor resolución de contraste que el estudio radiográfico.

Aunque el diagnóstico de certeza en la EPIDI lo da el estudio histopatológico existe una estrecha correlación entre éste y los hallazgos en TAC-AR, llegando a ser tan alta que frecuentemente no se estima necesaria la biopsia pulmonar, especialmente en NIU (12,13).

Las distintas entidades que conforman la EPIDI presentan grados variables de compromiso alveolar e intersticial. Los hallazgos más frecuentes son distorsión y engrosamiento de septos interlobulillares, vidrio esmerilado y panal de abeja.

El vidrio esmerilado (14) se caracteriza por una tenue opacificación del parénquima

pulmonar que, a diferencia de la condensación, no produce borramiento de la vasculatura subyacente. Es un hallazgo no específico que puede traducir llene parcial de espacios aéreos, engrosamiento intersticial leve o una combinación de ambos. También lo provoca el colapso alveolar y el aumento de vascularización capilar. En la EPIDI suele asociarse con actividad o alveolitis.

El panal de abeja (14) es una alteración de la arquitectura parenquimatosa consistente en formación de quistes aéreos con diámetro promedio de aprox. 10 mm, aunque existe un rango entre varios milímetros y varios centímetros, tienen paredes bien definidas, frecuentemente están conglomerados y traducen áreas de fibrosis.

Como hemos señalado, existe una importante correlación entre los hallazgos en TAC-AR y la histopatología. Así en la NIA (al que se referirá el caso clínico) el predominio de vidrio esmerilado traduce preferentemente alveolitis, que se relaciona con la fase activa de la enfermedad. La distorsión parenquimatosa, las bronquiectasias y bronquiloectasias por tracción y el panal de abeja son manifestaciones de las fases proliferativa y fibrótica (13,15).

La característica histopatológica esencial en la NIA es el daño alveolar difuso, al igual que en el SDRA. La diferencia entre ambos cuadros radica en la ausencia de un factor desencadenante en la NIA y tomográficamente, el compromiso pulmonar tiende a ser más simétrico en la NIA que en el SDRA (16). La prevalencia en TAC-AR de distorsión de la arquitectura, bronquiectasias, bronquiloectasias y panal de abeja se relaciona en muchas ocasiones con un empeoramiento pronóstico del curso de la NIA (11).

Nos ha parecido pertinente señalar las alteraciones observadas con el uso de TAC-AR en las otras entidades patológicas que conforman la EPIDI (NIU, NID/EPIB y NINE).

En la NIU, la TAC-AR demuestra hallazgos de fibrosis como panal de abeja, bronquiectasias y bronquiloectasias por tracción, engrosamiento y distorsión de septos interlobulillares y engrosamiento del intersticio intralobulillar. También pueden observarse áreas de opacidad en vidrio esmerilado. Las alteraciones se localizan preferentemente en regiones subpleurales de los sectores póstero-laterales y basales de los pulmones (13).

En la NID/EPID, se observan predominantemente opacidades en vidrio esmerilado de distribución preferentemente periférico y basal, puede haber refuerzo intersticial reticular, el panal de abeja es infrecuente. Como se asocia al antecedente de tabaquismo, puede presentar enfisema centrolobulillar (13).

Los hallazgos en TAC-AR de NINE se caracterizan por áreas parcelares de opacidad en vidrio esmerilado, focos de consolidación y opacidades reticulares del intersticio; las alteraciones se distribuyen preferentemente en zonas periféricas y basales; el panal de abeja es poco frecuente y por último, carece de características histopatológicas y de TAC-AR que permitan clasificarla como alguna de las otras neumonías intersticiales (13).

Caso Clínico

Paciente de 71 años con antecedentes de: tabaquismo crónico detenido el año 2000; Diabetes M II en tratamiento dietético; Aneurisma de aorta abdominal infra-renal de diámetro menor a 4,5 cm; Adenoma prostático en tratamiento con tamsulosina y Cáncer pulmonar tipo epidermoideo T2 N0 resecado por lobectomía superior izquierda (LSI) en septiembre del 2000. Posteriormente presenta metástasis en primera costilla izquierda que fue sometido a irradiación local y quimioterapia con cisplatino y nevelbina con respuesta satisfactoria. Luego se indica terapia antineoplásica con Iresa (ZD1839) para mantener control de su enfermedad.

A fines de mayo del 2002 inicia cuadro caracterizado por disnea progresiva en relación a esfuerzos físicos, acompañada de tos seca y febrícula; una TAC de tórax del 07 junio demuestra imágenes intersticiales en lóbulo superior derecho no presentes en una tomografía del 2001. Se hospitaliza el 10 de junio constatándose aumento significativo de su disnea requiriendo oxígeno hasta FiO2 40% para lograr saturación arterial de 02

>90%. Es sometido a fibrobroncoscopia con muestra para lavado broncoalveolar muy limitada por franca desaturación arterial de oxígeno, los cultivos tomados no evidencian: *Pneumocystis carinii*, Mycobacterias u otras bacterias. La serologías repetidas para *Legionella* y *Mycoplasma pneumoniae* fueron negativas, al igual que el antígeno de citomegalovirus; el hemograma muestra, Leucocitos 14200 x mm³, VHS 84 mm/hr y la PCR es de 163 mg/L. Se inicia empíricamente Levofloxacino y Cotrimoxazol, sin embargo mantiene su insuficiencia respiratoria severa con imágenes radiológicas que sugieren daño de tipo intersticioalveolar. Se suspenden todas las drogas previas ante un eventual rol en dicha patología respiratoria (Iresa, tamsulosina y celecoxib), se toma estudio inmunológico basal: anticuerpos antinucleares, antiDNA, C3-C4, factor reumatoideo y células de lupus que fueron negativos. Se traslada a Unidad de intermedio Cardiovascular e inicia terapia esteroidal con pulsos de Metilprednisolona 500 mg por tres días y apoyo ventilatorio no invasivo con FiO₂ 100% lográndose inicialmente saturación arterial de oxígeno 88-90%. No se realiza biopsia pulmonar por la inestabilidad clínica del paciente y a pesar de la gravedad de su insuficiencia respiratoria se decide una conducta conservadora con ventilación no invasiva, para minimizar riesgo de infección nosocomial en paciente con antecedentes de neoplasia.

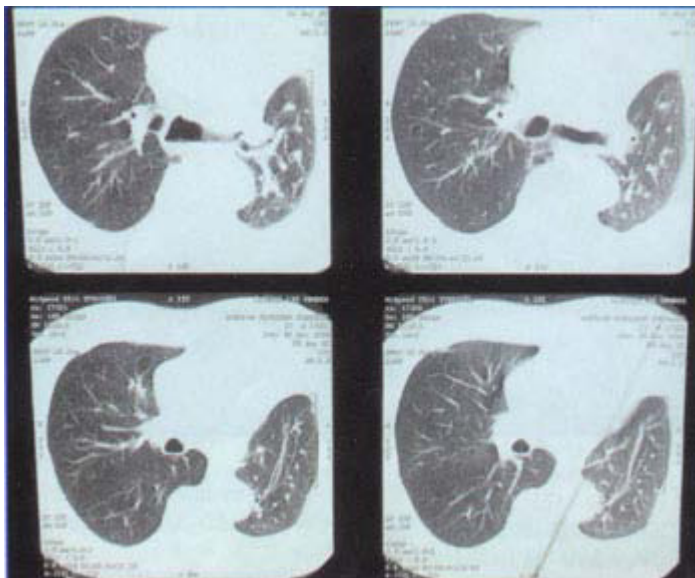
Inicia recuperación aproximadamente el quinto día de terapia esteroidal permitiendo realizar un control radiológico con TAC de tórax que muestra extenso compromiso bilateral con imágenes de vidrio esmerilado, bronquiolectasias y algunas zonas de panal de abeja. La VHS disminuye a 20 mm/hr y la PCR a 28 mg/L. Se inicia reducción de la dosis esteroidal y se deja sólo con Levofloxacino oral y disminuye su requerimiento de oxígeno a FiO₂ 35%. El día 10 recibiendo prednisona 30 mg/día, presenta nuevo episodio de insuficiencia respiratoria y se confirma extensión del componente inflamatorio alveolar en TAC de control. Se concluye mediante imágenes el diagnóstico compatible con NIA aumentándose la dosis esteroidal a 2 mg prednisona por kilo logrando recuperación progresiva de su insuficiencia respiratoria.

Al momento del alta se encuentra deambulando con 34 Lt de O₂, VHS 20 mm/hr y PCR de 14mg/Lt sin infección bacteriana. Espirometría dentro de rangos normales, TAC de tórax muestra disminución de componente inflamatorio pero con daño de tipo fibrótico. Egreso recibiendo Metilprednisolona 48 mg al día, indicación de O₂ domiciliario y terapia rehabilitación. El control a los 2 meses, destaca a un paciente activo con 1 Lt de oxígeno, recibiendo metilprednisolona 16 mg y su capacidad de difusión de monóxido de carbono es de 55%, la TAC de tórax muestra desaparición de los signos de alveolitis.

Secuencia Radiológica

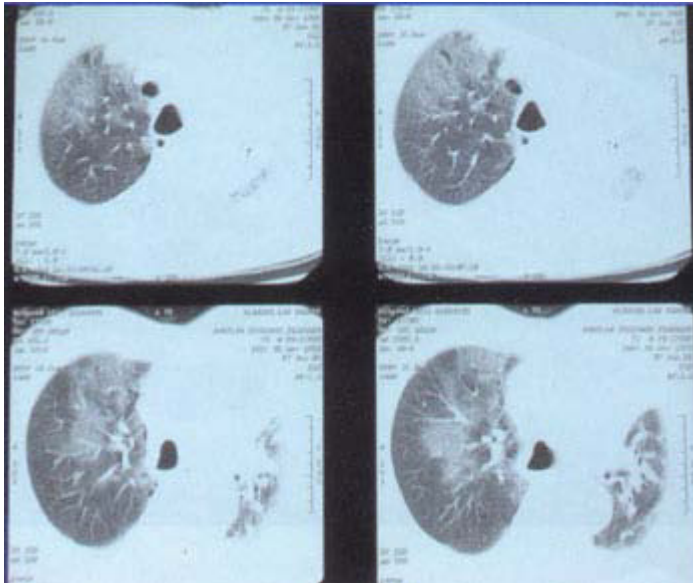
06 mayo 2002

No hay signos de compromiso alveolar ni intersticial agudo. Las lesiones en lóbulo medio y pulmón izquierdo son de tipo secuelar.



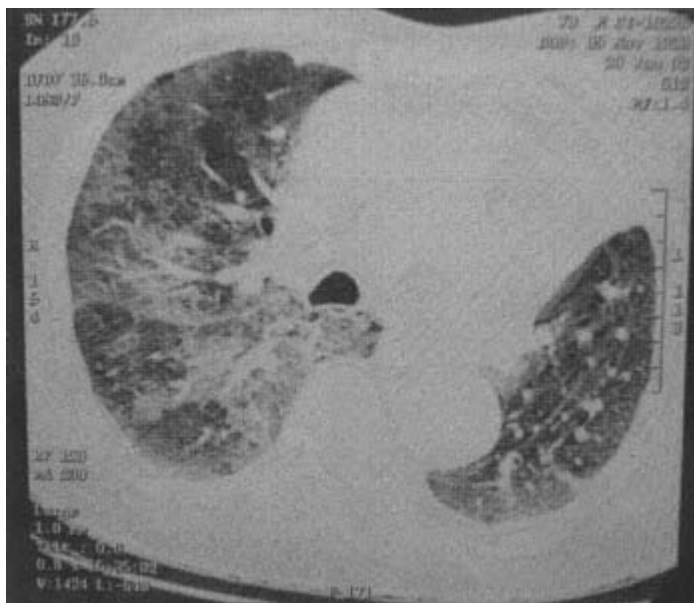
07 junio 2002

Focos de opacidad en vidrio esmerilado. En lóbulo superior derecho y lóbulo medio y en sectores dependientes del pulmón izquierdo; sin engrosamiento septal ni distorsión del parénquima subyacente.



20 junio 2002

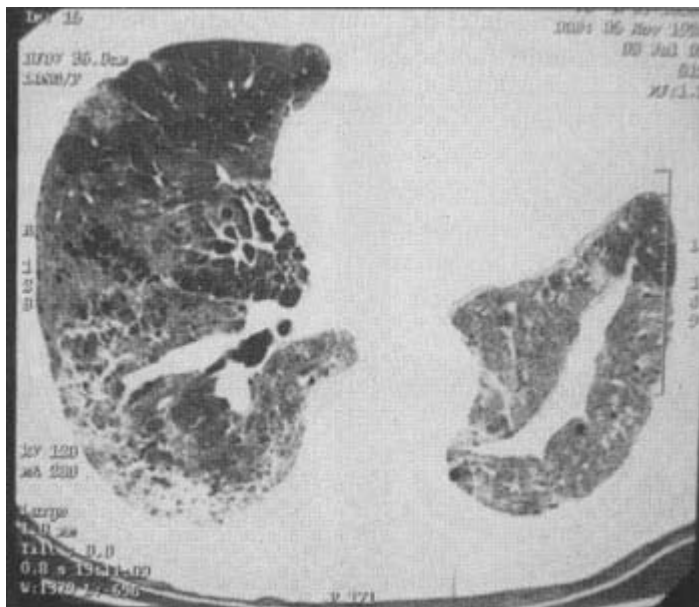Progresión en extensión de los focos en vidrios esmerilado. Se hacen manifestas bronquiectasias y bronquiloectasias por tracción, especialmente en lóbulo superior derecho y medio. También un esbozo de panal de abeja y áreas de distorsión de la arquitectura pulmonar.



07 julio 2002

Regresión parcial del compromiso alveolar con opacidades en vidrio esmerilado. Las

alteraciones con distorsión parenquimatosa, bronquiectasias, bronquiolectasias y panal de abeja, sin cambios significativos.



Discusión

En referencia al caso clínico presentado, la complejidad de su manejo estuvo determinada en primer lugar, por la insuficiencia respiratoria rápidamente progresiva, en donde era necesario descartar precozmente un proceso infeccioso ante la eventual necesidad de terapia inmunosupresora. El apoyo de ventilación mecánica no invasiva constituyó un importante pilar en este paciente, probablemente evitando los riesgos asociados de la ventilación mecánica convencional en un paciente con terapia inmunosupresora. En segundo lugar, intentar clasificar y etapificar el tipo de EPIDI ya que claramente se diferencian en su pronóstico funcional y vital. En ese sentido, frecuentemente se plantea un tema que resulta conflictivo, que se refiere a la necesidad de obtener una muestra mediante biopsia pulmonar para definir el patrón histológico, método invasivo, que si bien es de gran ayuda, aumenta la morbimortalidad. En este contexto, resulta interesante las recientes publicaciones que muestran elementos tomográficos que se relacionan con el pronóstico de alguna de estas formas clínicas (7,15,16,18-21).

En el caso clínico presentado existen varios aspectos clínicos y de laboratorio a considerar que podrían incorporarlo en una de las categorías de EPIDI, si bien el paciente tenía desde hacia dos años un cáncer pulmonar, resecado, irradiado y con quimioterapia previa, en sus controles de seguimiento no presentaba alteración funcional ni tomográfica pulmonar. Luego de presentar tos seca y disnea, aparecieron los infiltrados intersticiales progresivos e insuficiencia respiratoria hipoxémica severa, que obligó a mantención por 15 días a ventilación mecánica no invasiva, y luego de descartar proceso infeccioso activo o fenómeno inmunológico asociado, inició altas dosis de esteroides endovenoso; el cuadro evolucionó lentamente a la mejoría, pero con graves lesiones en el parénquima pulmonar. Dado lo súbito y agresivo del cuadro clínico respiratorio, con extensas lesiones tomográficas del parénquima pulmonar, hacen probable el diagnóstico de NIA aunque no se realizó biopsia por inestabilidad del paciente.

La NIA es una forma rápidamente progresiva de causa desconocida que afecta por lo general a sujetos previamente sanos y produce hallazgos histopatológicos de daño alveolar difuso equivalentes a los encontrados en el SDRA considerándose como una forma idiopática de éste. La característica patológica de la NIA es el daño alveolar difuso que se puede categorizar en tres fases: exudativa, proliferativa subaguda y fibrótica crónica (17). La determinación de la fase, es dependiente del momento que se efectúa la biopsia en relación a la injuria inicial, encontrándose frecuentemente,

hallazgos mixtos.

En cuanto a los hallazgos tomográfico, según las publicaciones de Ichikado (12,20,21) la presencia de bronquiolectasias y bronquiectasias por tracción y vidrio esmerilado o condensación se consideran un signo de mal pronóstico de sobrevida.

En el caso relatado y luego de la respuesta positiva a la terapia, se continua con el seguimiento mediante TAC-AR, que por un lado permitió determinar diagnóstico compatible con NIA, y por otro, observar en un plazo de pocas semanas la progresión de los fenómenos inflamatorios al desarrollo de elementos fibróticos, que hasta hace unos pocos años eran sinónimo de varios meses de evolución. Luego, hay una brusca reactivación inflamatorio, en relación con la baja esteroideal, que también se puede observar en las imágenes, y la aparición de los elementos radiológicos antes señalados que indicarían un mal pronóstico de sobrevida. Se logra enviar a su domicilio con oxígeno domiciliario y con dosis aún elevadas de corticoides, esto revelando el extenso daño producido y de pronóstico incierto.

Finalmente podemos concluir, que el enfrentamiento de un paciente con disnea e infiltrados pulmonares nos obliga al planteamiento de una EPIDI y que la ayuda del TAC-AR nos puede orientar a la gravedad, tipo y pronóstico de las diferentes variantes ya mencionadas.

Referencias

1. Chermack RM, RG Crystal, and AR Kalica. *Current concepts in idiopathic pulmonary fibrosis: a road map for the future. Am Rev Respir Dis* 1991; 143: 680-3.
2. King TE Jr. *Diagnostic advances in idiopathic pulmonary fibrosis. Chest* 1991; 100: 238-41.
3. Marinelli WA. *Idiopathic pulmonary fibrosis: progress and challenge. Chest* 1995; 108: 297-8.
4. Coultas DB et al. *Am J Resp Crit Care Med* 1994; 150: 967.
5. ATS/ERS. *Am J Resp Crit Care Med* 2000; 161: 646.
6. Anne-Luise A Katzenstein, Jeffrey L. Myers. *Idiopathic Pulmonary Fibrosis. Clinical Relevance of Pathologic Classification. Am J Respir Crit Care Med* 1998; 157(4): 1301-15.
7. Julie A Bjoraker, Jay H Ryu, Mark K Edwin, Jeffrey L Myers, Henry D Tazelaar, Darrell R Schroeder, and Kenneth P Offord. *Prognostic Significance of Histopathologic Subsets in Idiopathic Pulmonary Fibrosis. Am J Respir Crit Care Med* 1998; 157(I): 199-203.
8. Thomas J Gross MD, and Gary W Hunninghake MD. *Idiopathic Pulmonary Fibrosis. N Engl J Med* 2001; 345: 517-25.
9. Katzenstein y col. *Am J Respir Crit Care Med* 1998; 157 (4): 1301-15.
10. Hamman L, and A Rich. 1944. *Acute diffuse interstitial fibrosis of the lung. Bull. Johns Hopkins Hosp* 74: 177-212.
11. Raghu G. *Interstitial lung disease: a diagnostic approach. Are CT scan and lung biopsy indicated in every patient? Am J Respir Crit Care Med* 1995; 151: 909-14,
12. Kazuya Ichikado, Moritaka Suga, Nestor L. Muller and Masayuki Ando. *Acute Interstitial Pneumonia. Comparison of High-Resolution Computed Tomography Findings*

between Survivors and Nonsurvivors. Am J Respir Crit Care Med 2002; 165: 1551-6.

13. David A Lynch. *HRCT of Idiopathic Interst. Pneumonia. The Radiologic Clinics of NA.* 2001; 39(6): 1153-70.

14. W Richard Webb, Nestor L Muller, David P. Naidich. *HRCT of the Lung. 3er. Ed* Pag 128-133. Pag. 86-94. LWW. 2001.

15. Johkoh T, Müller NL, Taniguchi H, Kondoh Y, Akira M, Ichikado K, Ando M, Honda O, Tomiyama N, Nakamura H. *Acute interstitial pneumonia: thin-section CT findings in 36 patients. Radiology* 1999; 211: 859-63.

16. Tomiyama N et als. *J Comput Assist Tomogr* 2001; 25(1): 28-33.

17. Olson J, Colby TV Elliott G. *Hamman-Rich syndrome revisited. Mayo Clin Proc* 1990, 65: 1538-48.

18. Primack SL, Hartman TE, Ikezoe J, Akira M, Sakatani M, Müller NL. *Acute interstitial pneumonia: radiographic and CT findings in nine patients. Radiology* 1993, 188: 817-20.

19. T Müller NL, Taniguchi H, Kondoh Y, Akira M, Ichikado K, Ando M, Honda O, Tomiyama N, Nakamura H. *Acute interstitial pneumonia: thin-section CT findings in 36 patients. Radiology* 1999, 211: 859-63.

20. Ichikado K, Johkoh T, Ikezoe J, Takeuchi N, Kohno N, Arisawa J, Nakamura H, Nagareda T Itoh H, Ando M. *Acute interstitial pneumonia: high-resolution CT findings correlated with pathology. Am J Roentgenol* 1997, 168: 333-8.

21. Ichikado K, Suga M, Gushima Y, Johkoh T, Iyonaga K, Yokoyama T, Honda O, Shigeto Y, Tomiguchi S, Takahashi M et al. *Hyperoxia induced diffuse alveolar damage in pigs: correlation between thin section CT and histopathologic findings. Radiology* 2000; 216: 531-8.