

RECONSTRUCCIÓN DE PERINÉ Y GENITALES

PERINEUM AND GENITALIA RECONSTRUCTION

DR. KENNETH GULER G. (1)

(1) Fellow Cirugía Plástica Universidad de Miami. Profesor Asociado Cirugía. Universidad de Chile. Santiago, Chile

Email: kennethguler@gmail.com

RESUMEN

Los defectos perineales y genitales ocurren habitualmente luego de infecciones o resecciones extensas como consecuencia de patología oncológica. Esta zona está compuesta por estructuras especializadas, las cuales una vez comprometidas no pueden ser completamente restauradas. Los defectos pueden ser reconstruidos primariamente con colgajos locales o regionales para lograr el cierre de la herida y darle una buena apariencia. La reconstrucción debe realizarse cuando el paciente esté médicamente estable, luego de traumas o infecciones graves. En cambio, en el caso de tumores malignos, se puede hacer de forma inmediata si se extirpa la lesión con márgenes negativos. En este capítulo se presentan los colgajos más útiles para la reconstrucción de esta área tan particular.

Palabras clave: Reconstrucción de periné, vulva, reconstrucción vulvovaginal, colgajos locales para periné, herida perineal, reconstrucción de pene.

SUMMARY

Perineal defects usually occur after significant infection or extensive resection of malignancy. This area is comprised of specialized structures which once compromised cannot be completely restored. Tissue defects here can be reconstructed primarily with local and regional flaps to provide healing and improve appearance. Timing of reconstruction after severe infection or trauma is often delayed until the patient is medically stable. In contrast, malignant defects with free margins are best reconstructed at the time of ablation. This chapter presents the most useful reconstructive flaps for this special area.

Key words: Perineal reconstruction, vulva, vulvovaginal reconstruction, local flaps for perineum, perineal wound, penis reconstruction.

PRINCIPIOS ANATÓMICOS

El periné incluye los genitales, el cuerpo perineal y el ano. Este segmento está comprendido entre el aspecto inferior de la sínfisis del pubis hasta el coxis y hacia lateral por la cara medial de ambos muslos. Tiene forma de rombo el que a su vez se divide en un triángulo anterior o urogenital y en otro triángulo posterior o anal.

Las estructuras profundas perineales están irrigadas por la arteria pudenda interna y las estructuras superficiales por la pudenda externa. Las opciones reconstructivas dependerán de la profundidad (en algunos casos puede alcanzar el abdomen), de la extensión lateral y de la indemnidad de la red vascular para la confección de los colgajos. Es importante hacer notar que esta zona además de contener estructuras funcionales importantes tiene propiedades erógenas, dadas por las estructuras presentes, y que en caso de defectos importantes esa sensibilidad erógena se puede perder y su recuperación tiene malos resultados.

PRINCIPIOS RECONSTRUCTIVOS

Objetivos

El principal objetivo es lograr el cierre y la cicatrización del defecto con una cobertura duradera y estable en el tiempo. Es necesario conversar con el paciente acerca de la sensibilidad erógena, ya que los resultados de las distintas formas de reconstrucción son pobres en este aspecto.

El manejo de estos defectos depende de las co-morbilidades, de las terapias adyuvante (principalmente la radioterapia), de la progresión de la enfermedad en patología oncológica y de la experiencia del equipo médico.

Una buena reconstrucción estética y funcional requiere de una adecuada cobertura cutánea y de un tejido bien irrigado (no

irradiado) para llenar el espacio muerto dejado habitualmente tras la resección.

1) RECONSTRUCCIÓN PERINEAL

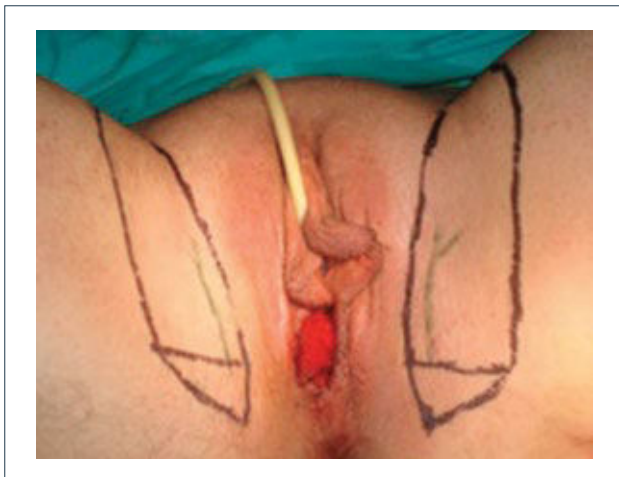Dentro de las alternativas para el manejo de los defectos perineales están el cierre por segunda intención, los injertos dermo-epidérmicos, los colgajos locales o regionales, los colgajos a distancia y los colgajos libres. Por ser una zona de mucha importancia funcional, el cierre del defecto no necesariamente debe cumplir con la clásica escalera reconstructiva (ir de la opción más simple de reconstrucción a la más compleja), sino que se debe tratar de elegir la mejor alternativa de cobertura, independiente de su complejidad, ya que las secuelas que se pueden generar son importantes (1). Las mejores alternativas son los colgajos. Dentro de éstos destacan los colgajos pudendos, colgajos de la cara interna del muslo, colgajo *gracilis* y colgajo recto abdominal. Los colgajos libres también puede ser una opción en caso de grandes defectos. La elección de qué técnica aplicar debe analizarse caso a caso y va a depender, fundamentalmente, de las características del defecto y del estado del paciente.

Describiremos algunos de estos colgajos con sus aplicaciones clínicas.

Colgajos Pudendos

Son colgajos que se basan en ramas de la arteria pudenda interna. Estos son: *Singapore flap* y el *Lotus petal flap*. El más conocido es el *Singapore flap* que fue descrito por Wee y Joseph en 1989 (2). Este colgajo se realiza con el tejido lateral a los labios mayores y al escroto, tiene base distal y se transpone medialmente (Figura 1).

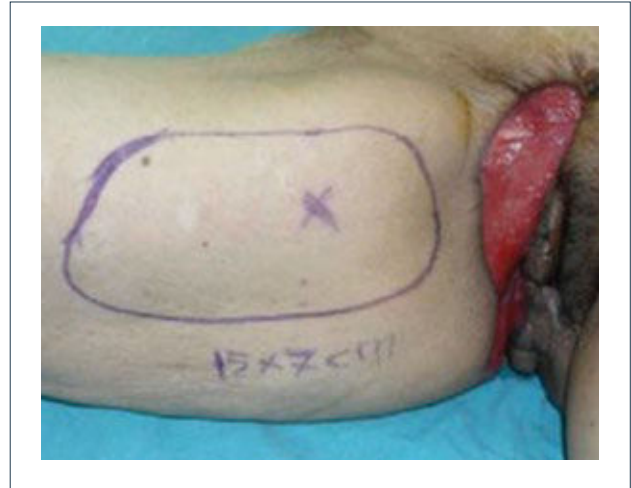FIGURA 1. SINGAPORE FLAP BASADO EN LA ARTERIA LABIAL POSTERIOR QUE ES RAMA DE LA ARTERIA PUDENDA INTERNA



Colgajo de la cara medial del muslo

Descrito por Baeck en 1983 (3). Se basa en ramas perforantes de la arteria circunfleja femoral lateral y la zona dadora por lo general se puede cerrar en forma primaria dejando la cicatriz oculta (Figura 2).

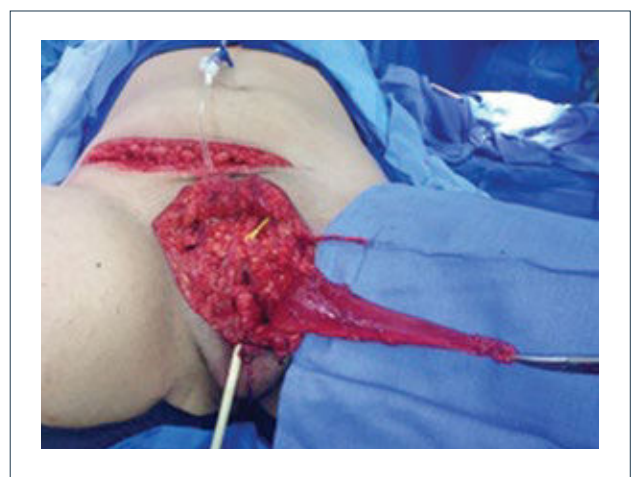FIGURA 2. COLGAJO MEDIAL DE MUSLO



Colgajo *Gracilis*

Descrito por McGraw en 1976 (4). Está irrigado por la arteria circunfleja femoral medial e inervado por el nervio obturador. Se usa en reconstrucción de defectos vaginales, pélvicos y esfinterianos (5) (Figura 3).

FIGURA 3. MÚSCULO GRACILIS ELEVADO PARA RECONSTRUCCIÓN PÉLVICA



Colgajo vertical músculo-cutáneo recto abdominal (VRAM)

Corresponde a una modificación del colgajo recto abdominal con una isla cutánea vertical u oblicua para poder cubrir defectos pélvico-perineales. Fue descrito por Shukla y Hughes en 1984 (6). Se basa en la irrigación distal del músculo recto, dada por la arteria epigástrica inferior profunda que es rama de la arteria ilíaca externa. Este colgajo se eleva y transpone hacia la pelvis pudiendo rellenarla y logrando cubrir el periné con la paleta cutánea. Se ocupa para cubrir defectos generados principalmente por grandes resecciones oncológicas (7, 8). Desde la figura 4 a la 8 se observa el seguimiento de un paciente con cáncer de ano ocupando esta técnica.

FIGURA 4. CÁNCER ESCAMOSO AVANZADO ANAL

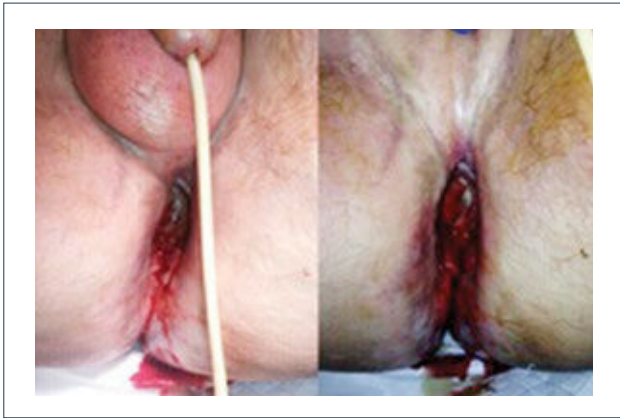
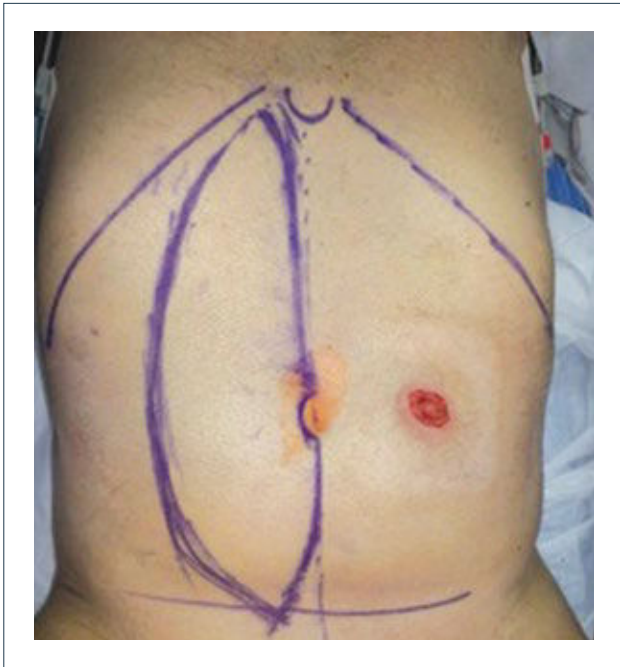


FIGURA 5. MARCACIÓN DE PALETA CUTÁNEA VERTICAL DEL COLGAJO VRAM



Se observa colostomía terminal en hemiabdomen izquierdo.

FIGURA 6. VISIÓN POSTERIOR LUEGO DE LA RESECCIÓN ONCOLÓGICA

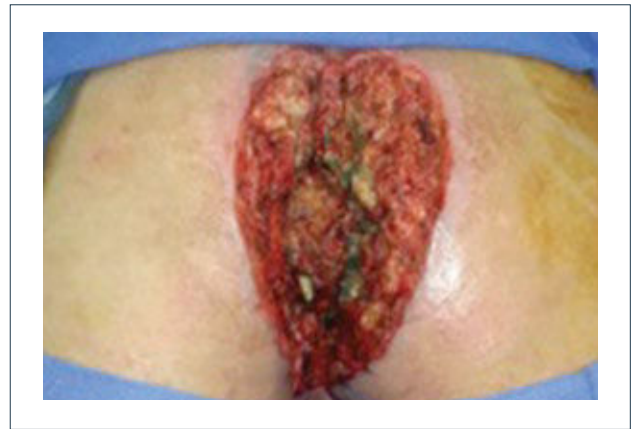

FIGURA 7. TRANSPOSICIÓN DEL COLGAJO EN SITIO DEL DEFECTO

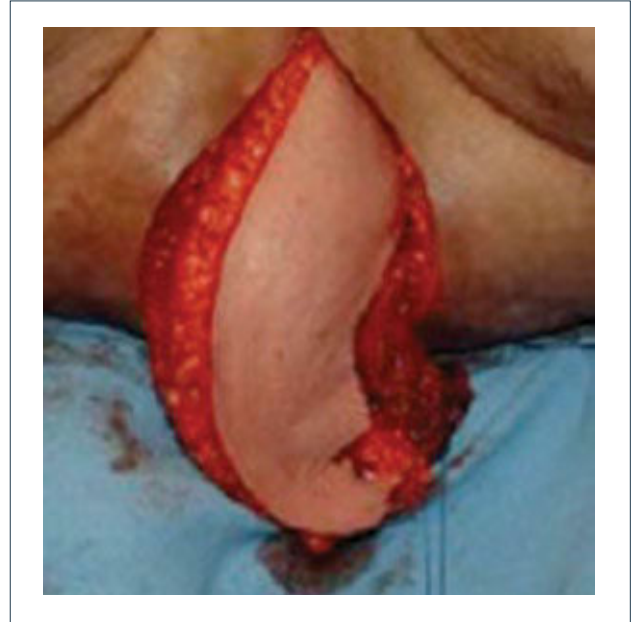
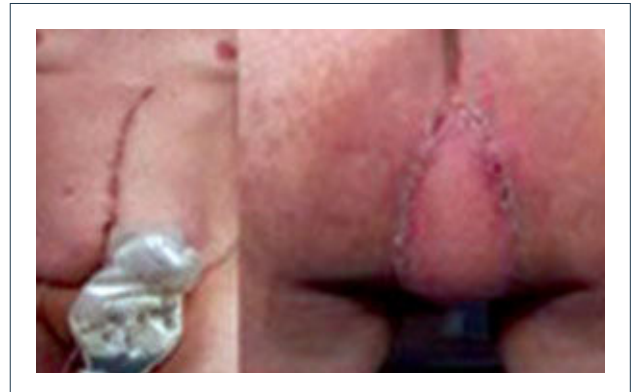

FIGURA 8. RESULTADO A LOS 3 MESES POST OPERATORIO. SE MUESTRA ZONA DADORA Y RECEPTORA



2) RECONSTRUCCIÓN GENITAL

Esta es una de las áreas más complejas de reconstruir tanto en hombres como en mujeres. Como se mencionó, la etiología del defecto puede ser infecciosa (gangrena de Fournier, virus papiloma humano), oncológica o traumática como las más frecuentes (Figuras 9 y 10). También se agregan en esta área algunas malformaciones congénitas que pueden también afectar tanto a hombres como mujeres.

En el hombre, a grandes rasgos, podemos hablar de reconstrucción de dos áreas: pene y escroto. Y en la mujer nos referiremos a reconstrucción de vulva y vagina.

a) Reconstrucción de pene y escroto

El escroto no requiere un mayor análisis desde el punto de vista reconstructivo. Su reconstrucción se realiza, por lo general, con injertos de piel o con colgajos locales similares a los de la reconstrucción perineal. En cambio, la reconstrucción total de pene es una de la más complejas y requiere de un equipo altamente entrenado en urología y microcirugía. El objetivo no es sólo lograr una buena apariencia estética sino que también es necesario reconstruir la uretra para poder orinar y después de la reconstrucción ver la posibilidad de colocar una prótesis para que el paciente pueda recuperar su actividad sexual. La técnica

más usada es el colgajo libre radial (del antebrazo) con prelaminación de uretra (9). Esta cirugía se realiza en dos tiempos. En el primero se prelamina la neo-uretra en el antebrazo utilizando un sonda Foley cubierta por injertos (idealmente injertos de mucosa oral). En el segundo tiempo, se eleva el colgajo del antebrazo con la neo-uretra incluida, se le da forma al pene enrollando el colgajo, teniendo como eje la uretra. Luego se realizan las anastomosis vasculares, nerviosas y de la uretra. El objetivo final es que el paciente pueda orinar de pie y que a futuro pueda tener relaciones sexuales ayudado por una prótesis. Desde la figura 11 a la 15 se observa un paciente sometido a una reconstrucción total de pene ocupando esta técnica.

b) Reconstrucción de vulva y vagina

Las etiologías que afectan a la vulva son las mismas descritas en el apartado de reconstrucción perineal. Es muy importante en esta área reconstruir la forma estética para mantener o mejorar la calidad de vida, la autoestima y la imagen corporal. Al mismo tiempo, es fundamental restablecer las funciones urinaria y sexual (10).

La vulva está constituida, básicamente, por los labios mayores, los labios menores, el clítoris, el meato urinario y el orificio vaginal. Las alternativas quirúrgicas son similares a las

FIGURA 9. HOMBRE DE 65 AÑOS LUEGO DE RESECCIÓN DE GANGRENA DE FOURNIER

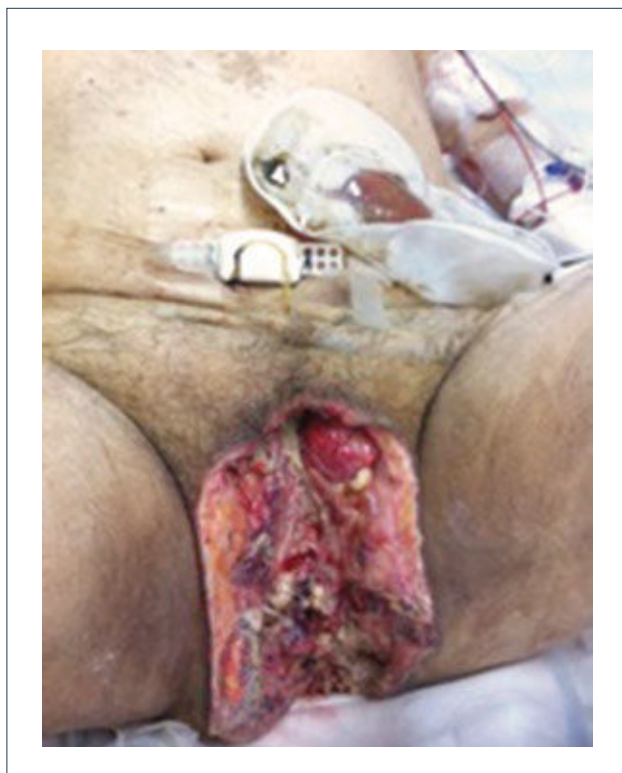

FIGURA 10. MUJER CON CONDILOMATOSIS POR VIRUS PAPILOMA

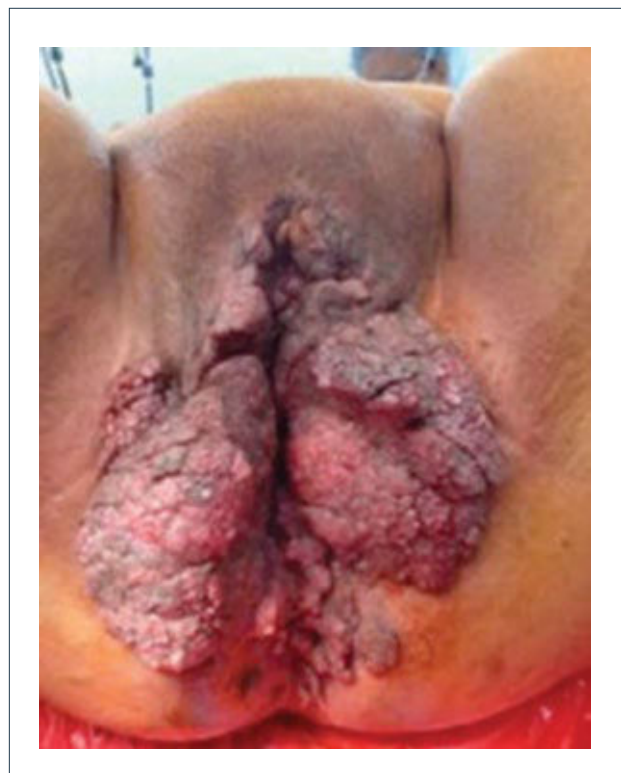

FIGURA 11. MARCACIÓN PRE-OPERATORIA DEL PRIMER TIEMPO QUIRÚRGICO (PRELAMINACIÓN URETRAL) EN EL ANTEBRAZO

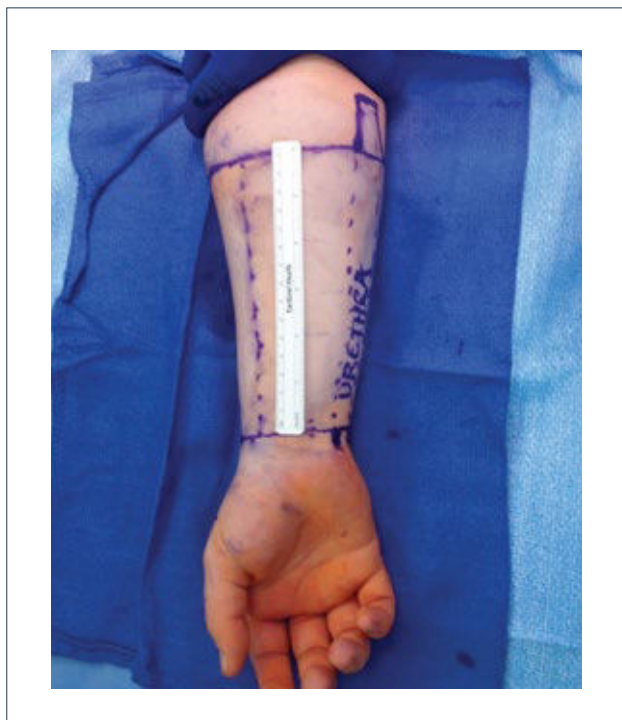

FIGURA 12. PRELAMINACIÓN URETRAL

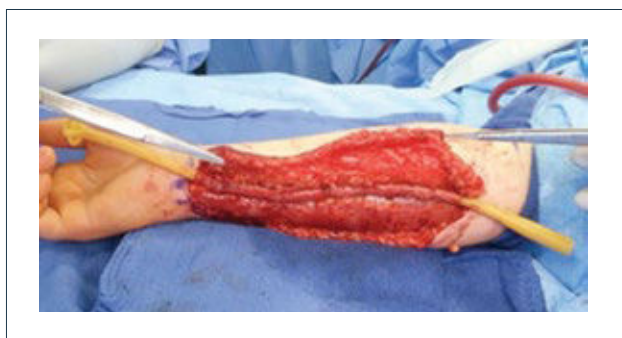
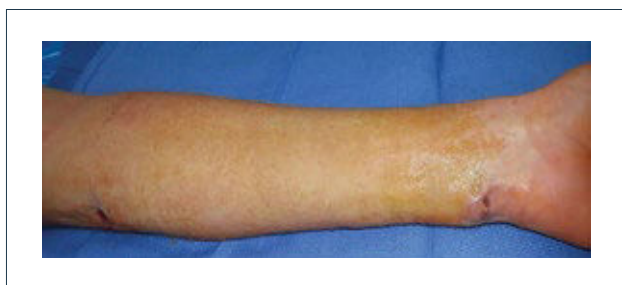
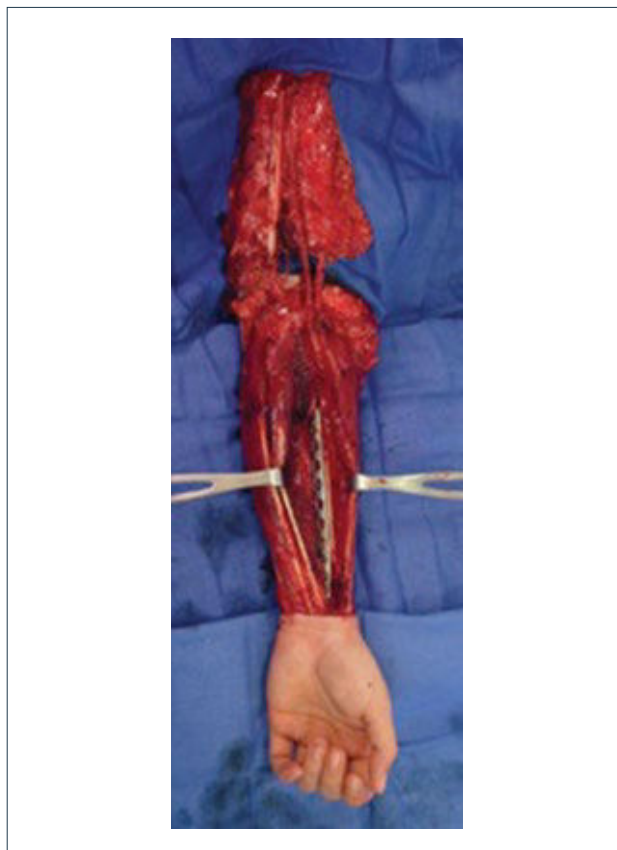FIGURA 13. POST OPERATORIO DE LA PRELAMINACIÓN URETRAL



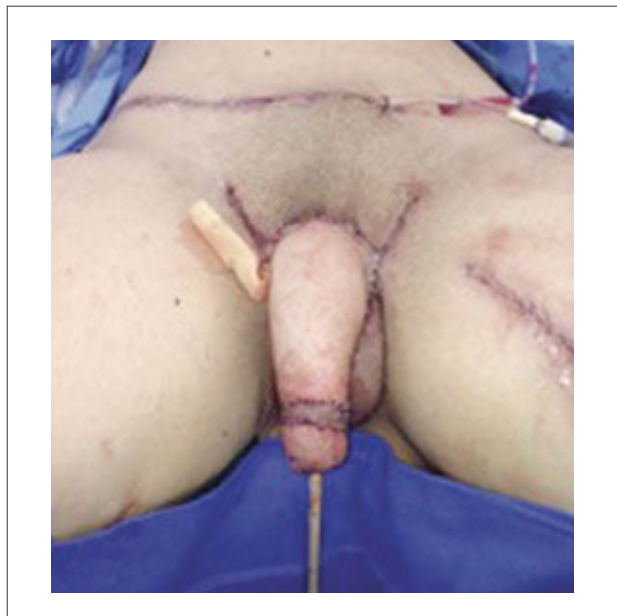Se observan ambos orificios, uno de ellos se anastomosará a la uretra nativa y el otro será el meato urinario.

FIGURA 14. SEGUNDO TIEMPO QUIRÚRGICO DEL COLGAJO RADIAL



En este caso se realizó osteo-fasciocutáneo para darle más consistencia al pene y evitar otro tiempo quirúrgico para la colocación de una prótesis.

FIGURA 15. POST OPERATORIO INMEDIATO DE RECONSTRUCCIÓN TOTAL DE PENE



empleadas en la reconstrucción perineal. Lo ideal es utilizar colgajos locales o regionales. Los injertos de piel se pueden utilizar, pero por lo general, su resultado es malo tomando en consideración los objetivos que necesitamos lograr en esta área.

Una buena alternativa en casos de reconstrucción de labios mayores, que son los que más frecuentemente se ven afectados, es la utilización de la piel de la región abdominal baja. Se diseñan dos colgajos a cada lado de la línea media que

luego se tunelizan y permiten lograr un buen resultado (11). La zona donante se cierra de forma similar a una abdominoplastia (Figuras 16, 17 y 18).

En relación a la reconstrucción vaginal, las patologías que producen alteraciones en la anatomía de ésta son las malformaciones congénitas (agenesia vaginal) y los procesos tumorales. Dentro de las malformaciones congénitas la más frecuente es el Síndrome Mayer Rokitanski Küster Hauser. Su incidencia es de 1 en 4000 a 7000 (12, 13). (Figura 19)

FIGURA 16. PACIENTE CON HIDRADENITIS SUPURATIVA LUEGO DE LA RESECCIÓN TOTAL DE LOS LABIOS MAYORES

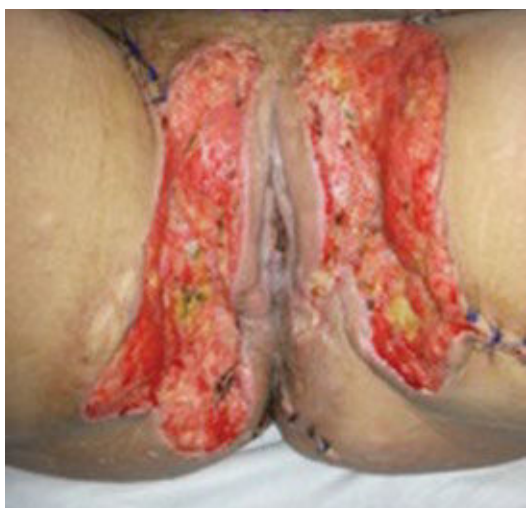

FIGURA 18. RESULTADO POST OPERATORIO INMEDIATO DE RECONSTRUCCIÓN DE LABIOS MAYORES UTILIZANDO COLGAJOS ABDOMINALES

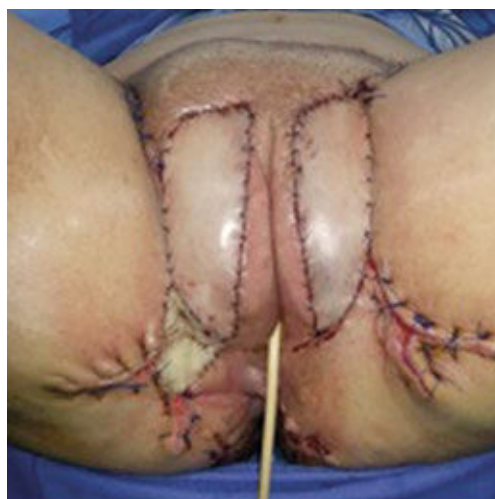

FIGURA 17. ELEVACIÓN DE LOS COLGAJOS Y TRANSPOSICIÓN EN EL DEFECTO

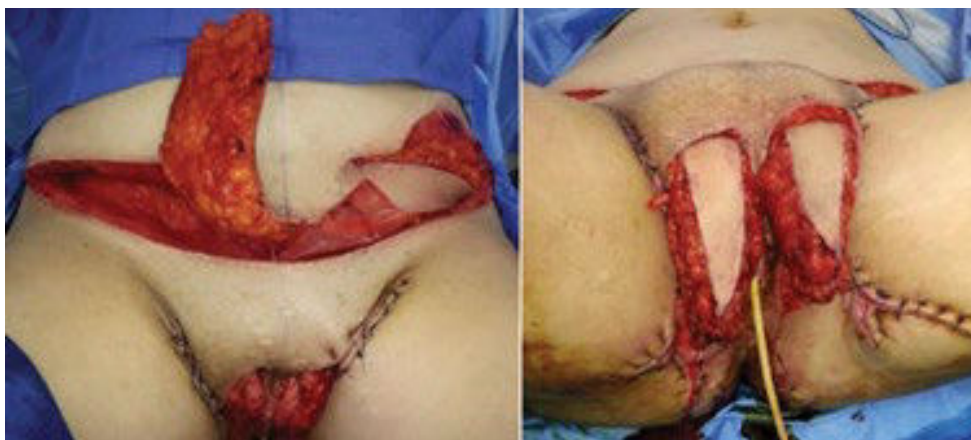
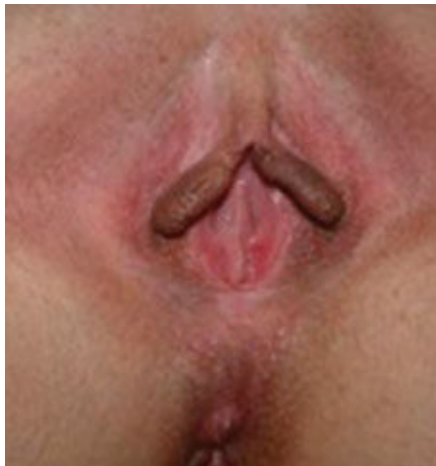
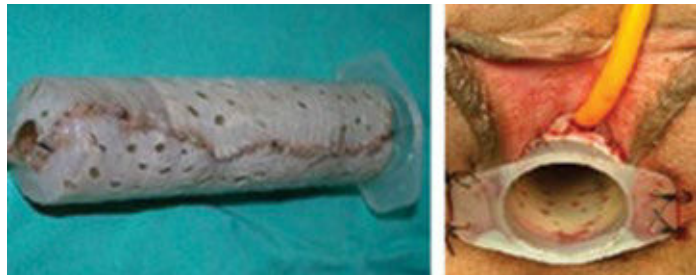FIGURA 19. AGENESIA VAGINAL**FIGURA 20. PROCEDIMIENTO DE ABBE-MCINDOE PARA RECONSTRUCCIÓN VAGINAL**

Se utilizó una jeringa envuelta en injertos de piel luego de crear un espacio para su colocación entre el recto y la vejiga.

Las opciones de reconstrucción vaginal son tres: dilatación, procedimiento de Abbe-McIndoe (14) (creación de un espacio recto-vesical con colocación de un conformador cubierto de

injertos de piel), (Figura 20) y las vaginoplastias con intestino libre o pediculado (15, 16). Todas ellas necesitan de dilataciones con conformadores especiales ya que la tasa de estenosis es elevada.

El autor declara no tener conflictos de interés, en relación a este artículo.
Las imágenes de este artículo han sido autorizadas por el paciente para su publicación.

REFERENCIAS BIBLIOGRÁFICAS

- Gottlieb LJ, Krieger LM. From the reconstructive ladder to the reconstructive elevator. *Plast Reconstr Surg* 1994; 93: 1503-1504.
- Wee JT, Joseph VT. A new technique of vaginal reconstruction using neurovascular pudendal-thigh flaps: a preliminary report. *Plast Reconstr Surg* 1989; 83: 701-709.
- Baek SM. Two new cutaneous free flaps: the medial and lateral thigh flaps. *Plast Reconstr Surg* 1983; 71: 354-365, 1983
- Becker DW, Massey FM, McCraw JB. Musculocutaneous flaps in reconstructive pelvic surgery. *Obstet Gynecol* 1979; 54: 178-183.
- Soper JT, Larson D, Hunter VJ, Berchuck A, Clarke-Pearson DL. Short gracilis myocutaneous flaps for vulvovaginal reconstruction after radical pelvis surgery. *Obstet Gynecol* 1989; 74: 823-827
- Shukla HS, Hughes LE. The rectus abdominis flap for perineal wounds. *Ann R Coll Surg Engl* 1984; 66: 337-339.
- Nisar PJ, Scott HJ. Myocutaneous flap reconstruction of pelvis after abdominoperineal excision. *Colorectal Disease* 2009; 11(8): 806-816
- Sunesen KG, et al. Perineal healing and survival after anal cancer salvage surgery: 10 year experience with primary perineal reconstruction using the vertical rectus abdominis myocutaneous (VRAM) flap. *Annals of Surgical Oncology* 2009; 16(1): 68-77
- Monstrey S, Hoebeke P, Selvaggi G, Ceulemans P, Van Landuyt K, Blondeel P. Penile reconstruction: is the radial forearm flap really the standard technique? *Plast Reconstr Surg*. 2009 Aug; 124(2):510-8
- Höckel M, Dornhofer N. Vulvovaginal reconstruction for neoplastic disease. *Lancet Oncol* 2008; 9:559-568
- Haynes DF. Trans-pubic abdominal flap for reconstruction of the labia majora. *J Plast Reconstr Aesthet Surg*. 2011 Nov; 64(11):1537-1539
- Acien P. Incidence of Mullerian defects in fertile and infertile women. *Hum Reprod* 1997; 12:1372-1376
- ACOG Committee Opinion No. 355: Vaginal agenesis: diagnosis, management, and routine care. *Obstet Gynecol* 2006; 108:1605-1609
- Fedele L, Frontino G, Motta F, Restelli E, Candiani M. Creation of a neovagina in Rokitansky patients with a pelvic kidney: comparison of long-term results of the modified Vecchiotti and McIndoe techniques. *Fertil Steril*. 2010 Mar 1; 93(4):1280-1285.
- Emiroglu M, Gultan SM, Adanali G, Apaydin I, Yormuk E. Vaginal reconstruction with free jejunal flap. *Ann Plast Surg* 1996; 36: 316-320
- Ozkan O, Akar ME, Mesci A, Colak T. Microvascular augmented pedicled jejunum transfer for vaginal reconstruction using laparoscopy-assisted technique. *Microsurgery* 2008; 28:671-675.