

IMÁGENES EN ONCOLOGÍA: GENERALIDADES Y APLICACIONES

IMAGING IN ONCOLOGY: BASICS AND APPLICATIONS

DR. ANDRÉS O'BRIEN S. (1), DR. DAVID LADRÓN DE GUEVARA H. (1)

1. Departamento de Diagnóstico por Imágenes. Clínica Las Condes.

Email: aobrien@clc.cl

RESUMEN

Las imágenes tienen un rol fundamental en la oncología actual, que incluye el diagnóstico, etapificación, evaluación de respuesta al tratamiento y diagnóstico de complicaciones. El examen de mayor importancia en estos pacientes es la Tomografía Computada, que tiene un alto rendimiento y resolución espacial, es rápida y disponible en los distintos centros. Otros exámenes son de ayuda complementaria como el Ultrasonido y la Resonancia Magnética. Los estudios metabólicos, y especialmente los de tipo híbrido como el PET/CT, han mejorado la sensibilidad y especificidad en el estudio de diversas neoplasias, tanto en la etapificación, como en el control de tratamiento y seguimiento. En el futuro, con nuevas técnicas, podremos diagnosticar cánceres en una etapa muy precoz, incluso antes de que se manifiesten clínicamente.

Palabras clave: Imágenes, oncología, PET / CT.

SUMMARY

Imaging has a pivotal role in oncology, including diagnosis, staging, response assessment to therapy and the diagnosis of complications. The most important modality is Computed Tomography, with high accuracy and spatial resolution, fast and not so expensive. Other modalities are Ultrasound and Magnetic Resonance. Metabolic studies such as PET/CT have high accuracy in staging, and follow up of different cancers. In the future, newer techniques will be available in order to diagnose even smaller asymptomatic cancers.

Key words: Imaging, oncology, PET / CT.

INTRODUCCIÓN

Las imágenes tienen un rol fundamental en la oncología actual, desde pacientes que se realizan screening para la detección de distintas neoplasias, hasta pacientes con enfermedad avanzada.

En primer lugar, en el chequeo médico pueden detectarse lesiones de pequeño tamaño, que no determinan síntomas, principalmente en órganos intraabdominales a través del Ultrasonido (US), y en pulmones y mama a través de estudios radiográficos (radiografía de tórax y mamografía respectivamente). Con el avance tecnológico, se han agregado otras técnicas de *screening* más sofisticadas, como la Colonoscopia virtual basado en Tomografía Computada (TC), en que se pueden detectar pólipos del colon mayores a 5 mm, TC de tórax para la detección de nódulos pulmonares en pacientes tabáquicos, y Resonancia Magnética (RM) de Próstata para la detección precoz de cáncer en pacientes con Antígeno Prostático Específico (APE) elevado con biopsias negativas.

En pacientes sintomáticos o en los que se sospecha una lesión neoplásica, el estudio por lo general se inicia con exámenes como US o TC, dada su rapidez y disponibilidad y menos frecuentemente con Resonancia Magnética (RM) (en el caso de lesiones hepáticas, pancreáticas o renales). De esta forma se llega a un diagnóstico presuntivo, que se puede confirmar mediante biopsias dirigidas por imágenes, lo que disminuye los costos y acelera el proceso diagnóstico. En general, las biopsias se realizan con el apoyo de US o TC.

Posteriormente, el cáncer ya diagnosticado debe ser etapificado mediante TC de tórax, abdomen y pelvis, o, como ha sido la tendencia de los últimos años, mediante la Tomografía por Emisión de Positrones (PET) en conjunto con TC (PET/CT), que es una técnica de alta sensibilidad y especificidad para la detección de neoplasias. De esta forma, el

oncólogo y su equipo pueden decidir con el paciente el tratamiento más adecuado para la etapa de la enfermedad en que se encuentra.

Estas mismas modalidades de imagen pueden servir para el seguimiento y control del tratamiento, en que la respuesta de la masa tumoral puede objetivarse a través de distintos criterios como el RECIST (*Response Evaluation Criteria in Solid Tumors*) (1), de manera de poder tener argumentos para mantener, suspender o cambiar un tratamiento.

Finalmente, las imágenes, en especial la TC, pueden diagnosticar complicaciones del cáncer o del tratamiento de éste.

En este capítulo revisaremos principalmente el diagnóstico, seguimiento y complicaciones de algunos cánceres.

DIAGNÓSTICO

Nadie pone en duda el rol de las imágenes en el diagnóstico de la mayoría de los cánceres, ya sea a través de US, TC, RM y/o PET. Con los avances tecnológicos podemos detectar cada vez cánceres más pequeños, e incluso, en el futuro podremos detectar tejidos predispuestos a la formación de cáncer antes de la formación de una masa propiamente tal. Revisaremos las principales modalidades de imagen, sus indicaciones, ventajas y desventajas.

INDICACIONES, VENTAJAS Y DESVENTAJAS:

Ultrasonido (US)

El US es un examen barato, ampliamente disponible, que no utiliza radiación ionizante ni medio de contraste. Su utilidad principal es como método de *screening* en chequeos médicos (figura 1), o bien como pri-

mer acercamiento en pacientes sintomáticos (figura 2), en especial con sospecha de patología biliar o hepática. También sirve como apoyo para la realización de biopsias percutáneas, que son en tiempo real (figura 3). En general, cualquier lesión visible ecográficamente, es susceptible de ser puncionada.

Mediante la modalidad Doppler color se pueden visualizar estructuras vasculares importantes como la aorta, vena cava inferior, vena porta y arteria hepática, entre otras.

Las desventajas del US son las siguientes: es operador dependiente, no es un examen sistemático, es limitado por el meteorismo abdominal o la textura del paciente y requiere de la cooperación del paciente (respiración, posición).

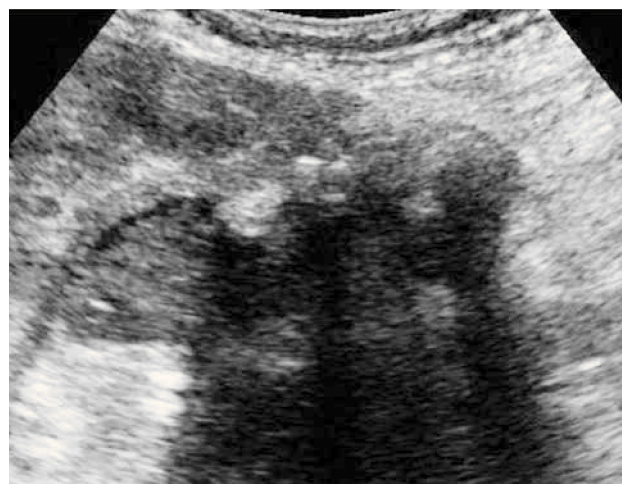


Figura 2. Cáncer de vesícula. Imagen obtenida en eje longitudinal de la vesícula biliar en paciente con dolor abdominal y baja de peso. Se observa una masa que envuelve cálculos biliares y se extiende al parénquima hepático adyacente.

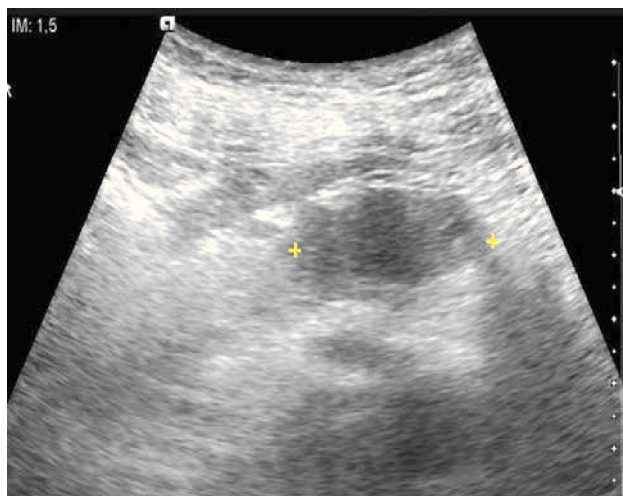


Figura 1. Cáncer de cuerpo pancreático. Imagen axial de ultrasonido a nivel de páncreas en paciente que se realiza chequeo médico. Se identifica una masa hipocogénica que resalta sobre el parénquima hiperecogénico.

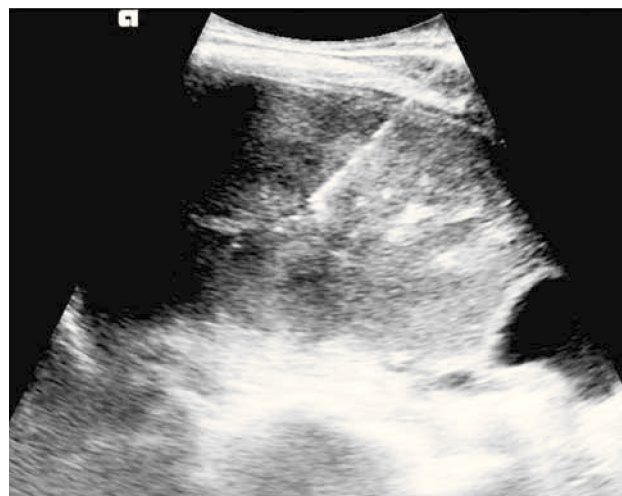


Figura 3. Biopsia de masa hepática guiada por ultrasonido. Se realiza biopsia en tiempo real de una masa hepática que dió como resultado un colangiocarcinoma, en paciente de sexo femenino de 32 años.

Tomografía Computada (TC)

Sin duda alguna el examen que más ha influido en la toma de decisiones de pacientes oncológicos es la TC (2). Examen sistemático, ampliamente disponible en la actualidad, rápido, no operador dependiente, con un alto rendimiento, resolución espacial y la posibilidad de reconstrucciones multiplanares. Esto se debe principalmente a un aumento de la resolución espacial por matrices de mayor tamaño y algoritmos especializados, y a la tecnología multidetector, que permite en segundos cubrir una gran porción corporal manteniendo una alta resolución. Sus desventajas son el uso de radiación ionizante; el uso de medio de contraste yodado que puede ser nefrotóxico en pacientes con función renal límite, y que también puede generar reacciones alérgicas; y su menor resolución por contraste para lesiones hepáticas o pelvianas si se la compara con la RM.

Se indica principalmente para el diagnóstico y etapificación de la enfermedad (figura 4), y como base para el seguimiento. También se pueden realizar biopsias percutáneas bajo TC, en especial en pulmón (figura 5).

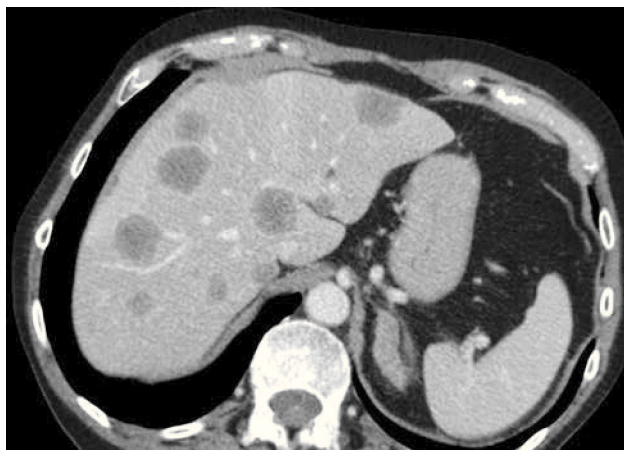

Figura 4. Metástasis hepáticas de cáncer de colon. Paciente de sexo masculino de 65 años con una neoplasia de colon se realiza TC de etapificación, que muestra múltiples metástasis hepáticas.

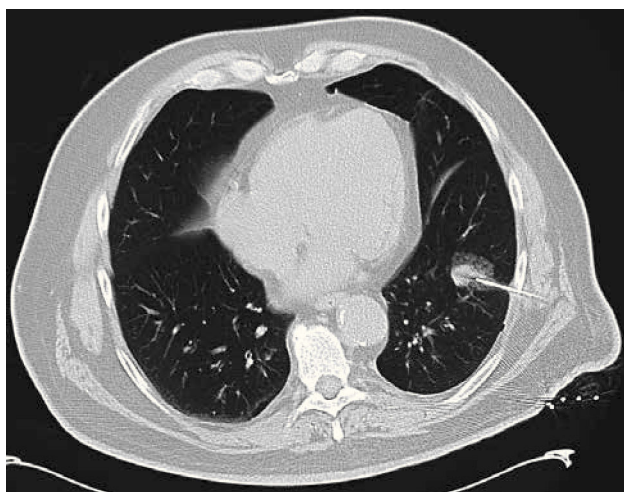


Figura 5. Punción biopsia de nódulo pulmonar bajo TC en paciente fumador de 62 años, con antecedente previo de cáncer renal. El resultado dió metástasis de hipernefroma. No se registraron complicaciones.

Resonancia Magnética (RM)

Así como la TC es el examen que generalmente se utiliza para ver qué tiene el paciente, la RM es el examen de última línea (a veces de primera línea) para responder una pregunta concreta, como por ejemplo una lesión focal hepática determinada detectada por US o TC, muy pequeña para ser caracterizada, puede ser evaluada de mejor manera con RM. Esto se debe a la mayor resolución por contraste de esta modalidad, y a las distintas secuencias que se disponen (3): T1 con y sin saturación grasa, con y sin contraste, T2 HASTE (secuencia T2 rápida) y T2 TSE de alta resolución (más lenta pero de mejor resolución espacial), STIR (*Short Tau Inversion Recovery, que detecta edema*) y difusión (diferencia lesiones con movimiento restringido versus libre de las moléculas de agua).

Las indicaciones de este examen son: por un lado pacientes jóvenes que requieren seguimiento de largo plazo por patología neoplásica, pacientes nefróticas o con antecedente de reacción alérgica al medio de contraste yodado; y por otro lado pacientes con patología biliopancreática, estudio de lesiones focales hepáticas y esplénicas, estudio de lesiones quísticas complejas renales, estudio de lesiones neoplásicas en la pelvis: cáncer de vejiga, próstata (figura 6), vagina, cervicouterino, endometrio, ovario, recto (figura 7) y canal anal. La RM es especialmente útil en la etapificación T del cáncer de recto, en la diferenciación de lesiones T2 versus T3, que conllevan un cambio en el manejo (4).

Sus ventajas son su alta resolución por contraste de los tejidos blandos, su capacidad intrínseca multiplanar, no utiliza radiación ionizante, y en algunos estudios puede estudiar más allá del nivel anatómico (funcional y molecular). Sus desventajas son su alto costo, largo tiempo de examen, menor disponibilidad y menor resolución espacial que con la TC.

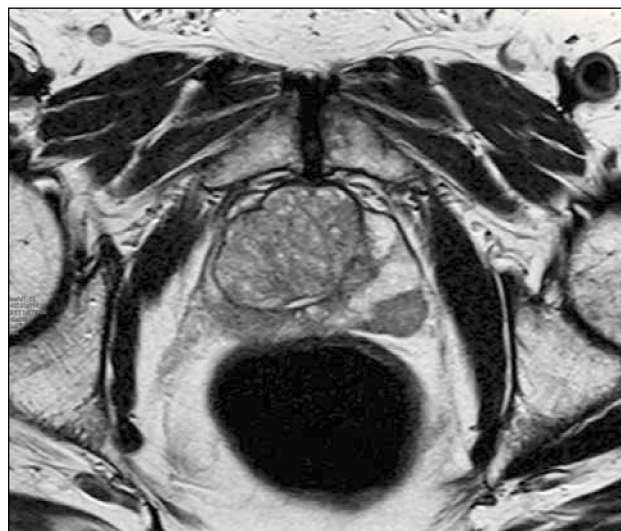

Figura 6. Cáncer de próstata. Secuencia T2 axial de alta resolución a nivel de la próstata, en paciente con APE alto y biopsias negativas. Se observa un nódulo hipointenso en la zona periférica lateral izquierda que fue biopsiado dirigidamente y dió como resultado adenocarcinoma.

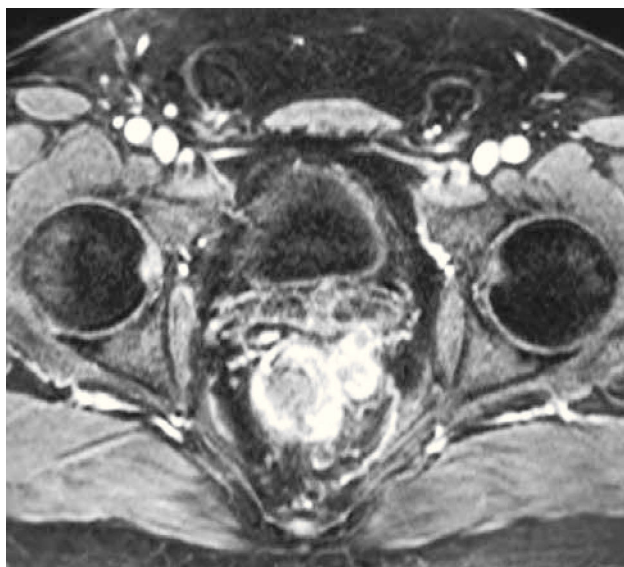


Figura 7. Cáncer de recto. Secuencia T1 postcontraste axial de RM. Se observa engrosamiento de la pared izquierda del recto con extensión a la grasa mesorrectal (compromiso T3), por lo que el paciente debe ir a quimio y radioterapia neoadyuvante previo a la cirugía.

PET/CT

En un principio, la utilidad del PET (*Positron Emission Tomography*) fue más evidente para neoplasias de alta captación como el linfoma de Hodgkin, melanoma, tumores malignos de cabeza y cuello, y cáncer de pulmón, debido a que aumentaba la sensibilidad de los métodos tradicionales, al detectar lesiones más pequeñas o inaparentes con otros métodos. Sin embargo, su baja especificidad impactaba negativamente en su rendimiento global, disminuyendo su aplicabilidad clínica.

El advenimiento de la técnica híbrida PET/CT, mejoró sustantivamente este problema, ya que al complementar el estudio metabólico con una técnica anatómica, era posible reconocer zonas hipermetabólicas normales (grasa parda, actividad muscular fisiológica, etc) y lesiones benignas hipercaptantes (fracturas, neumonías, etc), evitando un número sustancial de falsos positivos.

Si bien el alto costo de estos estudios fue una limitante importante al comienzo, su masificación fue abaratando paulatinamente los costos, hasta hacerlos competitivos con otros métodos, constituyendo el PET/CT actualmente el examen de elección para un número importante de patologías neoplásicas. Por otro lado, la capacidad de evaluar todo el cuerpo de una sola vez permite ahorrar tiempo y recursos en el estudio de estos pacientes.

Según la evidencia publicada, el PET/CT es útil en el estudio de casi todos los tumores sólidos malignos, a excepción de:

- 1) Neoplasias de vías urinarias, donde su captación de FDG se ve oscurecida por la glucosa marcada eliminada por la orina.
- 2) Tumores de baja captación como el cáncer de próstata y algunos

adenocarcinomas mucinosos o de células en anillo de sello.

3) Tumores del encéfalo dada la alta captación fisiológica cerebral, lo que puede enmascarar lesiones de similar o menor captación.

En la Tabla 1 se presentan las recomendaciones de la guía de Nacional *Comprehensive Cancer Network* 2013 respecto a las indicaciones actuales del PET/CT en diversas neoplasias (C).

Para una mejor descripción se separó en tres tipos de indicaciones:

- 1) Estudio inicial y etapificación.
- 2) Evaluación de tratamiento.
- 3) Seguimiento o vigilancia, para cada tipo de cáncer.

En esta guía se menciona solo el PET/CT con glucosa, y en algunos casos seleccionados el PET/CT óseo con F18-NaF (cáncer de mama y próstata). También se incluye en esta Tabla las patologías en las cuales el PET/CT ha mostrado utilidad en planeación de radioterapia (5, 6).

La captación de glucosa de un determinado tumor es proporcional a su actividad biológica y agresividad, lo que confiere el PET/CT un valor pronóstico intrínseco sea cual sea el tratamiento que se aplique y la eventual respuesta a éste. Índices SUVmax ≥ 4 en el tumor primario confieren peor pronóstico en cáncer de mama (7), y valores de SUVmax superiores a 6 determinan mayor mortalidad en cáncer pulmonar (8).

Otro elemento importante en la adecuada definición de un tratamiento y en la estimación pronóstica es la existencia de una segunda neoplasia concomitante, hecho más frecuente en malignidades asociadas al tabaco o en presencia de ciertas mutaciones, con incidencias de hasta 6% en nuestro medio (8, 9).

El PET/CT es una herramienta fundamental para evaluar el efecto de un determinado tratamiento en la actividad metabólica y "viabilidad" de un tumor. Una disminución significativa de la captación después del segundo o tercer ciclo de quimioterapia prácticamente garantiza una respuesta patológica completa una vez finalizada ésta (A). Dicha respuesta ha sido cuantificada con SUVmax y depende del tipo de cáncer y esquema terapéutico de que se trate. Para patologías como el linfoma de Hodgkin se han creado otras escalas de medición cualitativas igualmente eficaces, como los criterios de Deauville (10) (ver Tabla 2).

Seguimiento

El seguimiento de una neoplasia idealmente debe ser con la misma modalidad de imagen, usualmente la TC. Sin embargo, en pacientes jóvenes se puede intercalar modalidades que no utilizan radiación ionizante como el US o la RM.

Se han utilizado varios métodos para comparar la masa tumoral total luego del tratamiento. Uno de los más simples es el RECIST 1.0 (1), descrito en cortes axiales de TC, que en 2009 fue revisado dando origen a la versión 1.1. De acuerdo a esta nueva versión, en vez de 10 lesiones target en todo el cuerpo se eligen sólo 5. De éstas, dos pueden ser de un mismo órgano. Si la suma de los diámetros mayores de las lesiones

TABLA 1. INDICACIONES ACTUALES DEL PET/CT SEGÚN GUÍA NCCN 2013 (C)

Tipo neoplasia	Etapificación	Control de tto	Seguimiento	Planeación RT (R,P)
Esófago	M0 en estudio tradicional	Pre y post QMT/RT	Sospecha de recurrencia	PET/CT Sugerido
Gástrico	M0 en estudio tradicional	Pre y post QMT/RT	Sospecha de recurrencia	
Colon	M1 potencialmente curable		Sospecha de recurrencia	
Recto	M1 potencialmente curable		Sospecha de recurrencia	
Canal anal	Considerar PET/CT			PET/CT Sugerido
Mama	Etapa III y IV Ca mama inflamatorio	Pre y post QMT	Sospecha de recurrencia	
Cérvico-uterino	Etapificación		Vigilancia	PET/CT Sugerido
Sarcoma uterino	Sospecha enfermedad extrauterina		Sospecha de recurrencia	
Cabeza y cuello	Etapa III y IV Primario oculto	Pre y post QMT/RT		PET/CT Sugerido
Cáncer óseo - Cordoma - Sarcoma de Ewing - Osteosarcoma	Considerar PET/CT PET/CT o scan óseo PET/CT o scan óseo	Post QMT neoadyuvante	Vigilancia Vigilancia	
SNC - Tumores alto grado - Linfoma encefálico - Mtt SNC origen desconocido	Considerar PET/CT corporal Considerar PET/CT corporal	Radionecrosis vs recidiva Pre y post QMT/RT	Sospecha de recurrencia Sospecha de recurrencia	
Pulmón NCP	PET/CT Siempre	Pre y post QMT	Vigilancia	PET/CT Siempre
Pulmón CP	Sospecha enf limitada	Pre y post QMT	Vigilancia	PET/CT Sugerido
Mesotelioma	UCS		Vigilancia	
Ca ovario	UCS			
Ca pancreas	Paciente de alto riesgo			
Sarcoma partes blandas	UCS			
GIST	UCS			
Testicular seminoma		Masa residual > 3 cm	Vigilancia	
Tiroides - Folicular - Anaplásico	Considerar PET		Sospecha recidiva con ^{131}I (-)	
Linfoma Hodgkin	PET/CT Siempre	Pre y post QMT	Vigilancia	
Linfoma no Hodgkin - Difuso B cels grandes - Cels B en SIDA - T periférico - Micosis fungoide - Resto de LNH	PET/CT Siempre PET/CT Siempre PET/CT Siempre PET/CT Siempre UCS	Pre y post QMT Pre y post QMT Pre y post QMT Pre y post QMT	Vigilancia Vigilancia Vigilancia Vigilancia	
Melanoma	Etapa I y II sintomáticos Etapa III y IV siempre		Vigilancia	
Mieloma múltiple	UCS		Vigilancia	

UCS: Útil en ciertas circunstancias; SNC: Sistema nervioso central; GIST: Gastrointestinal stromal tumor.

TABLA 2. CRITERIOS DE *DEAUVILLE* PARA RESPUESTA A QUIMIOTERAPIA EN LINFOMA DE HODGKIN

Score	Captación de la lesión al PET/CT
1	Sin captación significativa (bajo el fondo o <i>background</i>)
2	Captación \leq mediastino
3	Captación $>$ mediastino pero \leq hígado
4	Captación $>$ hígado
5	Captación \ggg hígado
x	Aparición foco no relacionado al linfoma

target aumentan en un 20% o más, o presentan un valor absoluto que ha aumentado en 5 mm o más, se considera progresión de la enfermedad. Por otro lado, respuesta parcial es considerada si la suma de los diámetros mayores de las lesiones *target* presenta una disminución en magnitud de un 30 % o más.

Para tumores como el carcinoma hepatocelular (HCC), que es de carácter hipervascular, la evaluación de respuesta mediante RECIST no es la más apropiada, dado que no sólo el tamaño es relevante, sino que también el grado de vascularización, medible por la captación de contraste, ya sea microburbujas en US, contraste yodado en TC o Gadolinio en RM. Lo mismo se utiliza para los tumores estromales gastrointestinales (GIST).

El PET/CT ha sido utilizado con éxito en el seguimiento de diversos tumores (ver Tabla 1), especialmente en aquellos que presentan alta captación como el Linfoma, cáncer pulmonar, mamario, melanoma, y cánceres digestivos. Las características de "marcador biológico" del PET, que permiten una evaluación de la actividad tumoral más que de la variación de tamaño de las lesiones, ha dado un valor agregado al método, complementando los criterios RECIST.

Complicaciones de tumores

Las complicaciones o emergencias que pueden presentar pacientes oncológicos son múltiples, y se dividen en complicaciones del tumor, del tratamiento de éste o de condiciones comórbidas. El diagnóstico debe ser precoz, dado que tienen una alta morbilidad. Los estudios de imágenes son cruciales en el diagnóstico, comandados por la TC.

Específicamente en abdomen, las complicaciones tumorales son las siguientes, entre otras: obstrucción intestinal mecánica (figura 8), perforación de víscera hueca, hemorragia intra o retroperitoneal (figura 9), obstrucción venosa (trombosis o compresión extrínseca) (figura 10), infección, obstrucción del tracto genitourinario, obstrucción biliopancreática y ascitis a tensión.

Las complicaciones del tratamiento pueden ser postquirúrgicas, y posterior a quimioterapia, radioterapia, radiofrecuencia y trasplante de médula ósea. En este grupo se incluyen las filtraciones anastomóticas, enfermedad de injerto contra huésped (Figura 11) e infecciones (Figura 12).

En conclusión, el rol de la Radiología es fundamental durante el proceso de estudio, etapificación, seguimiento, y complicaciones de los pacientes oncológicos. Es importante conocer las indicaciones, ventajas y limitaciones de las distintas modalidades de imagen, con el fin de no desperdiciar recursos. Es por esto que debe haber una adecuada y expedita comunicación entre oncólogos y radiólogos.

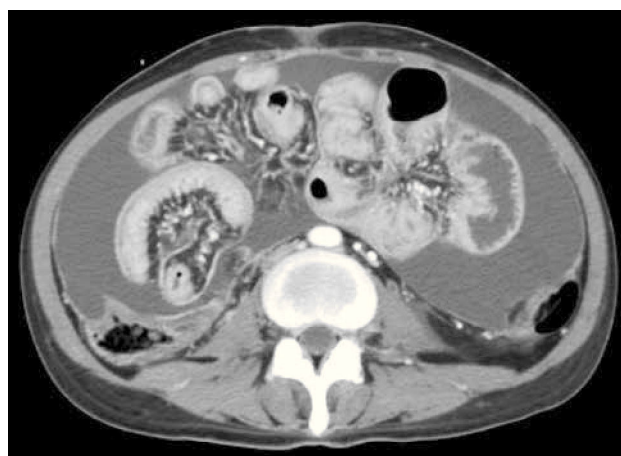

Figura 8. Obstrucción parcial de intestino delgado secundario a carcinomatosis peritoneal. Corte axial de TC. Engrosamiento peritoneal asociado a ascitis y dilatación de asa de intestino delgado.

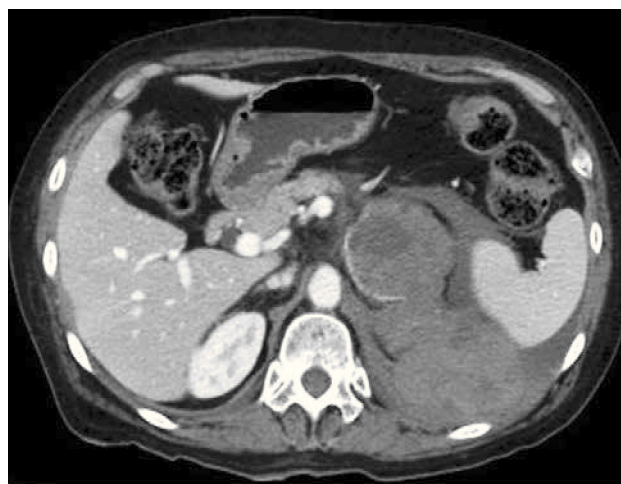

Figura 9. Metástasis suprarrenal izquierda hemorrágica. Corte axial de TC. Se identifica una masa suprarrenal izquierda que presenta hemorragia hacia posterior en paciente con antecedente de cáncer pulmonar.

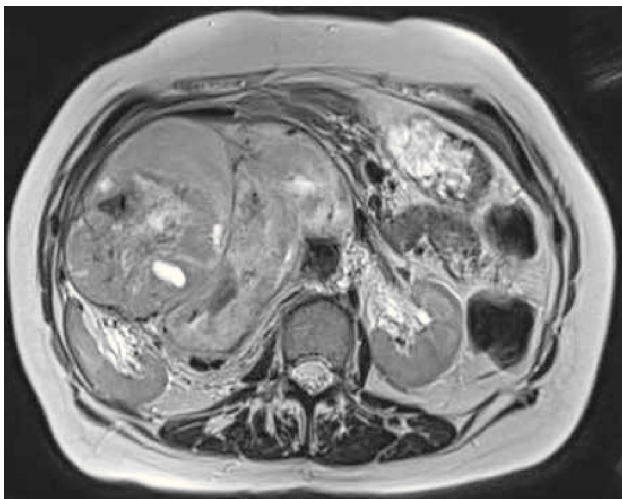


Figura 10. Sarcoma retroperitoneal. Secuencia T2 axial de RM. Gran masa retroperitoneal con desplazamiento de la vena cava inferior hacia anterior y del riñón derecho hacia lateral.

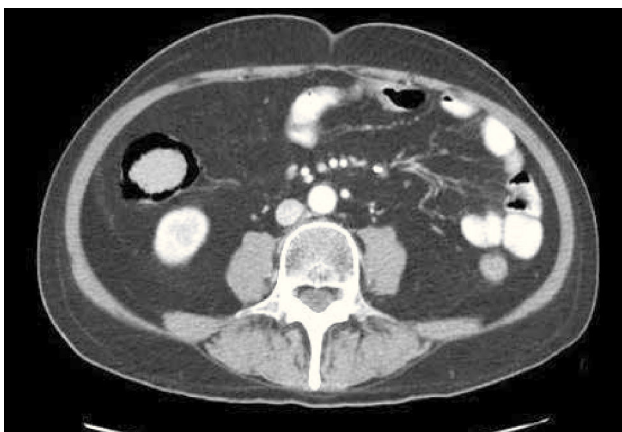


Figura 11. Enfermedad de injerto contra huésped. Corte axial de TC. Paciente con antecedente de trasplante de médula ósea, ingresa por diarrea. Se observa neumatosis de la pared del colon ascendente.

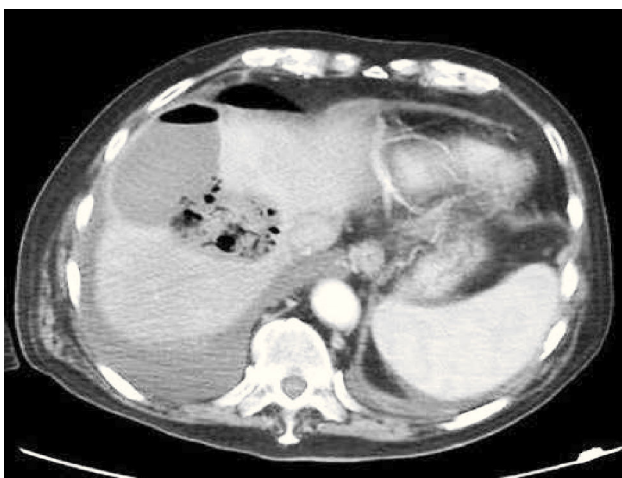


Figura 12. Absceso hepático post radiofrecuencia de hepatocarcinoma. Corte axial de TC muestra colección compatible con absceso en domo hepático.

REFERENCIAS BIBLIOGRÁFICAS

1. Chalian H, Gürkan Töre H, Horowitz JM, Salem R, Miller FH, Yaghamai V. Radiologic assessment of response to therapy: comparison of RECIST versions 1.1 and 1.0. *RadioGraphics* 2011;31:2093-2105.
2. Hopper K, Singapuri K, Finkel A. Body CT and oncologic imaging. *Radiology* 2000; 215: 27-40
3. Bitar R, Leung G, Perng R, Tadros S, Moody AR, Sarrazin J, et al. MR Pulse Sequences: what every Radiologist wants to know but is afraid to ask. *RadioGraphics* 2006;26:513-537.
4. Iafrate F, Laghi A, Paolantonio P, Rengo M, Mercantini P, Ferri M, et al. Preoperative staging of rectal cancer with MR imaging: correlation with surgical and histopathologic findings. *RadioGraphics* 2006;26:701-714.
5. Price PM, Green MM. Positron emission tomography imaging approaches for external beam radiation therapies: current status and future developments. *Br J Radiol* 2011; 84:S19-S34.
6. Prabhakar R, Jagadesan P, Rath GK. An insight into PET-CT based radiotherapy treatment planning. *Cancer Therapy* 2007;5:519-524.
7. Ueda S, Tsuda H, Asakawa H, Shigekawa T, Fukatsu K, Kondo N et al. Clinicopathological and Prognostic Relevance of Uptake Level using 18F-fluorodeoxyglucose Positron Emission Tomography/ Computed Tomography Fusion Imaging (18F-FDG PET/CT) in Primary Breast Cancer. *Jpn J Clin Oncol* 2008;38:250-258.
8. Ladrón de Guevara D, Fuentes A, Fariña C, Corral C, Pefaur R. Valor pronóstico del PET/CT en cáncer pulmonar. Estudio de sobrevida y caracterización metabólica tumoral. *Rev Med Chile* 2013; 141: 41-48.
9. Ladrón de Guevara D, Guzmán P. Caracterización de enfermedad metastásica con PET/CT en cáncer de mama en etapificación y con recidiva postratamiento. *Rev Chil Radiol* 2013, en prensa.
10. Barrington SF, Qian W, Somer EJ, Franceschetto A, Bagni B, Brun E et al. Concordance between four European centres of PET reporting criteria designed for use in multicentre trials in Hodgkin lymphoma. *Eur J Nucl Med Mol Imaging* 2010;37:1824-33.

Los autores declaran no tener conflictos de interés, con relación a este artículo.