

# TRAUMATOLOGÍA MÁXILO FACIAL: DIAGNÓSTICO Y TRATAMIENTO

## MAXILLO FACIAL TRAUMATOLOGY: DIAGNOSIS AND TREATMENT

DR. MARCELO MARDONES M. (1), DRA. MARÍA DE LOS ÁNGELES FERNÁNDEZ T. (1), DR. RODRIGO BRAVO A. (1), DR. CHRISTIAN PEDEMONTE T. (1), CAROLINA ULLOA M. (2)

1. DEPARTAMENTO DE CIRUGÍA MÁXILO FACIAL. CLÍNICA LAS CONDES.

2. RESIDENTE ESPECIALIDAD CIRUGÍA MÁXILO FACIAL. UNIVERSIDAD DE CHILE.

Email: mmardones@clc.cl

### RESUMEN

*El trauma máxilo facial corresponde a todas las lesiones de origen traumático que afectan al macizo facial, incluyendo tejidos óseos, blandos y las estructuras alveolo dentarias.*

*El trauma en el territorio facial representa uno de los problemas de salud más importantes a nivel mundial, particularmente por su alta prevalencia, diversidad etiológica y alta morbilidad. Reflejándose en importantes alteraciones funcionales y estéticas, que determinan un alto costo social y económico.*

*El diagnóstico y tratamiento del trauma máxilo facial debe realizarse de forma oportuna por un profesional competente, para minimizar las secuelas de esta patología.*

*En el presente artículo se revisan, a modo general, los principales diagnósticos de trauma máxilo facial incluyendo el traumatismo alveolo dentario, con sus respectivos manejos y tratamientos de urgencia.*

*Palabras clave: Trauma maxilofacial, trauma dentoalveolar.*

### SUMMARY

*The maxillo facial trauma corresponds to all injuries of a traumatic origin that affects the facial components, including bones and soft tissues and the alveolo dental structures.*

*The trauma in the facial area represents one of the most important problems of health at a world wide level, particularly for its high prevalence, etiologic diversity and high morbidity. Being reflected as an important functional and aesthetic alteration, that can determine a high social and economic cost.*

*The diagnosis and treatment of the maxillo facial trauma must be realized in an opportune form by a competent professional to diminish the sequels of this pathology.*

*In this article they are reviewed, in a general way, the main diagnosis of maxillo facial trauma including alveolar dental traumatism, with its respective handlings and emergency treatments.*

*Key words: Maxillo facial injures, traumatic dental injuries.*

### INTRODUCCIÓN

El trauma máxilo facial corresponde a todas las lesiones de origen traumático que afectan al macizo facial, determinado por los tercios superior, medio e inferior del rostro. Estas lesiones incluyen el compromiso de los tejidos óseos y blandos faciales y las estructuras alveolo-dentarias, determinadas por el hueso alveolar, las piezas dentarias, tejidos gingivales y la mucosa oral.

El trauma en el territorio facial representa uno de los problemas de

salud más importantes a nivel mundial. Debido a su alta gravedad y complejidad, estas lesiones a menudo se asocian a una alta morbilidad, pérdida de función y a un alto costo estético, social y económico (1-3). Actualmente su prevalencia ha incrementado considerablemente, probablemente por el aumento del ritmo social y laboral de nuestra población.

La prevalencia del trauma facial entre géneros, tiene una relación de 1:3 entre mujeres y hombres (1, 4-7), pero es importante destacar que existe un incremento del número de pacientes del género femenino en el último tiempo, probablemente por las mayores actividades sociales y deportivas actuales de la mujer (1, 8, 9).

Existe, también, una diferencia en la prevalencia del trauma facial según el rango etario, destacando un mayor número de fracturas de los huesos faciales en pacientes adultos, a diferencia de los pacientes pediátricos, donde se observa un menor número de este tipo de fracturas pero una mayor prevalencia de trauma alveolo-dentario. Relación que se explica por la mayor plasticidad del esqueleto facial de un niño, que determina una mejor absorción de las fuerzas traumáticas y por la menor proporción en la relación de tamaño entre los huesos de la cara con los del cráneo (10).

La etiología del trauma máxilo facial es muy variada. Se pueden mencionar como las más importantes a los accidentes de tránsito, laborales y deportivos, agresiones interpersonales, caídas, entre otros. (1, 6, 7, 11- 13).

Estas variables etiológicas están relacionadas con el nivel socio-cultural de una población, donde el consumo de alcohol y drogas asociado a violencia interpersonal resultan ser la principal causa del trauma facial (14-16).

Debido a que el macizo facial constituye, contiene y se relaciona con estructuras y elementos anatómicos vitales, el manejo de sus lesiones requiere de un diagnóstico oportuno y de un manejo de urgencia adecuado. Es así, que muchas lesiones faciales son provocadas por traumatismos de alta energía, determinando que estos cuadros traumáticos no se presenten de forma aislada sino que se puedan observar, de forma concomitante, lesiones en otras estructuras como el sistema nervioso central y periférico, bulbos oculares, vías respiratorias, etc, (17, 18) requiriendo un manejo, para este tipo de pacientes de un equipo multidisciplinario, en el contexto de un paciente politraumatizado (19).

El diagnóstico clínico y tratamiento básico inicial de este tipo de lesiones es fundamental para un manejo adecuado desde el punto de vista funcional y estructural. Es así que este artículo analiza, en términos generales, el trauma facial y dentoalveolar, según sus características semiológicas e imagenológicas básicas, especificando las estructuras comprometidas para cada una de estas lesiones.

## TERCIO SUPERIOR DEL ROSTRO

La región del tercio superior del rostro se considera aquella comprendida desde la inserción del cabello o punto Triquion hasta los arcos supra-orbitarios.

### 1. Fracturas del hueso Frontal:

Corresponde a una lesión traumática en la región del hueso frontal. En el espesor de este hueso existe el seno paranasal frontal, que determinará una pared ósea externa y otra interna en directa relación con el encéfalo.

Clínicamente se observa depresión ósea a nivel frontal, equimosis, anestesia supra orbitaria, crepitación y en algunos casos rinorraquia. La radiografía simple puede ayudar en el diagnóstico de grandes lesiones, sin embargo la tomografía computada (TC) es el examen que permite una mayor exactitud diagnóstica respecto de las paredes del seno frontal eventualmente afectadas (20).

Dentro de los tipos de fracturas del hueso frontal encontramos:

#### 1.1 Fractura pared anterior o externa del seno frontal.

**1.2 Fractura pared interna seno frontal**, que por su directa relación con el endocráneo, su manejo debe ser realizado por neurocirugía.

El tratamiento de estas fracturas puede o no ser quirúrgico, dependiendo del grado de desplazamiento de los fragmentos y del compromiso de estructuras adyacentes de esta región (21).

## TERCIO MEDIO DEL ROSTRO

La región del tercio medio del rostro se considera aquella comprendida desde los arcos supra-orbitarios a las caras oclusales de las piezas dentarias del maxilar. Dentro de esta región podemos encontrar diversas lesiones traumáticas:

### 1. Fracturas nasales:

Este tipo de fracturas corresponde a una de las más comunes dentro de este territorio. A pesar de esto, no siempre es fácil su diagnóstico pues el edema, en ocasiones muy marcado, complica el examen clínico y la apreciación clara del trauma.

Signos clínicos habituales de encontrar son: epistaxis, asimetría nasal (latero desviación o depresión), edema en la región fronto-nasal, dolor local, presencia de crepitación que está asociada a la fractura conminuta de los huesos nasales y a enfisema en los tejidos blandos.

Para la confirmación diagnóstica lo óptimo es la TC para observar estructuras vecinas y un eventual compromiso del hueso etmoides (Figura 1). También la radiografía lateral de huesos propios nasales complementada con una radiografía Waters o de senos paranasales es útil en el diagnóstico.

El tratamiento de urgencia consistirá en controlar una eventual epistaxis mediante taponamiento nasal anterior y/o posterior. El manejo y tratamiento definitivo es de resolución de profesionales especialistas en otorrinolaringología (22).

## 2. Fracturas orbitarias:

Se describen como fracturas de órbita a aquellas que afectan a las paredes óseas de la cavidad orbitaria. Esta estructura anatómica está compuesta por una pared superior o techo orbitario, una pared inferior o piso orbitario y las paredes mediales y laterales.

Su etiología generalmente es por un trauma directo en la región ocular, lo que provoca la impactación del bulbo ocular hacia la fosa orbitaria, fracturando sus paredes.

El diagnóstico clínico en ocasiones es complicado, pues no siempre se observan signos clínicos evidentes. Estos signos van a depender de las paredes que fueron afectadas y pueden corresponder a: equimosis periorbitaria, enoftalmo, alteración en la motilidad ocular, diplopia y alteración sensitiva de la región geniana ipsilateral, por daño del nervio infraorbitario, alteración que el paciente lo percibe como hiposíntesis en esa región.

El diagnóstico clínico se debe complementar con una TC, la que puede confirmar la o las paredes orbitarias fracturadas y el compromiso de las estructuras periorbitarias.

El manejo inicial de este tipo de lesiones requiere necesariamente de la evaluación de un oftalmólogo, para considerar posibles daños en el bulbo ocular.

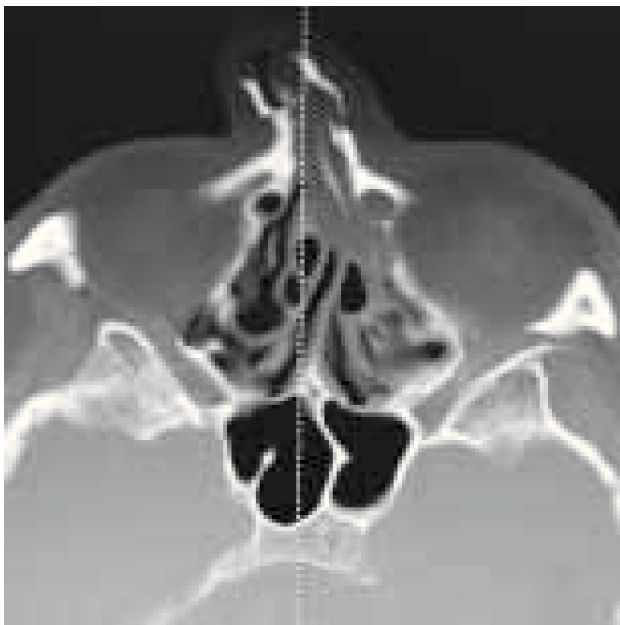

Figura 1. Corte axial TC, fractura y desplazamiento marcado de los huesos propios nasales.

El tratamiento quirúrgico de estas fracturas lo definirá la presencia de signos clínicos como enoftalmo, diplopia u oftalmoplejia por atrapamiento muscular extrínseco ocular. También determinará una resolución quirúrgica de la fractura, si la magnitud del defecto óseo en las paredes orbitarias provoca un desplazamiento o herniación de estructuras periorbitarias a cavidades anatómicas vecinas, como el seno maxilar. Este tratamiento consistirá en recuperar los tejidos periorbitarios desplazados, liberar la musculatura y reconstruir las paredes orbitarias comprometidas con elementos de osteosíntesis (23).

## 3. Fracturas del complejo Naso-Órbita-Etmoidal:

Habitualmente están asociadas a traumas de mayor magnitud, aunque siempre debe ser descartada al existir antecedentes de trauma en la región nasal.

Dentro de las características clínicas encontramos aplanamiento del puente nasal con disminución en la proyección de la pirámide nasal, equimosis orbitaria bilateral habitualmente localizada en el polo medial, telecanto traumático por desinserción del canto medial palpebral.

El examen imagenológico de elección es la TC con cortes axiales y coronales o reconstrucción 3D de la región nasal para confirmar el diagnóstico (Figura 2).

Si la proyección de la pirámide nasal está alterada o hay presencia de telecanto esta debe ser tratada quirúrgicamente. Su objetivo será restablecer la proyección nasal, reinsertar el canto medial si es necesario y reconstruir la pared medial de la órbita si el defecto que existe lo indica con elementos de osteosíntesis (24) (Figura 3).

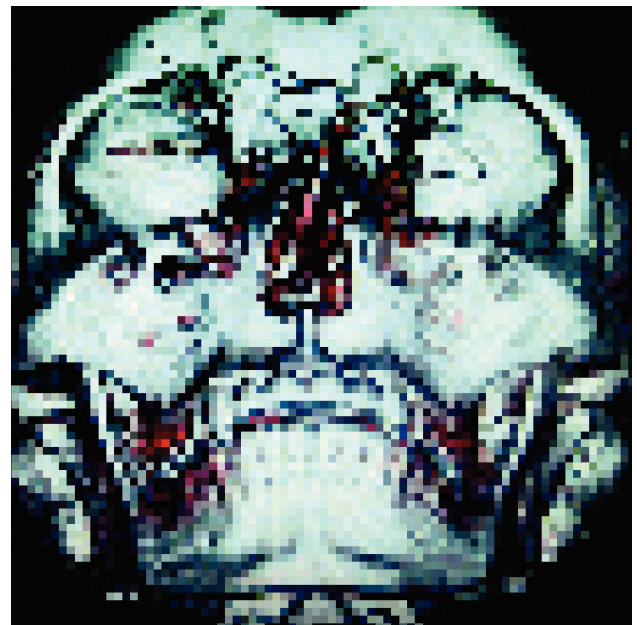

Figura 2. Reconstrucción 3D de TC, fractura naso-órbita-etmoidal conminuta.

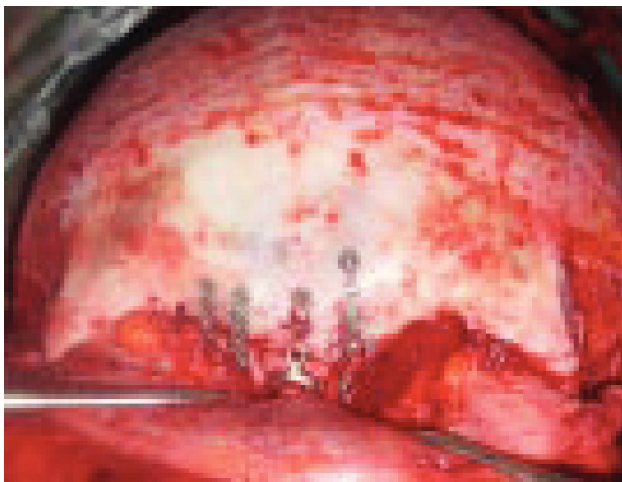


Figura 3.  
Reconstrucción fronto-naso-orbitaria mediante elementos osteosíntesis.

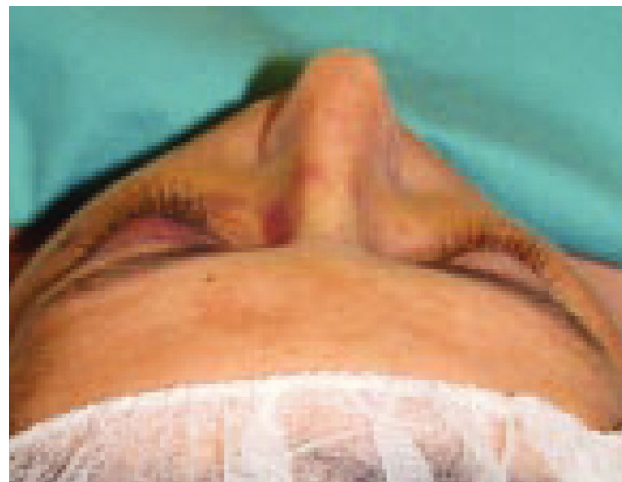


Figura 4. Disminución franca de la proyección del cigoma derecho, por fractura cigomática ipsilateral.

#### 4. Fractura del hueso cigomático:

Es una fractura común en el macizo facial, pues el hueso cigomático tiene una gran representación en la constitución y proyección del tercio medio del rostro.

Las manifestaciones clínicas son múltiples, generalmente se observa edema en la región geniana y cigomática del lado afectado acompañado de equimosis periorbitaria, hipostesia geniana, disminución de la proyección del pómulos y aplanamiento del mismo (Figura 4). Otro signo clínico común es el trismus, pues en el hueso cigomático se inserta el músculo masetero y ante una fractura de este hueso se produce una contractura de este músculo que provoca la disminución de la apertura bucal. Otra causa en la disminución de la apertura bucal puede estar asociada al colapso del arco cigomático o al desplazamiento severo del cuerpo del hueso cigomático lo que provocaría un atrapamiento mecánico de la rama mandibular, que se encuentra en estrecha relación a estas estructuras en esta región anatómica.

En el examen clínico se pueden encontrar a la palpación presencia de escalones óseos a nivel de la sutura fronto-cigomática, reborde infraorbitario, proceso cigomático-alveolar y región del arco cigomático. Como el hueso cigomático también forma parte del piso orbitario, es posible observar enoftalmos y/o diplopia por los factores antes mencionados. Si la fractura del hueso cigomático compromete todas las suturas óseas de inserción con el resto del esqueleto óseo de la cara, se denomina Disyunción Malar (Figura 5).

El estudio imagenológico de elección es la TC, aunque la radiografía semi-axial de cara o técnica de Waters permite observar bien el marco orbitario, las suturas fronto-cigomática, reborde infraorbitario y proceso cigomático-alveolar, examen que puede ser complementado con una radiografía de Hirtz que permite visualizar bien los arcos cigomáticos.

El tratamiento para este tipo de fracturas es la reducción quirúrgica y fijación con elementos de osteosíntesis, tratamiento que tiene por objetivo reestablecer los arcos y pilares de la cara afectados, recuperar la proyección cigomática, liberar los posibles atrapamientos mecánicos tanto óseos como de tejidos blandos (25) (Figura 6).

#### 5. Fracturas extendidas

Las fracturas extendidas del tercio medio del rostro, generalmente son fracturas asociadas a un traumatismo de mayor energía. Corresponden a las fracturas de varios componentes óseos del esqueleto facial, cuyos rasgos de fractura siguen unos patrones que determinan su clasificación.

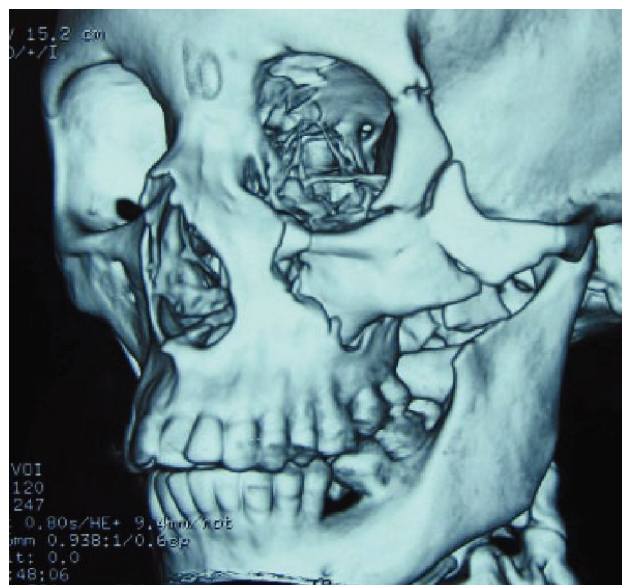


Figura 5. TC de una disyunción malar izquierda, compromiso de suturas fronto-malar, cigomático-alveolar, reborde infra-orbitario y arco cigomático.

### 5.1 Fractura Le Fort I:

Esta fractura compromete el maxilar superior, provocando una disyunción de éste. El rasgo de fractura recorre en una dirección ántero posterior: la espina nasal anterior y tabique nasal, cara externa del maxilar superior sobre los ápices dentarios, pared anterior y posterior del seno maxilar, proceso cigomático-alveolar y procesos pterigoides.

Clínicamente se observa dolor y edema a nivel del labio superior. Equimosis en el fondo del vestíbulo bucal superior y en la región palatina posterior, enfisema en los tejidos blandos de las regiones geniana y cigomática, por el compromiso de las paredes del seno maxilar. Un signo característico de esta fractura es el movimiento en bloque del maxilar superior, que se manifiesta mediante una maniobra que consiste en manipular el maxilar tomándolo desde las piezas dentarias, para observar la movilidad de éste.

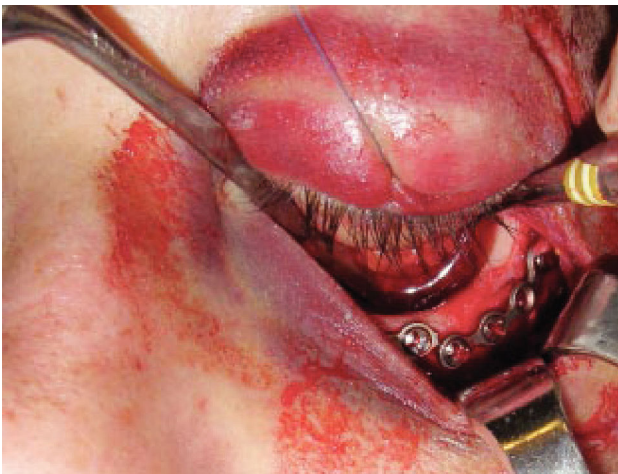


Figura 6. Reconstrucción quirúrgica cuerpo de cigoma y reborde infra-orbitario mediante elementos de osteosíntesis.

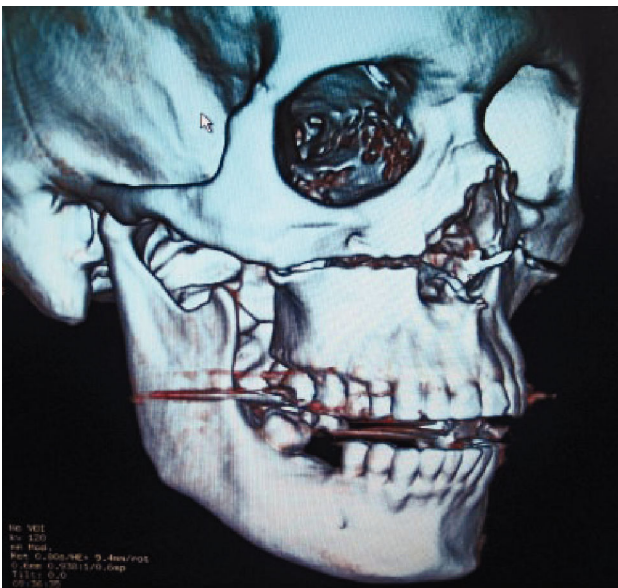


Figura 7. Reconstrucción 3D de TC, fractura Le Fort I.

Como esta fractura tiende a desplazar el maxilar superior, los pacientes refieren alteración en su oclusión dentaria con una posible mordida abierta anterior.

El examen imagenológico de elección es la TC (Figura 7), aunque existen algunas radiografías que pueden ayudar también en el diagnóstico de estas fracturas como la radiografía panorámica u ortopantomografía, la telerradiografía postero anterior y frontal de cráneo.

El tratamiento para estas fracturas en general es quirúrgico y tiene por objetivo reposicionar y fijar el maxilar (Figura 8), además de devolver la oclusión dentaria al paciente. Como manejo inicial en espera de la resolución quirúrgica de la fractura se pueden instalar arcos metálicos en el maxilar y la mandíbula para realizar un bloqueo intermaxilar con elásticos, los que ayudan a recuperar la oclusión.

### 5.2 Fracturas Le Fort II y III:

Este tipo de fracturas están siempre asociadas a traumas de alta energía por lo que la evaluación multidisciplinaria del paciente es fundamental.

El recorrido del rasgo de la fractura Le Fort II describe un diseño piramidal en el esqueleto óseo de la cara que compromete: sutura fronto-nasal, pared medial de la orbita, reborde infraorbitario, proceso cigomático-alveolar y proceso pterigoides (Figura 9).

El recorrido del rasgo de la fractura Le Fort III compromete: sutura fronto-nasal y fronto-malar, pared lateral orbitaria, hendidura esfenoidal y proceso pterigoides. Si además se asocia una fractura de los arcos cigomáticos se denominará Disyunción Facial.

En este tipo de fracturas se ve comprometida la fosa craneal anterior a

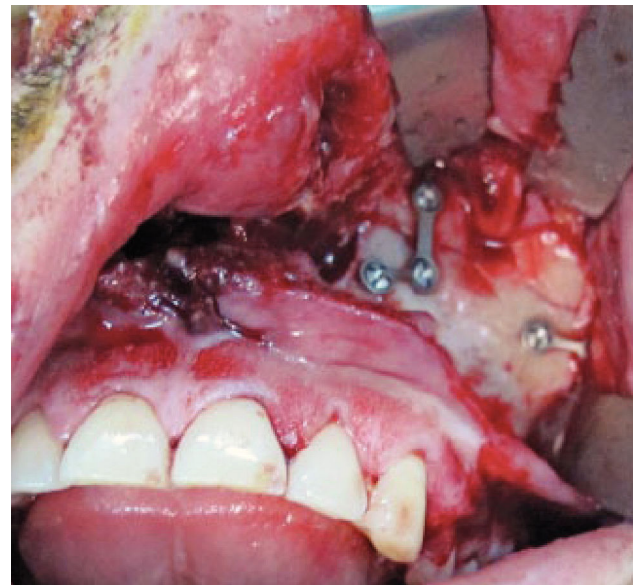


Figura 8. Reducción y fijación quirúrgica de maxilar con fractura Le Fort I.

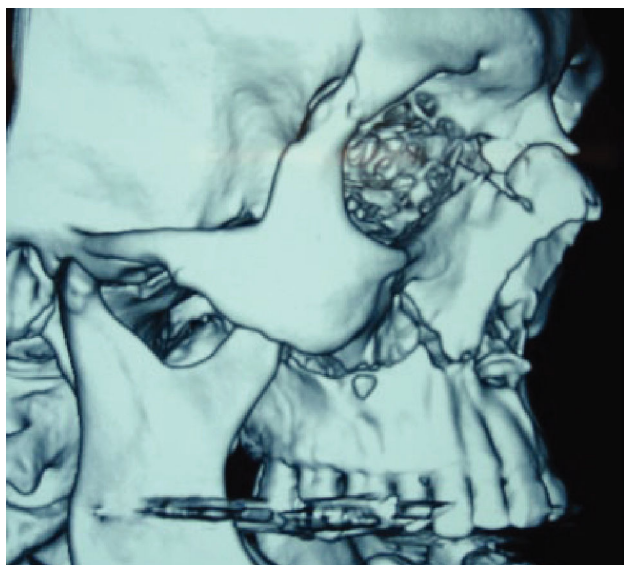

Figura 9. Reconstrucción 3D de TC, fractura Le Fort II.

través del compromiso del hueso frontal y el etmoides por lo que son consideradas como un TEC abierto, pudiéndose presentar rinorraquia. Clínicamente se observa gran edema en la región facial, aplanamiento de la cara por disminución en la proyección del tercio medio del rostro, equimosis periorbitaria bilateral, telecanto traumático, movilidad en bloque del tercio medio del rostro y alteración en la oclusión dentaria con posible mordida abierta anterior o pseudoprognie mandibular.

La TC es el estudio imagenológico de elección por el número de estructuras involucradas.

El tratamiento es quirúrgico, sin embargo, por el compromiso de otras estructuras en el contexto de un paciente politraumatizado, a veces el tratamiento es diferido hasta una estabilización general del paciente.

### 5.3 Fractura panfacial:

Corresponden a fracturas faciales que comprometen varias estructuras óseas de la cara, produciéndose una combinación de las fracturas extendidas del rostro, cuyo grado de fragmentación hace difícil restablecer la arquitectura facial previa. Se asocian a traumas de alta energía cinética, principalmente por accidentes automovilísticos y de manera secundaria por agresiones.

Las características clínicas corresponderán a la asociación y sumatoria de los signos de las fracturas extendidas de la cara. La TC es el examen imagenológico de elección y el tratamiento es quirúrgico, posterior a la estabilización sistémica del paciente (26) (Figuras 10, 11).

### TERCIO INFERIOR DEL ROSTRO

El tercio inferior del rostro corresponde al hueso mandibular con sus respectivas piezas dentarias. Las fracturas del tercio inferior del rostro son las segundas más frecuentes que afectan al esqueleto facial.

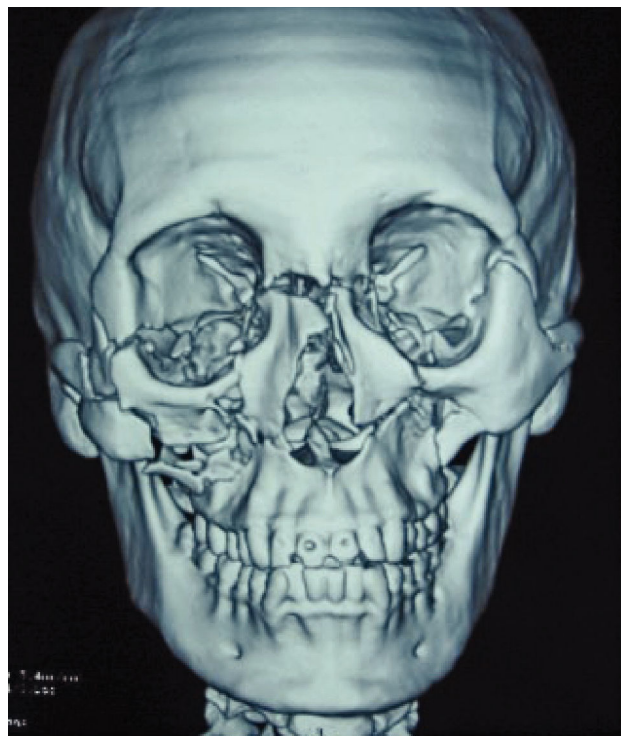


Figura 10. TC fractura panfacial. Rasgos de fractura combinados de fracturas Le Fort I, II, III y conminución del cuerpo de cigoma derecho.

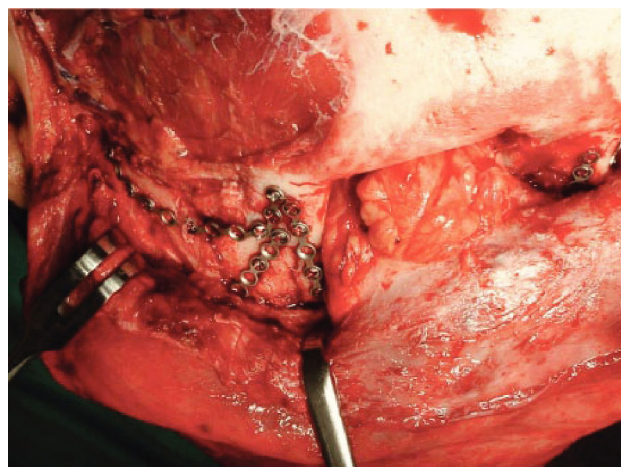


Figura 11. Reconstrucción quirúrgica fractura panfacial a través de acceso coronal.

A modo general, las características clínicas que podemos encontrar en estas fracturas es: alteración de la oclusión dentaria, pérdida del contorno del arco dentario, laceración de los tejidos gingivales, alteración de la sensibilidad por compromiso del nervio alveolar inferior, presencia de hematomas en el fondo del vestíbulo oral y/o piso de boca y alteración en la dinámica mandibular (27) (Figura 12).

Según la región anatómica afectada, las fracturas mandibulares se pueden clasificar en (28):

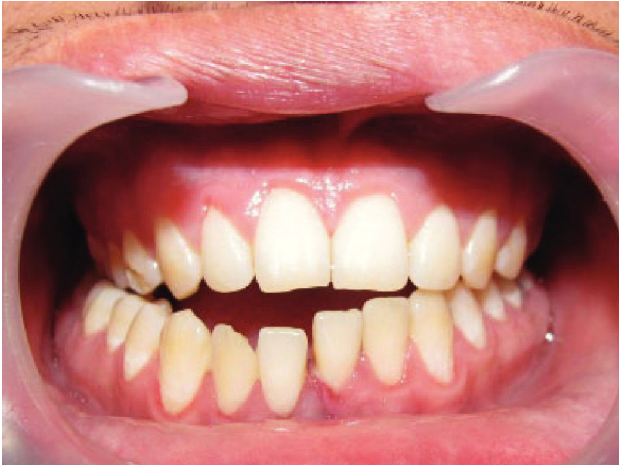

Figura 12. Fractura mandibular. Se observa desplazamiento dentario entre incisivos centrales y pérdida de la continuidad del arco dentario.

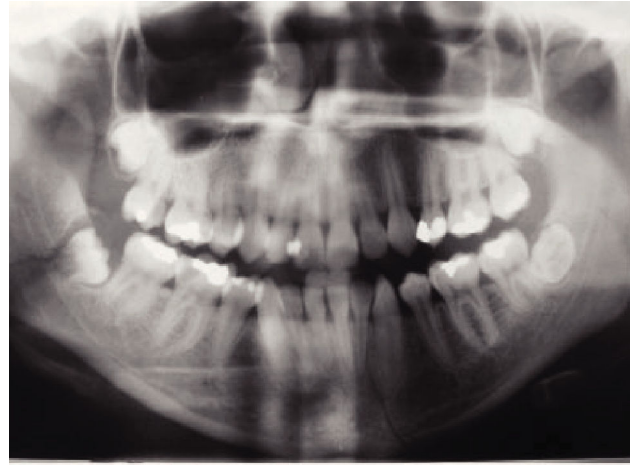

Figura 13. Radiografía panorámica. Fractura ángulo mandibular derecho y parasinfisiaria izquierda.

**1. Fractura de la sínfisis mandibular:** el rasgo de fractura se produce en la región de los incisivos centrales, recorre el proceso alveolar hasta del borde inferior mandibular con una dirección relativamente vertical.

**2. Fractura parasinfisiaria:** fractura que ocurre entre el foramen mentoniano y el incisivo lateral mandibular, extendiéndose desde el proceso alveolar hasta el borde inferior mandibular.

**3. Fractura del cuerpo mandibular:** fractura en la región comprendida entre el foramen mentoniano a distal del segundo molar.

**4. Fractura del ángulo mandibular:** fractura en la región distal al segundo molar mandibular hasta la proyección distal del plano oclusal hacia la rama mandibular.

**5. Fractura de rama mandibular:** fractura que se extiende horizontalmente a través del borde anterior y posterior de la rama o que recorre verticalmente desde la escotadura sigmoidea hasta el borde inferior de la mandíbula.

**6. Fractura del cóndilo mandibular:** fractura sobre la escotadura sigmoidea hacia el borde posterior de la rama mandibular. Estas fracturas que comprometen el proceso condilar mandibular pueden ser clasificarse además, en intra y extracapsular, dependiendo de la relación de la fractura con la cápsula articular.

**7. Fractura del proceso coronoides:** fractura que generalmente se encuentra asociada a otras fracturas mandibulares. No produce alteraciones funcionales, por lo cual su hallazgo es generalmente imagenológico.

El examen imagenológico para complementar el estudio de todas estas fracturas es la ortopantomografía o radiografía panorámica, que entrega una adecuada información debido a que da una visión total de la mandíbula (Figura 13), aunque la TC tiene un nivel de apoyo diagnóstico superior. El manejo inicial de estas fracturas es la estabilización de los segmentos

mediante la instalación de arcos dentarios de Erich y bloqueo intermaxilar (Figura 14).

El tratamiento definitivo de estas fracturas puede clasificarse en dos tipos: reducción cerrada o tratamiento ortopédico y reducción abierta o tratamiento quirúrgico (Figura 15). La elección del tipo de tratamiento

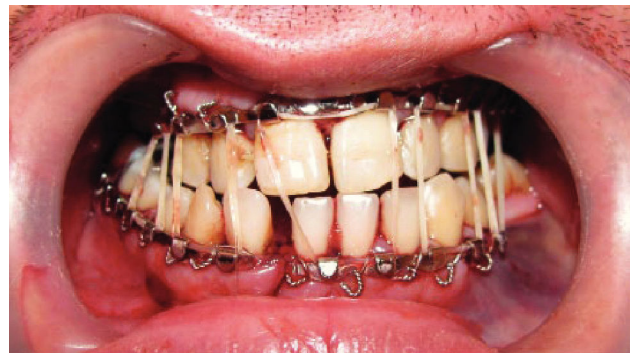

Figura 14. Bloqueo intermaxilar mediante arcos de Erich y elásticos en fractura mandibular.

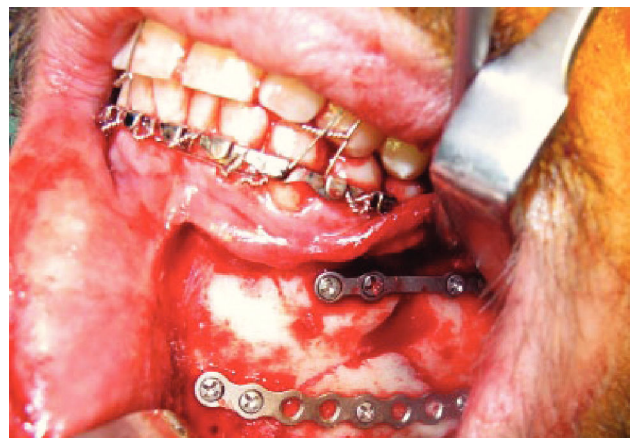

Figura 15. Reducción quirúrgica de fractura de cuerpo mandibular izquierdo.

dependerá de los rasgos de fractura, su grado de desplazamiento, grado de alteración funcional mandibular, necesidad de reincorporación a las actividades normales del paciente, condición etaria, neurológica y sistémica del paciente (29, 30).

Especial consideración debe tenerse con la fractura mandibular parasinfisiaria bilateral ya que requiere un tratamiento de reducción y estabilización de urgencia. Debido a que el rasgo de fractura provoca la disyunción del sector anterior mandibular, provocando un marcado desplazamiento posterior de este segmento por la acción de la musculatura insertada a nivel de los procesos geni, comprometiendo la vía aérea del paciente.

### TRAUMATISMO DENTO ALVEOLAR

Se define como traumatismo dentoalveolar a las lesiones traumáticas de las piezas dentarias, hueso alveolar y mucosa gingival. El trauma dentoalveolar es una urgencia odontológica y desde el año 2007 es una patología AUGÉ, por lo que su atención se encuentra garantizada y su manejo se encuentra debidamente protocolizado.

El examen complementario de rigor es la radiografía retroalveolar periapical.

Los diagnósticos de trauma dentoalveolar que afectan sólo al tejido dentario son:

**1. Fractura coronaria:** fractura que afecta a la estructura coronaria del diente. Se clasifican en fracturas no complicadas, cuando la fractura no compromete la pulpa dentaria, o fracturas complicadas cuando la fractura deja expuesto el tejido pulpar.

**2. Fractura corono-radicular:** fractura que involucra la corona y raíz dentaria. Al igual que la fractura coronaria, puede o no comprometer a la pulpa dental.

**3. Fractura radicular:** fractura que afecta a la raíz del diente, puede presentarse a diferentes niveles de ésta, determinando fracturas del tercio superior, tercio medio y tercio inferior radicular. Esta fractura requiere ferulización que va de 4 semanas a 4 meses dependiendo a que nivel fue la fractura.

El objetivo del tratamiento de estas fracturas es mantener la vitalidad de la pulpa, mediante un recubrimiento directo o indirecto con cementos de protección pulpar. En casos donde la exposición pulpar es demasiado extensa o prolongada en el tiempo, se deberá complementar con tratamientos endodónticos.

Además del daño a los tejidos dentarios propiamente tales, el trauma puede provocar daño en los tejidos de sostén de los dientes, produciendo aumento en la movilidad dentaria o eventualmente desplazamiento de los dientes. En este caso los diagnósticos serán:

**1. Concusión:** se produce por un trauma de baja magnitud, por lo que el diente no presenta ningún desplazamiento desde el alveolo. Clínicamente

el diente estará sensible a la palpación, por lo que se indica dieta blanda por 10-15 días.

**2. Subluxación:** se presenta en traumas de mayor magnitud que la concusión, generándose daño en las fibras periodontales lo que produce sensibilidad, movilidad, presencia de sangre en el cráter dentario, pero sin desplazamiento de la pieza dentaria desde el alveolo. El tratamiento será dieta blanda, aunque en algunos casos se podría realizar inmovilización de la pieza con una férula flexible por dos semanas.

**3. Luxación:** comprende un mayor daño en las fibras periodontales, por lo cual el desplazamiento y la movilidad dentaria es evidente. Se clasifican de acuerdo a la dirección del desplazamiento dentario en luxaciones laterales, intrusivas y extrusivas. Para su tratamiento se requiere la reducción e inmovilización con férula dentaria, entre dos a cuatro semanas dependiendo del diagnóstico y compromiso de estructuras.

**4. Avulsión:** en este caso el diente pierde totalmente la relación con el complejo alveolar, por la ruptura total de las fibras periodontales, reflejándose en la salida completa de la pieza dentaria de su alveolo. El manejo inicial consiste en reposicionar el diente avulsionado en su alveolo de manera inmediata, o bien mantenerlo en algún medio de conservación en espera de su reposición, algunos medios de conservación son la leche, suero fisiológico o la misma boca del paciente, siempre y cuando no exista riesgo de aspiración. El diente debe ser reposicionado antes de 60 minutos en su alvéolo y como tratamiento definitivo se requiere la inmovilización con férula durante 2 semanas y el tratamiento endodóntico de éste.

Todas estas medidas mencionadas tienen validez para las piezas dentarias permanentes, ya que las piezas dentarias temporales avulsionadas no tienen indicación de reposición alveolar, por la posibilidad de que esta manobra produzca daño al germen del diente definitivo que está en formación.

**5. Fractura de hueso alveolar:** esta fractura generalmente está acompañada por desplazamiento de las piezas dentarias. El tratamiento consiste en estabilizar e inmovilizar el fragmento fracturado por medio de una férula dentaria.

Todos estos tratamientos deben ir complementados con dieta blanda, aseo bucal prolijo y un estricto seguimiento odontológico periódico para identificar de forma oportuna posibles complicaciones posteriores. Para los dos últimos diagnósticos, además del tratamiento mencionado se debe complementar con tratamiento antibiótico y evaluar la necesidad de vacuna antitetánica (31-33).

### RESUMEN DEL MANEJO DE URGENCIA DEL TRAUMA MÁXILO FACIAL

A modo de resumen y como guía básica del manejo inicial de los traumatismos máxilo faciales, podríamos destacar:

#### A- EVALUACIÓN INICIAL DE URGENCIA:

**1. Permeabilidad vía aérea y respiración:** el cirujano residente de

urgencia o el maxilo facial deben evaluar la posible presencia de cuerpos extraños en la vía aérea, identificar y reducir desplazamientos o avulsiones dentarias, prótesis dentarias desalojadas, que puedan colapsar la vía aérea superior.

Evaluar heridas o desgarros de la mucosa oral, que por sangrado profuso o desplazamientos de tejidos, puedan provocar el colapso de la vía aérea.

Descartar una fractura bilateral del cuerpo del hueso mandibular, mediante TC, lesión que requiere de una intervención quirúrgica de reducción y estabilización de urgencia. Por el eventual compromiso de la vía aérea a causa del desplazamiento de fragmentos óseos, por la tracción muscular producida por los músculos de la lengua insertados en los procesos geni.

**2. Examen cardiovascular y periférico:** evaluar y controlar el sangrado oro-facial, observar heridas faciales extra e intraorales, que pueden provocar un sangrado profuso comprometiendo la volemia del paciente. Por ejemplo: heridas faciales profundas que comprometan vasos sanguíneos de importante calibre (arteria facial, temporal superficial, etc.), heridas profundas del piso de la boca, paladar blando, heridas profundas o transfixiantes de la lengua, epistaxis anterior y/o posterior, heridas por armas de fuego, etc.

## **B-VALORACIÓN DE ESTRUCTURAS Y FUNCIONES VITALES COMPROMETIDAS:**

**1. Evaluación del estado de conciencia y compromiso neurológico,** en pacientes con pérdida de conciencia, TEC cerrado-abierto o antecedentes de trauma de alta energía, requieren de la evaluación y manejo de urgencia de las especialidades de neurología y neurocirugía. La presencia de lesiones neurológicas pueden observarse en fracturas faciales extendidas o panfaciales.

**2. Evaluación cervical** por un traumatólogo, ante sospecha de trauma cérvico-facial de alta energía, principalmente accidentes de tránsito.

**C- SOLICITAR UN EXAMEN** imagenológico cérvico-cráneo-facial, de elección una TC de partes blandas y duras.

**D- EN LESIONES TRAUMÁTICAS QUE COMPROMETAN LA CAVIDAD ORBITARIA,** además de la evaluación ósea de ésta por parte del cirujano maxilo facial, se requiere la evaluación de un oftalmólogo, para determinar eventuales compromisos del bulbo orbitario tanto en su motricidad como su funcionalidad, además de la evaluación de las estructuras musculares y neurológicas anexas a éste.

**E- LESIONES TRAUMÁTICAS QUE COMPROMETAN EL COMPLEJO NASO-SEPTAL** requieren de una evaluación funcional y estructural inicial por un otorrinolaringólogo junto a la colaboración del cirujano maxilo facial.

**F- EL MANEJO DE LAS LESIONES TRAUMÁTICAS DEL TERRITORIO MÁXILO FACIAL,** sin compromiso de estructuras vitales anexas o lesiones de gravedad que requieran un manejo prioritario, corresponderá:

**1. En las estructuras óseas faciales comprometidas,** se procederá a la estabilización primaria de los segmentos fracturados mediante arcos dento-alveolares o la cirugía inmediata de reducción y fijación mediante osteosíntesis.

**2. En las piezas dentarias fracturadas, luxadas y/o avulsionadas,** se procederá a la reconstrucción coronaria temporal, reducción, reimplantación y ferulización, dependiendo del caso y si corresponden a piezas temporales o definitivas.

**3. El compromiso de los tejidos blandos** es de manejo multidisciplinario entre cirujanos maxilo faciales, cirujanos plásticos y cirujanos plásticos infantiles, según corresponda.

**G. EN LESIONES TRAUMÁTICAS DE MAYOR GRAVEDAD** donde el compromiso de las estructuras del territorio maxilo facial se acompañen de lesiones de mayor gravedad, se priorizará la estabilización de éstas últimas y el tratamiento quirúrgico de reducción y fijación de los segmentos óseos fracturados y reconstrucciones alveolo-dentarias definitivas, se realizarán de forma diferida.

## **CONCLUSIONES**

El trauma en el territorio maxilo facial corresponde a una compleja patología, donde su prevalencia ha ido en aumento debido al cambio e incremento de sus factores etiológicos.

Por esta complejidad, el manejo de estos cuadros es multidisciplinario, donde cada especialidad tiene un rol fundamental para un correcto tratamiento. Al ser lesiones multifactoriales y generalmente asociadas a traumatismos de alta energía, la evaluación inicial de urgencia es fundamental, para diagnosticar y manejar eventuales compromisos y complicaciones de estructuras vitales vecinas al territorio maxilo facial.

Es así, que una evaluación oportuna de urgencia de especialidades como neurología, neurocirugía, traumatología y oftalmología complementarias a la evaluación de un cirujano maxilo facial, determinan un mejor pronóstico en la resolución de estos casos.

## **REFERENCIAS BIBLIOGRÁFICAS**

1. Ferreira B, Augusto L. Epidemiological analysis of maxillofacial fractures in Brazil: A 5-year prospective study. *Oral Surg Oral Med Oral Pathol Oral Radiol Endod* 2006;102: 28-34.
2. Haug R, Prather J, Indresano T. An epidemiologic survey of facial fractures and concomitant injuries. *J Oral Maxillofac Surg* 1990; 48:926-32.
3. Down K, Boot D, Gorman D. Maxillofacial and associated injuries in severely traumatized patients: implications of a regional survey. *Int J Oral Maxillofac Surg* 1995; 24: 409-412.
4. Simsek S, Simsek B, Abubaker A, Laskin D. A comparative study of mandibular fractures in the United States and Turkey. *Int. J. Oral Maxillofac. Surg.* 2007; 36: 395-397.

5. Motamedi M. An assessment of maxillofacial fractures: a 5 year study of 237 patients. *J Oral Maxillofac Surg* 2003; 61: 61-64.
6. Telfer M, Jones G, Shepherd J. Trends in the aetiology of maxillofacial fractures in the United Kingdom (1977-1987). *Br J Oral Maxillofac Surg* 1991; 29: 250-253.
7. Kieser J, Stephenson S, Liston P, Tong D, Langley D. Serious facial fractures in New Zealand from 1979 to 1998. *Int. J. Oral Maxillofac. Surg.* 2002; 31: 206-209.
8. Fridrich K, Velasco P, Olson R. Changing trenes with mandibular fractures. *J Oral Maxillofac Surg* 1992; 50: 586-589.
9. Hachl O, Tuli T, Schwabegger A, Gassner R. Maxillofacial trauma due to work-related accidents. *Int J Oral Maxillofac Surg* 2002; 31: 90-93.
10. Chan J, Putnam M, Feustel P, Koltai P. The age dependent relationship between facial fractures and Skull fractures. *Int J Ped Orl* 2004; 68: 877-881.
11. Laski R, Ziccardi V, Hillary L. Facial Trauma: A Recurrent Disease? The Potential Role of Disease Prevention. *J Oral Maxillofac Surg* 2004; 62: 685-688.
12. Eggensperger N, Zimmermann J, Iizuka T. Occupational Maxillofacial Fractures: A 3-Year Survey in Central Switzerland. *J Oral Maxillofac Surg* 2006; 64: 270-276.
13. Dongas P, Hall G. Mandibular fracture patterns in Tasmania, Australia. *Aust Dent J* 2002; 47: 131-137.
14. Thorn J, Mogeltoft M, Hansen P. Incidence and aetiological pattern of jaw fractures in Greenland. *Int J Oral Maxillofac Surg* 1986;15: 372-379.
15. Hung Y, Montazem A, Costello M. The Correlation Between Mandible Fractures and Loss of Consciousness. *J Oral Maxillofac Surg* 2004; 62: 938-942.
16. Warburton A, Shepherd J. Alcohol-related violence and the role of oral and maxillofacial surgeons in multi-agency prevention. *Int J Oral Maxillofac Surg.* 2002; 31: 657-663.
17. Brasileiro B, Passeri L. Epidemiological analysis of maxillofacial fractures in Brazil: a 5-year prospective study. *Oral Surg Oral Med Oral Pathol Oral Radiol Endod.* 2006; 102: 28-34.
18. Bakardjiev A, Pechalova P. Maxillofacial fractures in Southern Bulgaria a retrospective study of 1706 cases. *J Craniomaxillofac Surg.* 2007; 35:147-150.
19. Gassner R, Tuli T, Hachl O, Rudisch A, Ulmer H. Cranio-maxillofacial trauma: a 10 year review of 9543 cases with 21067 injuries. *J Craniomaxillofac Surg.* 2003; 31: 51-61.
20. Del Castillo J, Fracturas frontales, Manual de traumatología facial, Madrid, Editorial Ripano, 2007, p: 122-129.
21. Manolidis S, Hollier L "Management of frontal sinus fracture" *Plast. Reconstr. Surg.* 2007; 120 (Suppl. 2): 32S-48S.
22. Higera S et al "Nasal trauma and the deviated nose" *Plast. Reconstr. Surg.* 2007; 120 (Suppl.2): 64S-75S.
23. Cole P et al "Comprehensive management of orbital fractures" *Plast. Reconstr. Surg.* 2007; 120 (Suppl.2): 57S-63S.
24. Sargent L "Naosoethmoid orbital fractures: diagnosis and treatment" *Plast. Reconstr. Surg.* 2007; 120 (Suppl. 2): 16S-31S.
25. Kelley P, Hopper R, Gruss J "Evaluaiion and treatment of zygomatic fractures" *Plast. Reconstr. Surg.* 2007; 120 (Suppl. 2): 5S-15S.
26. Del Castillo J, Fracturas Panfaciales, Manual de traumatología facial, Madrid, Editorial Ripano, 2007, p: 130-137.
27. Peterson, L. Maxillofacial Trauma, Principes of oral and maxilofacial surgery, Second edition, BC Decker INC Editorial, Hamilton, Canada, 2004, p: 327-356.
28. Kelly DE, Harrigan WF. A survey of facial fractures: Bellevue Hospital 1948-1974. *J Oral Surg* 1975; 33(1): 146-9.
29. Haug R, Todd M "Closed reduction, open reduction, and endoscopic assistance: current thoughts on the management of mandibular condyle fractures" *Plast. Reconstr. Surg* 2007; 120 (Suppl. 2): 90S-102S.
30. Ellis E, Miles B "Fractures of the mandible: A technical perspective" *Plast. Surg. Reconstr.* 2007, 120 (Suppl 2.) 76S-89S.
31. Flores M, Andersson L, Andreasen J, et al "Guidelines for the management of traumatic dental injuries. I Fractures and luxations of permanent teeth" *Dental Traumatology* 2007; 23: 66-71.
32. Flores M, Andersson L, Andreasen J, et al "Guidelines for the management of traumatic dental injuries. II Avulsion of permanent teeth" *Dental Traumatology* 2007; 23: 130-136.
33. Flores M Andersson L, Andreasen J, et al "Guidelines for the management of traumatic dental injuries. III Primary teeth" *Dental Traumatology* 2007; 23: 196-202.

Los autores declaran no tener conflictos de interés, en relación a este artículo.