



Revista Iberoamericana de Micología

www.elsevier.es/reviberoammicol



Nota

Infección múltiple fúngica en un paciente diabético

Emilio Mayayo^{a,b,*}, Clóvis Klock^c, Luciano Z. Goldani^d, Ane C. Zanella Monteiro^c y Javier Capilla^b

^a Hospital Universitario Juan XXIII, Tarragona, España

^b Facultad de Medicina, Universitat Rovira i Virgili, Reus, España

^c Hospital Sta. Tereshita, Erechim, RS, Brasil

^d Hospital de Clínicas de Porto Alegre, RS, Brasil

INFORMACIÓN DEL ARTÍCULO

Historia del artículo:

Recibido el 10 de marzo de 2010

Aceptado el 12 de abril de 2010

On-line el 15 de junio de 2010

Palabras clave:

Zigomicosis

Infección mixta

Pronóstico

Histopatología

RESUMEN

Antecedentes: Las infecciones mixtas de origen fúngico, aunque poco valoradas, puede que sean más habituales de lo referido en la literatura médica. Dichas infecciones tienen, en general, un peor pronóstico para el paciente.

Objetivos: Presentar un caso clínico inusual en un paciente de 61 años, diabético descompensado, que en 2001 debutó con zigomicosis rinoorbitosinusal. Se trató con amplia resección quirúrgica y anfotericina B liposomal, mejorando su cuadro clínico. Años después presentó un cuadro de similares características, realizándose otra vez el diagnóstico de zigomicosis rinoorbitocerebral.

Métodos: En ambas ocasiones se realizó un estudio histopatológico de las lesiones de senos, y se colorearon con tinción de hematoxilina y eosina, Giemsa, ácido periódico de Schiff y plata metenamina modificada de Grocott, además de cultivos específicos para hongos.

Resultados: En la última recidiva los estudios histopatológicos mostraron una infección mixta de bacterias, actinomicetos y hongos con cuatro morfologías diferentes. A pesar del rápido diagnóstico, el paciente falleció por diseminación fúngica al sistema nervioso central.

Conclusiones: La infección múltiple por hongos es muy infrecuente, pero dado el gran aumento del número de pacientes con alteraciones inmunitarias puede acontecer con mayor frecuencia. Alertamos de esta posibilidad y, si se detecta, debe ser valorada como una micosis más agresiva y de peor pronóstico.

© 2010 Revista Iberoamericana de Micología. Publicado por Elsevier España, S.L. Todos los derechos reservados.

Mixed fungal infection in a diabetic patient

ABSTRACT

Background: Mixed fungal infections although undervalued, are more common than mentioned in the scientific literature. These infections have a poor prognosis for the patient.

Objectives: We present an unusual case of a 61-year-old diabetic male who had a rhino-orbito-sinusal zygomycosis in 2001. After surgical debridement of the infected parts, along with antifungal therapy with liposomal amphotericin B, the patient started improving. Several years later the patient was hospitalized due to a similar problem and was diagnosed of rhino-orbito-cerebral zygomycosis.

Methods: In both episodes, a histopathological examination and cultures were performed on the sinus lesions. Tissue sections were stained with haematoxylin and eosin, Giemsa, periodic acid-Schiff (PAS) and Grocott's methenamine silver, and cultures specific for fungi were performed.

Results: The histopathology studies revealed the presence of bacteria, actinomyces and a mixed infection by at least four different fungi, all of them well differentiated by their morphology. Despite the rapid diagnosis the patient died due to spreading to the central nervous system.

Conclusions: Mixed infections by fungi are rare, but due to the high incidence of immunodeficiencies they could occur more often than reported. We would like to alert on the possibility of acquired mixed infection by fungi which have shown to be high aggressive and have a worse prognostic in patients with underlying diseases.

© 2010 Revista Iberoamericana de Micología. Published by Elsevier España, S.L. All rights reserved.

Keywords:

Zygomycosis

Mixed-infection

Prognosis

Histopathology

Para el establecimiento de una infección fúngica profunda el microorganismo debe rebasar la barrera epitelial y asentarse en el tercer sistema, también llamado matriz extracelular^{1,2}. Una vez ubicados en esta estructura activan los mecanismos de defensa y

* Autor para correspondencia.

Correo electrónico: emilio.mayayo@urv.cat (E. Mayayo).

ponen en acción la respuesta orgánica y, dependiendo de la virulencia del hongo y el estado inmunitario del huésped, producen o bien una lesión localizada o bien lesiones sistémicas. Las infecciones fúngicas suelen estar causadas por un solo agente, pero cada vez con mayor frecuencia se están observando infecciones mixtas que suelen ser más agresivas para el huésped. En la literatura médica se describen fungemias mixtas por diferentes especies de *Candida*, sobre todo por *Candida albicans* y *Candida glabrata*^{7,23,25}, y también, de manera menos frecuente, por la coexistencia de hongos levaduriformes, como *Cryptococcus* e *Histoplasma*²¹, o por mohos y levaduras, como *Candida* y *Aspergillus*, entre otros^{4,5,11,15}. Si es poco habitual hallar una doble micosis, es de suma rareza observar una infección múltiple en la misma área anatómica por diversas especies de hongos y además con una sobreinfección bacteriana.

Presentamos el caso de un varón diabético diagnosticado de zigomicosis rinosinusal al que se le practicó una resección quirúrgica y fue tratado con anfotericina B liposómica, obteniéndose una mejoría de su cuadro clínico. Seis años más tarde debutó con un cuadro clínico similar, con un estado general muy deteriorado que llevó a un desenlace fatal. Se realizó una biopsia del seno maxilar y en el estudio histopatológico se observó la coexistencia de cuatro morfologías bien diferenciadas de hongos patógenos, además de bacterias que incluían actinomicetos. La evolución fue empeorando con una clara afectación neurológica, por lo que se diagnosticó zigomicosis rinoorbitocerebral. Desafortunadamente, no se pudieron realizar ni cultivo ni un estudio de autopsia de confirmación que permitieran obtener la identidad de los patógenos implicados.

Caso clínico

Varón de 61 años residente en Erechim, RS, Brasil, con diabetes mellitus de tipo II descompensada que en el inicio de su enfermedad refería dolor ocular, sensación de ocupación de los senos y secreción nasal. En la exploración se observó una tumefacción facial y un discreto exoftalmos. Realizada una TAC, se observó la ocupación de ambos senos maxilares con extensión a zonas próximas de la lesión ocupante de espacio. En diciembre de 2001 fue sometido a una biopsia de los senos paranasales para un cultivo y un estudio histopatológico ante la sospecha de zigomicosis. El estudio del material mostró pequeños fragmentos de tejido con amplias zonas hemáticas, que en conjunto medían 2 × 1 cm. Se observó mediante microscopía óptica un epitelio de la mucosa nasal parcialmente conservado y amplias zonas de necrosis con edema, hemorragia y congestión vascular. En diversas zonas se observó una clara angioinvasión sin infiltración nerviosa, además de un exudado de leucocitos polinucleares y la presencia de hifas grandes, de pared fina, de forma acintada, irregulares y festoneadas con ramificaciones entre 60–90° y sin septos, localizadas en el material necrótico. También se remitió material en fresco para su cultivo, en el que no creció el agente causal.

Confirmado el diagnóstico anatomopatológico de zigomicosis rinoorbitariasinusal se instauró un tratamiento con anfotericina B liposómica y se programó la intervención quirúrgica. En enero de 2002 se realizó un legrado-exéresis de los senos maxilares, con ampliación a los senos frontales, los huesos etmoides y el vómer, y las fosas nasales. El estudio histopatológico mostró similares cambios histológicos con presencia de hifas de características morfológicas típicas de los mucorales. Estas hifas se observaban también en las secciones del tejido óseo adjunto a las partes blandas perinasales. Se realizaron en dos ocasiones cultivos específicos en los que tampoco creció el agente causal. Tras la intervención quirúrgica se continuó con el tratamiento antifúngico

con anfotericina B liposomal, que produjo una gran mejoría clínica. Se controló su cuadro diabético, dándose de alta con seguimiento mediante controles periódicos cada vez más espaciados, según el protocolo establecido, que incluía analíticas, cultivos y exploraciones de imagen, sin que se observara recidiva. En octubre de 2007 el paciente volvió a consultar por un cuadro similar al anterior (fig. 1A). Las exploraciones, los estudios de imagen (fig. 1B) y el estudio histopatológico mostraron una recidiva de su proceso infeccioso, hallando en las secciones histopatológicas una infección mixta de bacterias (incluyendo actinomicetos) y hongos. La observación minuciosa y detallada de las morfologías fúngicas puso de manifiesto la coexistencia de cuatro especies bien diferenciadas. Una correspondía a un hongo mucoral por la presencia de hifas de tamaño grande, algo tortuosas, de pared fina y sin tabicaciones, mostrando ramificaciones en ángulos de 60–90° (fig. 2A). Otra forma correspondía a un hongo dematiáceo compatible con una feohifomicosis por la presencia de formas mixtas filamentosas y conidiales pigmentadas (fig. 2B). Un tercer tipo estaba constituido por estructuras levaduriformes pequeñas no pigmentadas, sugestivas de *Candida* spp. (fig. 2C). La cuarta morfología estaba formada por estructuras compatibles con hifomicetales de paredes gruesas, con tabicaciones y ramificaciones de las hifas en ángulos de 45° compatibles con *Aspergillus* spp. (fig. 2D). Además, se observaban abundantes microcolonias de bacterias y acúmulos de formas filamentosas finas muy sugestivas de actinomicetos. El paciente fue tratado con anfotericina B liposómica, no obteniendo una mejoría de su cuadro clínico y falleciendo en enero de 2008 con una grave afectación neurológica. Lamentablemente no se pudo realizar la autopsia.

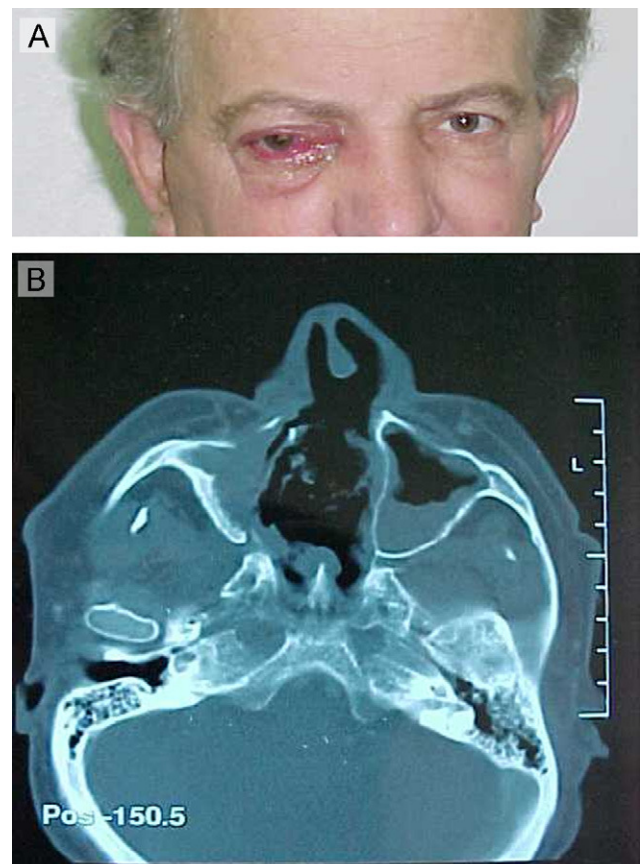


Figura 1. A) Lesión periorbicular derecha. B) En los estudios de imagen se aprecia la lesión que ocupa el seno maxilar derecho con extensión a los tejidos adyacentes. La desestructuración está agravada por la intervención quirúrgica previa.

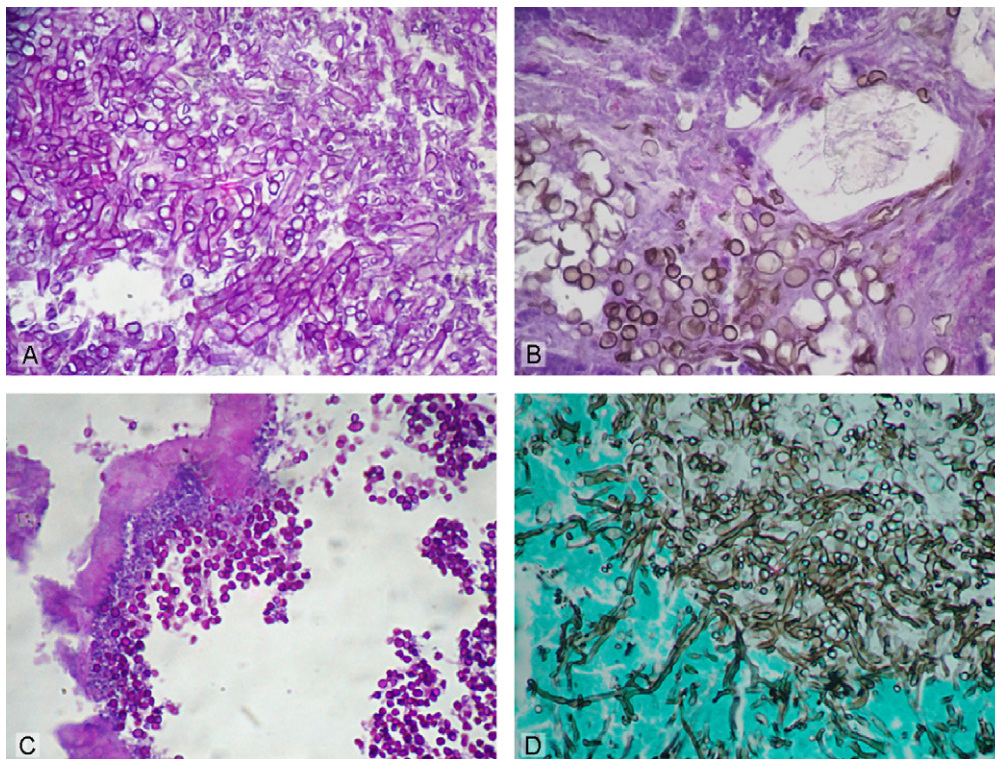


Figura 2. Estudio histopatológico en el que se observan diferentes morfologías fúngicas responsables de la infección múltiple. A) Hifas gruesas sin tabicaciones correspondientes a un hongo mucoral (ácido periódico de Schiff, $\times 400$). B) Formas mixtas filamentosas y conidiales pigmentadas compatibles con feohifomicosis (HE, $\times 400$). C) Formas levaduriformes sugestivas de *Candida* (ácido periódico de Schiff, $\times 400$). D) Micelio septado con ramificaciones de 45° indicativo de *Aspergillus* (GMS, $\times 400$).

Discusión

Habitualmente las micosis invasoras están causadas por un único agente patógeno, pero no es infrecuente hallar en la misma lesión o en el mismo paciente la coexistencia de más de una especie de hongo patógeno, sobre todo en pacientes muy inmunodeficientes.

La infección mixta por hongos se conoce desde hace tiempo y se considera que las candidemias se suelen presentar de forma mixta, producida por dos especies de *Candida* en un porcentaje que oscila entre el 2 y el 10%^{7,13,26}. Partiendo de la premisa de que las candidemias son la cuarta infección sanguínea, podemos deducir que no son tan excepcionales las formas mixtas. Como ejemplo tenemos el trabajo de Jensen et al¹⁶ que describieron la presencia de 15 fungemias mixtas en 530 episodios de fungemia (2,8%). Estos hallazgos están reforzados por la revisión de Boktour et al⁷ sobre candidemias en pacientes con cáncer que en un período de 8 años observaron 33 pacientes en los que se aislaba más de una especie de *Candida* en los cultivos. Estos hallazgos se pueden extrapolar a la práctica clínica ya que no es infrecuente observar en las extensiones citológicas la coexistencia de diferentes morfologías de hongos o bien de un crecimiento de dos o más especies en los cultivos.

En la literatura médica revisada hemos hallado varias referencias acerca de la infección mixta por hongos con muy variados ejemplos: en unas, coexistiendo hongos de formas levaduriformes de tamaños y formas muy diferentes y fácilmente diferenciables por su morfología, como son *Cryptococcus* e *Histoplasma*²¹, *Candida* y *Penicillium*²⁶; en otras, la coexistencia de levaduras e hifas, como *Pneumocystis jiroveci* y *Aspergillus*¹⁷, *Candida* y *Aspergillus*^{4,11}, *Candida* y mucorales¹⁵, *Cryptococcus* y mucorales¹⁴, o *Aspergillus* y *Cryptococcus*¹⁸ y finalmente, se ha descrito la coexistencia de hongos filamentosos similares y

solamente diferenciables por los cultivos o mediante pruebas de biología molecular, como dos especies de *Fusarium*¹² o de *Aspergillus*²², de *Aspergillus* y *Acremonium*¹⁰, o bien formas mixtas con caracteres morfológicos diferenciables como *Alternaria* y *Curvularia*²⁰, y casos con morfologías fácilmente diferenciables, como entre *Aspergillus* y mucorales^{6,24}, *Fusarium* y zigomicetos¹⁹. Hemos observado estas últimas presentaciones de formas mixtas de *Aspergillus* y mucorales en el mismo órgano y paciente en diversas ocasiones y así lo hemos comunicado en nuestros foros de diagnóstico y discusión (datos sin publicar). También es relativamente frecuente la observación de formas de levadura y filamentosas, muy sugestivas por su morfología de infección mixta por *Candida* y *Aspergillus*. Estos hallazgos son corroborados por la mayoría de los micólogos y patólogos en su práctica diaria en la que cada vez más se ven estas formas mixtas de infección.

Lo más infrecuente es la presentación de un caso, como el descrito en esta contribución, de infección fúngica múltiple con una sobreinfección por diferentes bacterias, incluyendo actinomicetos. La sobreinfección de bacterias y hongos o de otros patógenos está sobradamente aceptada y publicada en la mayor parte de los textos de Microbiología, Micología y Patología^{3,8,9}. Sin embargo, la infección fúngica múltiple por hongos compatibles con *Aspergillus*, junto con un dematiáceo, levaduras compatibles con *Candida* y mucorales, con la asociación a diferentes bacterias, incluyendo actinomicetos, es un hallazgo poco usual que no está documentado en la literatura médica. Lamentablemente no se pudo realizar un cultivo de muestras clínicas o la autopsia del paciente y únicamente pudo estudiarse el material de biopsia donde no es difícil reconocer las diferentes morfologías descritas (ver figuras). Indudablemente los cultivos son imprescindibles, pero en la mayoría de las ocasiones el hallazgo de una infección múltiple potencial podría desecharse y suponer que en el cultivo se han aislado microorganismos contaminantes, si el patólogo no observa la lesión producida por

las diferentes morfologías fúngicas y bacterianas en el material a estudio. La presencia de una infección mixta y las infecciones múltiples podrían ser una de las explicaciones posibles de la mala evolución y pronóstico de determinadas infecciones rebeldes a los tratamientos antifúngicos y antibacterianos. Es necesario confirmar su existencia mediante estudios de biopsia ya que su hallazgo puede hacer cambiar la aproximación terapéutica y, sobre todo, el pronóstico del paciente.

Conflicto de intereses

Los autores declaran no tener ningún conflicto de intereses.

Agradecimientos

Los autores agradecen al Prof. Josep Guarro y al Prof. Guillermo Quindós la revisión del manuscrito, así como sus consejos y las sugerencias que han hecho más armonioso este texto.

Bibliografía

1. Álvaro Naranjo T, Noguera-Salvá R, Fariñas Guerrero F. La matriz extracelular: morfología, función y biotensegridad (parte I). Rev Esp Patol. 2009;42:249–61.
2. Álvaro Naranjo T, Noguera-Salvá R, Fariñas Guerrero F. La matriz extracelular: de la mecánica molecular al microambiente tumoral (parte II). Rev Esp Patol. 2010;43:24–32.
3. Anaissie EJ, McGinnis MR, Pfaller MA. Clinical mycology, 2 ed. Amsterdam: Churchill Livingstone-Elsevier; 2009.
4. Arendrup MC, García-Effron G, Buzina W, Mortensen KL, Reiter N, Lundin C, et al. Breakthrough *Aspergillus fumigatus* and *Candida albicans* double infection during caspofungin treatment: Laboratory characteristics and implication for susceptibility testing. Antimicrob Agent Chemother. 2009;53:1185–93.
5. Avci Z, Alioglu B, Anuk D, Ozbek AY, Azap OK, Ozbek N. Double invasive fungal infection and typhlitis in children with acute lymphoblastic leukaemia. Pediatr Hematol Oncol. 2008;25:99–106.
6. Binder C, Rüchel R. Case report. Mixed systemic mycoses with fatal outcome in a patient with acute myeloblastic leukaemia. Mycoses. 2000;43:59–63.
7. Bokotour MR, Kontoyiannis DP, Hanna HA, Hachem RY, Girgawy E, Bodey GP, et al. Multiple-species candidemia in patients with cancer. Cancer. 2004;101:1860–5.
8. Chander J. Textbook of medical mycology, 3 ed. New Delhi: Mehta Publishers; 2009.
9. Dismukes WE, Pappas PG, Sobel JD. Clinical mycology. New York: Oxford University Press; 2003.
10. Foell JL, Fischer M, Seibold M, Borneff-Lipp M, Wawer A, Horneff G, et al. Lethal double infection with *Acremonium strictum* and *Aspergillus fumigatus* during induction chemotherapy in a child with ALL. Pediatr Blood Cancer. 2007;49:858–61.
11. Fujita K, Oka T, Suzuki Y, Shimizu S, Ito Y, Kakehashi H, et al. Mixed invasive aspergillosis and candidiasis in a fatal case of leukemia. Acta Paediatr Jpn. 1991;33:191–4.
12. Guarro J, Nucci M, Akiti T, Gené J. Mixed infection caused by two species of *Fusarium* in a human immunodeficiency virus-positive patient. J Clin Microbiol. 2000;38:3460–2.
13. Guerra-Romero I, Telenti A, Thompson RL, Roberts GD. Polymicrobial fungemia: Microbiology, clinical features, and significance. Rev Infect Dis. 1989;11:208–12.
14. Horowitz ID, Blumberg EA, Krevolin L. *Cryptococcus albidus* and mucormycosis empyema in a patient receiving hemodialysis. South Med J. 1993;86:1070–2.
15. Jain D, Kumar Y, Vasishta RK, Rajesh L, Pattari SK, Chakrabarti A. Zygomycotic necrotizing fascitis in immunocompetent patients: A series of 18 cases. Mod Pathol. 2006;19:1221–6.
16. Jensen J, Muñoz P, Guinea J, Rodríguez-Creixems M, Pelaez T, Bouza E. Mixed fungemia: Incidencia, risk factors, and mortality in a general hospital. Clin Infect Dis. 2007;44:109–14.
17. Kaira K, Shimoyama Y, Takahashi Y, Iida T, Yanagitani N, Sunaga N, et al. Coinfection of invasive pulmonary aspergillosis and *Pneumocystis jiroveci* pneumonia in a non-HIV patient. Acta Med Okayama. 2007;61:235–8.
18. Lin CM, Tsai YH, Huang CC, Lee CH, Chiang PC, Huang SF, et al. Invasive pulmonary aspergillosis and pulmonary cryptococcosis really coexist in immunocompromised host. J Infect. 2006;53:55–8.
19. Lopes JO, De Mello ES, Klock C. Mixed intranasal infection caused by *Fusarium solani* and a zygomycete in a leukaemic patient. Mycoses. 1995;38:281–4.
20. Loveless MO, Winn RE, Campbell M, Jones SR. Mixed invasive infection with *Alternaria* species and *Curvularia* species. Am J Clin Pathol. 1981;76:491–3.
21. Myers SA, Kamino H. Cutaneous cryptococcosis and histoplasmosis coinfection in a patient with AIDS. J Am Acad Dermatol. 1996;34:898–900.
22. Orzechowski JM, Pasqualotto AC, Uchoa Sales Mda P, Bittencourt Severo C, Peixoto Camargo JJ, Severo LC. Invasive pulmonary aspergillosis due to a mixed infection caused by *Aspergillus flavus* and *Aspergillus fumigatus*. Rev Iberoam Micol. 2008;25:175–8.
23. Pulimood S, Ganesan L, Alangaden G, Chandrasekar P. Polymicrobial candidemia. Diagn Microbiol Infect Dis. 2002;44:353–7.
24. Van Dam AP, Pruijm MT, Harinck BI, Gelinck LB, Kuiper EJ. Pneumonia involving *Aspergillus* and *Rhizopus* spp. after a near-drowning incident with subsequent *Nocardia cyriacigeorgica* and *N. farcinica* coinfection as a late complication. Eur J Clin Microbiol Infect Dis. 2005;24:61–4.
25. Viudes A, Peman J, Cantón E, Ubieda P, López-Ribot JL, Gobernado M. Candidemia at a tertiary-care hospital: Epidemiology, treatment, clinical outcome and risk factors for death. Eur J Clin Microbiol Infect Dis. 2002;21:767–74.
26. Wong SS, Woo PC, Yuen KY. *Candida tropicalis* and *Penicillium marneffei* mixed fungaemia in a patient with Waldenström's macroglobulinemia. Eur J Clin Microbiol Infect. 2001;20:132–5.