

MELANOMA LENTIGINOSO ACRAL AMELANOCÍTICO EN ZONA SUBUNGUEAL. A PROPÓSITO DE UN CASO.

Eduardo Simón Pérez¹, José Ignacio Rodríguez Mateos², Javier Fernández Yagüe³, Manuel Moreno de Castro⁴.

CORRESPONDENCIA

Eduardo Simón Pérez
E-mail: simonpodologo@hotmail.com

1. Podólogo. Postgrado en pie diabético por la Universidad de Barcelona. Master en podología clínica y quirúrgica avanzada por la Universidad Europea de Madrid.
2. Médico especialista en cirugía plástica y reparadora, Hospital Río Hortega. Valladolid.
3. Podólogo y Fisioterapeuta. Master en podología clínica y quirúrgica avanzada por la Universidad Europea de Madrid.
4. Podólogo. Técnico en emergencias. Máster por la Universidad Complutense de Madrid. Doctorando por la Universidad de Zaragoza (Medicina).

RESUMEN

Presentamos un caso de un melanoma lentiginoso acral, localizado en el hallux del pie izquierdo de una mujer de 68 años de edad y su tratamiento quirúrgico. El melanoma lentiginoso acral es una variante rápidamente progresiva del melanoma maligno. La génesis parece corresponder a los mismos factores que los involucrados en los diferentes subtipos de melanoma. La edad promedio al momento del diagnóstico es de 60 años. Su diagnóstico es tardío y la lesión inicial alcanza un promedio de 3 cm. Ocurre generalmente en palmas (dedo pulgar) y planta del pie (talón), así como en la región subungueal. Todas las lesiones localizadas en los dedos, de manos o de pies se tratan mediante amputación, la cual dependerá del sitio y extensión de la lesión. La supervivencia global de los pacientes con melanoma acral lentiginoso es similar a la descrita en los otros tipos de melanoma.

PALABRAS CLAVE

Melanoma lentiginoso acral, amputación, biopsia, cirugía.

ABSTRACT

An acral lentiginous melanoma in the left hallux of a 68 years old woman, and the surgical treatment is presented. Acral lentiginous melanoma is a rapidly progressive variant of malignant melanoma. The etiology seems to correlate the same factors involved in the different subtypes of melanoma. Mean age at diagnosis is about 60 years. The diagnosis is delayed and the initial lesion reaches 3cm. Occurs mainly in palms (thumb) and sole (heel), likewise in the subungueal area. All lesions in fingers of hands or feet are treated by amputation, which is dependent on region affected and extension of lesion. Global survival of patients with acral lentiginous melanoma is similar of those with other type of melanoma.

KEY WORDS

Acral lentiginous melanoma, amputation, biopsy, surgery.

INTRODUCCIÓN

El melanoma maligno resulta de la transformación maligna de los melanocitos. La mayor parte se origina en la piel, y 5% en otros órganos y tejidos, como las mucosas del aparato digestivo o urogenital,

la conjuntiva, la coroides o las meninges, ya que en estas localizaciones están presentes los melanocitos, células derivadas de la cresta neural¹. Es una enfermedad compleja que predomina en el adulto entre la quinta y séptima década de la vida. Los casos en niños son infrecuentes y generalmente evolucionan a partir de nevos melanocíticos congénitos grandes;

afecta por igual a hombres y mujeres². Gran parte de los melanomas se origina de novo, aunque 20% pueden derivarse de lesiones névicas previas³.

INCIDENCIA

El melanoma es una de las neoplasias que ha experimentado un incremento más espectacular, ya que casi ha triplicado su incidencia en los últimos cuarenta años a un ritmo de un 4 % anual en Occidente. En España este aumento de incidencia es más acusado en mujeres, dato que nos diferencia del resto de Europa.

En nuestro país el melanoma representa el 1.3% y el 2.5% de todos los tumores malignos en varones y mujeres respectivamente, mientras que los valores mundiales son del 2.4% y del 4.9%.

La incidencia de melanoma se ha incrementado en forma preocupante, a 300% en los últimos 40 años, y de continuar este ascenso, en un plazo de 10 años el riesgo a lo largo de la vida será superior o igual a 1%⁴.

Estudios sobre epidemiología reportan que cada 10 a 20 años la incidencia se duplica. En Auckland, Nueva Zelanda, el melanoma invasivo refleja la mayor incidencia del mundo, y las cifras más bajas se dan en poblaciones asiáticas: China, India, Japón y Singapur⁵. En el mundo cada año se diagnostican cerca de 160,000 casos nuevos de melanoma; más de 80% son en Australia, Estados Unidos y Europa⁶. Su incidencia en Australia es de 50 a 60 por cada 100,000 habitantes, en Estados Unidos es de 10 a 25 por cada 100,000 y en Europa es de 6 a 14 por cada 100,000 habitantes⁷. La Clínica de Melanoma del Instituto Nacional de Cancerología (INCAN) reporta que en México ha aumentado esta neoplasia, con una evolución de casi 500% en los últimos años, y se espera que estas tendencias sigan igual para el año 2020⁸.

El riesgo de desarrollar un melanoma en un individuo nacido en la actualidad es del 1,88% lo que equivale a que uno de cada 53 personas desarrollará un melanoma a lo largo de su vida. El melanoma representa el 2,5% de todos los cánceres y es responsable del 1-2% de las muertes por cáncer. El melanoma es la causa más frecuente de muerte entre las enfermedades cutánea, supone un 4% de todos los cánceres cutáneos pero es la causa del 80% de las muertes por cáncer cutáneo. El 41% de los melanomas se diagnostican antes de los 55 años, siendo este un cáncer muy importante en relación a la reducción en la esperanza de vida de los pacientes. A pesar del aumento de la incidencia de melanoma, la mortalidad por este tumor es estable, sugiriendo que la mayor incidencia se debe al diagnóstico de lesiones de pequeño tamaño sin conocerse su evolución. Es especialmente llamativo el rápido aumento de la incidencia en mujeres de menos de 40 años, grupo en el cual ha pasado a el cáncer de mama, siendo el cáncer más prevalente. El melanoma se desarrolla de "novo" en el 75% de los casos y en el 25% se desarrolla sobre un nevus preexistente.

Es interesante comparar las diferencias que existen en las cifras de incidencias de este tumor en distintas provincias españolas (los valores más altos recogidos en varones corresponden a Tarragona y a Mallorca y en mujeres a Gerona y Granada), así como

con los países que recogen cifras máximas y mínimas tanto a nivel europeo (Noruega y Portugal, respectivamente) como a nivel mundial (Australia y Gambia).

MORTALIDAD

Acerca del melanoma, en el estudio EUROCARE-III encontramos que la tasa de supervivencia de España es la mayor de Europa si bien hay diferencias atendiendo al sexo, siendo las mujeres las que presentan una tasa de supervivencia mayor⁹. Parece que estas diferencias pueden deberse a un aumento en el diagnóstico de melanomas de bajo grado, al diagnóstico precoz y al tratamiento quirúrgico.

A pesar de la elevación generalizada en la incidencia del melanoma la mortalidad tiende a estabilizarse.

En EEUU la incidencia es mayor en hombres a partir de los 40 años y la mortalidad también muestra cifras mucho más relevantes en varones y que se incrementan con la edad.

Programa de actividades preventivas de promoción de la salud (PAPPS):

Los factores de riesgo fundamentales para el desarrollo de tumores de piel y en especial del melanoma maligno son la exposición a la radiación solar (tiene mayor riesgo la radiación solar intensa, la exposición solar excesiva en los primeros años y quemaduras en la infancia) y el tipo de piel (fototipos I y II). Todo esto también lo menciona el U.S. Preventive Services Task Force (USPSTF)¹⁰. La incidencia de melanoma es 20 veces más alta en blancos que en negros y 4 veces más alta en blancos que en hispanicos.

Otro factor de riesgo es la predisposición genética: xeroderma pigmentoso, antecedente familiar directo de melanoma o de nevo displásico, síndrome del nevo displásico familiar, nevo displásico esporádico, nevo congénito gigante, muchos nevos nevoce-lulares.

HISTOGÉNESIS

Los melanocitos derivan de la cresta neural y durante el desarrollo embriológico se diferencian hacia melanoblastos y migran hacia la piel. Tras alcanzar la dermis migran a la epidermis o el folículo piloso y se diferencian hacia melanocitos epidérmicos o foliculares, o se quedan en la dermis y se diferencian hacia Nevomelanocitos. Las funciones de los melanocitos epidérmicos es la de producir melanina y transferirla a los queratinocitos que los rodean. Además de la función de producir melanina los melanocitos dan lugar a uno de los tumores más frecuentes del organismo: los nevus melanocíticos. Según diversos en estudios clínicos, histopatológicos, inmunológicos y genéticos, existen 5 niveles de progresión de los tumores melanocíticos desde el nevus melanocítico que pueden ir progresando hasta llegar al melanoma (Tabla I). El melanoma resultaría de la acumulación de mutaciones en genes involucrados en la regulación, proliferación, diferenciación y apoptosis celular. La teoría de la progresión de lesiones melanocíticas se basa en el acúmulo de defectos genéticos que se relacionan con los diferentes niveles de diferenciación.

CAMBIOS HISTOLÓGICOS, BIOLÓGICOS Y MOLECULARES EN LA PROGRESIÓN DEL MELANOMA MALIGNO			
Estadio de progresión	Hallazgo histológico	Comportamiento biológico	Lesión molecular
1. Nevus melanocítico benigno	Aumento del número de melanocitos basales dispuestos en nidos en la unión	Lesión benigna	Mutación BRAF
2. Nevus atípico	Células névicas atípicas de distribución irregular	Lesión premaligna	Mutación CDKN2A/PTEN
3. Melanoma de crecimiento radial	Marcada atipia, crecimiento intraepidérmico	Disminución diferenciación, proliferación clonal	Aumento Ciclina D1
4. Melanoma de crecimiento vertical	Invasión dérmica de células tumorales	Ruptura de membrana basal	Pérdida de E-Cadherina Expresión de N-cadherina
5. Melanoma metastásico	Proliferación tumoral a distancia del tumor primario y en otros órganos	Crecimiento disociado del tumor primario Crecimiento a distancia	Expresión de integrinas Expresión de MMP-2 Survivina Reducción y ausencia de TRMP1

Tabla I. Niveles de progresión de los tumores melanocíticos.

El melanoma tiene un comportamiento biológico que determina el pronóstico ya que presenta dos fases de crecimiento, una radial (intaepidérmica) y otra vertical (intradérmica) (Fig 1). En la fase de crecimiento radial, que puede durar meses o años, la tumoración está limitada a la epidermis sin presentar capacidad de producir metástasis, en esta situación la extirpación quirúrgica es curativa. En la fase de crecimiento vertical, la tumoración invade la dermis con la capacidad de producir metástasis linfáticas o sanguíneas.

Este crecimiento del melanoma maligno hace necesario que una vez se establece el diagnóstico, tenga que establecerse en qué fase de crecimiento se encuentra, con la finalidad de establecer el pronóstico y el tratamiento. Esta teoría de crecimiento ordenado e inicialmente epidérmico del melanoma, con posterior invasión de la dermis es objeto de un interesante debate en el que se ha planteado un modelo basado en la célula madre tumoral que apoya la teoría de la migración epidérmica desde un precursor dérmico.

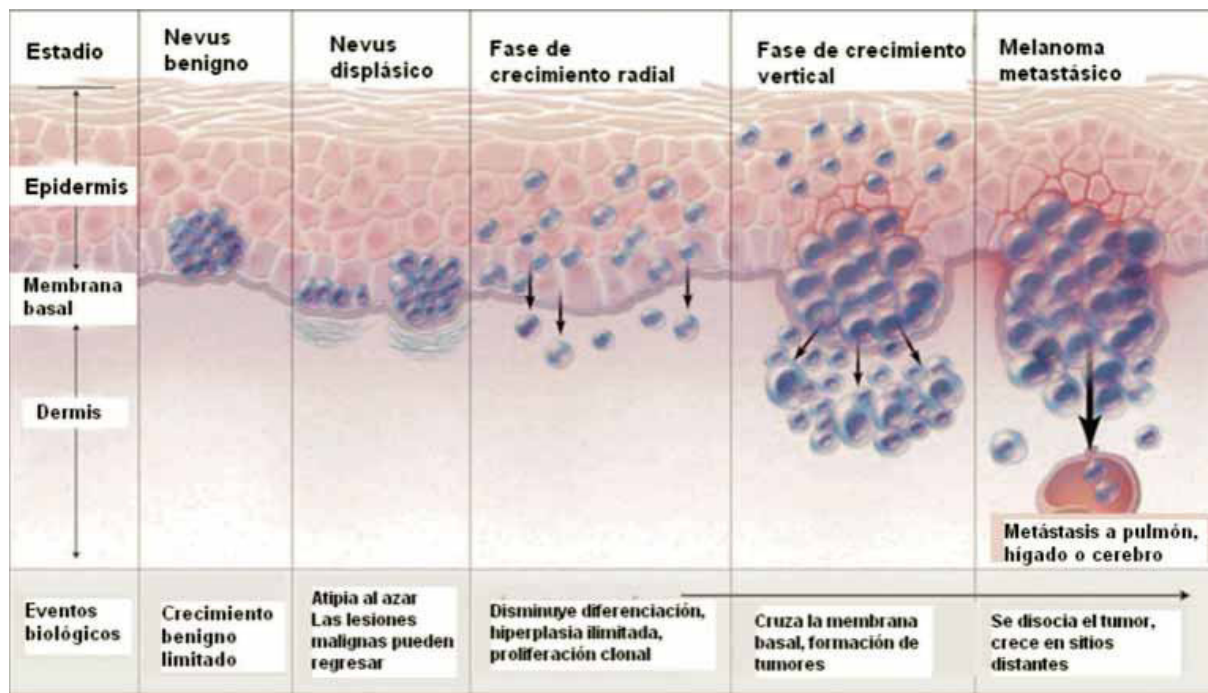


Fig.1 Fases de crecimiento del melanoma¹¹.

Formas de melanoma: clásicamente se describen 4 formas clínico-patológicas de melanoma cutáneo en relación a la localización anatómica y a su evolución (Tabla II). Las tres formas clínicas: melanoma de extensión superficial, el léntigo melanoma maligno y el melanoma acral lentiginoso, tienen una fase de crecimiento intraepidérmica larga, en la cual el tumor está completamente limitado a la epidermis. El cuarto tipo de melanoma, el melanoma nodular, tiene una fase de crecimiento intraepidérmica muy corta con el paso al crecimiento vertical (dérmico) rápido. En la actualidad se considera el melanoma como una sola entidad que puede evolucionar hacia una forma clínico-patológica u otra dependiendo de varios factores no bien establecidos como la localización anatómica, y/o el daño solar asociado.

- 1. Melanoma de extensión superficial:** el melanoma de extensión superficial es la forma más frecuente de melanoma ya que representa el 70% de los casos de melanoma. Puede localizarse en cualquier zona del cuerpo, siendo más frecuente en el torso de los varones y en las extremidades inferiores de las mujeres. La edad media en el momento del diagnóstico es de 44 años, y generalmente la lesión tiene una evolución de entre 1 y 5 años. La lesión clínica suele ser una placa pigmentada, palpable, de 1 a 2,5 cm de diámetro, de color marrón oscura, negra o parduzca, que puede presentar áreas claras que reflejan regresión tumoral.
- 2. Melanoma nodular:** el melanoma nodular es la segunda forma de melanoma en frecuencia,

FORMAS CLÍNICAS DEL MELANOMA MALIGNO				
TIPO	%	EDAD MEDIA	DURACIÓN DE LA FASE RADIAL	LOCALIZACIÓN
Extensión superficial (SSMM)	70%	44	1-7 años	Cualquier localización, especialmente en el torso de varones y en las piernas de mujeres
Nodular	10 - 15%	53	meses-2 años	Cualquier localización
Lentigo melanoma maligno	5%	65	5-20 años	Áreas expuestas especialmente en la región malar y pre-temporal
Acral	2 - 8%	65	1-3 años	Palmas, plantas, lecho ungueal, superficies mucosas

Tabla II. Formas clínicas de melanoma maligno.

representando un 10-15% de los casos de melanoma. Puede desarrollarse en cualquier localización, siendo discretamente más frecuente en torso de los varones y en las piernas de las mujeres. El melanoma nodular tiene una fase de crecimiento corto, entre 6 y 18 meses. Clínicamente la lesión suele tener entre 1 y 2 cm de diámetro y aparece como una lesión papulo-nodular, pigmentada, de coloración marrón oscura, negra con áreas sonrosadas.

3. Lentigo Melanoma: el lentigo melanoma consiste en una lesión pigmentada que se observa en áreas expuestas (con daño solar intenso), especialmente en cara y el cuello de personas mayores. Esta lesión fue descrita en 1890 por Hutchinson y posteriormente por Dubreuilh. En la actualidad se habla de lentigo maligno cuando la lesión está limitada a la epidermis y de lentigo melanoma maligno cuando la lesión se hace invasiva. La incidencia anual de lentigo maligno se sitúa entre 1 y 1,5 por cada 100.000 habitantes, con un porcentaje en aumento, que lo sitúa entre el 4 y el 15% de los casos de melanoma.

4. Melanoma lentiginoso acral: el melanoma lentiginoso acral es el menos frecuente, representando un 2-8% de los melanomas, pero es la forma más frecuente de melanoma en personas de raza negra y asiáticos. Esta forma de melanoma se localiza especialmente en palmas, plantas, y región periungueal. Generalmente se observa en personas mayores, con una edad media de 65 años, y un período de evolución de 2,5 años.

5. Formas menos frecuentes de melanoma:

1. Melanoma de mucosas: los melanomas en mucosas pueden localizarse a nivel de la mucosa genital, oral o conjuntival. Suelen tener una fase de crecimiento radial o pagetoide semejante a la del melanoma de crecimiento superficial.

2. Melanoma desmoplásico: es una variante clínico-patológica poco frecuente, que se presenta clínicamente como una lesión banal, que posteriormente desarrolla un tumor profundo, fibroso, con predominio de células fusiformes, caracterizado por una tendencia a las recidivas locales múltiples y con gran capacidad de infiltración local mientras que el riesgo desarrollo de metástasis es similar o más bajo que las formas de melanoma.

HISTOPATOLOGÍA DEL MELANOMA

Los hallazgos histológicos del melanoma son iguales en las diferentes formas clínicas. El estudio histológico del melanoma se basa en la presencia de una proliferación tumoral melanocítica atípica acompañada de cambios epidérmicos y respuesta inflamatoria y dérmica. En las fases iniciales la proliferación de melanocitos atípicos está limitada a la epidermis (in situ), con presencia de melanocitos en todos los niveles epidérmicos (crecimiento radial). Los melanocitos atípicos se disponen individualmente y en nidos de tamaño y forma heterogénea. A medida que la lesión progresa puede existir afectación de dermis observándose células tumorales sueltas y en nódulos (crecimiento vertical) de tamaño y forma variable. Las células del melanoma son de morfología variable, cuboidales o fusiformes y suelen mostrar ausencia de maduración nuclear (reducción del tamaño nuclear en profundidad) así como mitosis y necrosis celular. Los melanomas se acompañan de una respuesta inflamatoria con presencia de infiltrado inflamatorio de predominio linfocitario que puede ser variable en su distribución e intensidad. Otro hallazgo histológico característico del melanoma es la observación de fenómenos de regresión histológica que consiste en la presencia de un denso infiltrado inflamatorio con presencia de melanófagos y áreas variables de fibrosis dérmica. Existen datos histológicos que son importantes de cara a conocer el pronóstico de un melanoma entre los que se incluyen el grosor en milímetros del tumor (índice de Breslow), la presencia de ulceración, el número de mitosis y la presencia de satelitosis e invasión vascular.

ESTADIAJE DEL MELANOMA

Como hemos mencionado anteriormente el melanoma tiene un comportamiento biológico característico con un crecimiento intraepidérmico (crecimiento radial) y un crecimiento dérmico (crecimiento vertical). En la fase de crecimiento dérmico el melanoma tiene capacidad de producir metástasis. El desarrollo de metástasis es resultado de una serie de eventos que incluyen la existencia de células separadas del tumor primario, la invasión de la membrana basal, la migración hacia el torrente sanguíneo o a la circulación linfática por donde pueden llegar a producir la invasión y crecimiento en otros órganos. Dependiendo en qué fase de crecimiento o invasión esté, cambia de forma significativa el pronóstico así como si la enfermedad es local o presenta ya afectación linfática o visceral. Es por ello necesario una vez se diagnostica

un melanoma proceder a su estadiaje con fines pronósticos y terapéuticos.

La American Join Cancer Comision introdujo en el año 2002 un nuevo sistema de estadios tumor-ganglios-metástasis (TNM) con las siguientes modificaciones¹²:

- 1) El grado del espesor tumoral: T1: hasta de 1 mm. T2: 1,01-2 mm. T3: 2,01-4 mm. T4: más de 4 mm.
- 2) El principal determinante de la T es el espesor tumoral medido en milímetros; el nivel de invasión de Clark solo se utiliza para definir mejor los melanomas T1, así: T1A: sin ulceración y con nivel de invasión de Clark II/III. T1B: con ulceración y nivel de invasión de Clark IV/V.
- 3) La ulceración microscópica se incorpora como un factor pronóstico fundamental del tumor primario.
- 4) La recidiva local, las micrometástasis y las metástasis en tránsito se clasifican ahora en conjunto como enfermedad regional estadio III porque su pronóstico es similar.
- 5) El tamaño de los ganglios linfáticos deja de tener valor pronóstico y se sustituye por el número total de ganglios afectados: N1: 1 ganglio. N2: 2-3 ganglios. N3: 4 o más ganglios metastásicos, ganglios agregados o metástasis en tránsito/ satélites con ganglios metastásicos.
- 6) En el sistema TNM, los pacientes con LDH elevada se clasifican como M1C, pues se considera que tienen una metástasis visceral a distancia.
- 7) La localización de las metástasis a distancia tiene utilidad en el pronóstico. Los estadios de acuerdo con las metástasis se definen así: M1A: metástasis en piel distante, subcutáneas o ganglionares, con LDH normal. M1B: metástasis a pulmón, con LDH normal. M1C: todas las demás metástasis a distancia con LDH normal o elevada.

En el estadiaje microscópico del tumor existen dos hallazgos que tienen una gran importancia pronóstica y que son el grosor tumoral, el índice mitótico y la presencia de ulceración. La ulceración es la ausencia histológica de epidermis por encima del tumor. El grosor tumoral se establece utilizando dos sistemas, un sistema basado en la medición milimétrica del grosor (índice de Breslow) y un sistema basado en el nivel cutáneo de invasión (niveles de Clark) (Fig.2).

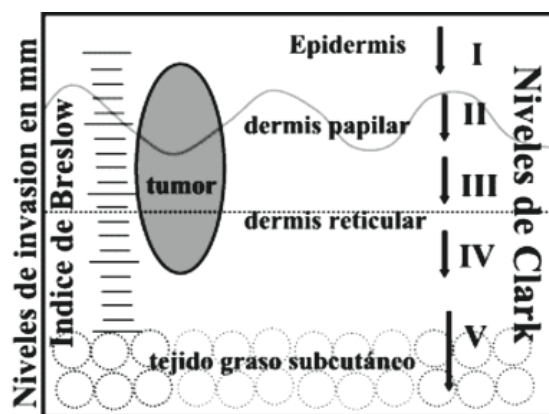


Fig.2: Estadiaje microscópico del melanoma.

La medición del espesor tumoral en milímetros, que se conoce como índice de Breslow, es una variable independiente de otros factores, que determina el pronóstico y la supervivencia de los enfermos con

melanoma. Los niveles de invasión o niveles de Clark, describen la invasión de la tumoración en los diferentes niveles cutáneos. El nivel I describe los tumores puramente epidérmicos; el nivel II indica que la tumoración atraviesa la unión dermo-epidérmica con invasión de la dermis papilar; el nivel III describe las tumoraciones que ocupan toda la dermis papilar expandiéndola; el nivel IV indica que la tumoración infiltra la dermis reticular y el nivel V indica la invasión del tejido graso subcutáneo. El pronóstico empeora al aumentar el nivel, pero tiene menos valor que el espesor medido por medio del índice de Breslow, y menos valor que el índice mitótico reflejado por el número de mitosis por milímetro cuadrado.

El índice mitótico es un factor pronóstico independiente, el segundo en importancia tras el espesor. La presencia de ulceración en el tumor primario es un factor pronóstico independiente. Los pacientes que presentan ulceración en el tumor primario muestran una supervivencia significativamente menor que los pacientes con un melanoma de idénticas características pero no ulcerado.

CLÍNICA DEL MELANOMA ACRAL LENTIGINOSO

Se localiza predominantemente en plantas (78-93 % en blancos y 88-100% en raza negra), palmas (7-22% en blancos y 0-18% en raza negra) y en la matriz y/o lecho ungueal. Es más frecuente en varones y a partir de los 50 ó 60 años de edad y se considera un tiempo de evolución de aproximadamente 2,5 años.

Las lesiones del lecho ungueal solo se observa en un 2-3% de la población caucásica, el resto ocurre en pacientes de raza negra. Ocurre por igual en hombres y mujeres. Mas del 75% comprometen el dedo pulgar o medio pueden manifestarse como una masa que rompe la lamina ungueal y la ulcera o como una melanoniquia longitudinal. La coloración puede variar del marrón al negro-azul, sin olvidar que puede ser amelanótico¹³. La pigmentación de la piel periungueal es muy sugestivo (signo de Hutchinson).

DIAGNÓSTICO

Cuando se observa una lesión sospechosa, deberá aplicarse el ABCDE: Asimetría, Bordes, Color, Diámetro y Elevación. En la actualidad, la E representa también los cambios a la epiluminescencia, también denominada dermatoscopia¹⁴. La confirmación del diagnóstico se hace por biopsia. Si se hace incisional o excisional dependerá del tamaño y localización de la lesión. Si mide menos de 1,5 cm de diámetro y no se encuentra en sitios críticos (cara, palmas, plantas, dedos, uñas), podrá realizarse una biopsia excisional con margen de piel de 2 mm y cuya profundidad incluya el tejido celular subcutáneo; márgenes ligeramente mayores (por ej. 1 cm) de piel normal pueden ser insuficientes para una lesión maligna y ser excesivos para una lesión benigna. Deberá considerarse siempre que la biopsia se realiza solamente para llegar al diagnóstico. La dirección de la biopsia es importante, deberá orientarse para pensar en reexcisión con óptimos márgenes de piel y mínima pérdida de la misma¹⁵.

Las lesiones mayores a 1,5 cm de diámetro o con localizaciones en sitios críticos deberán pasar por biopsia incisional, de preferencia con bisturí. La biopsia no deberá realizarse en la periferia del tumor a menos que sea la variante nodular. Es importante recalcar que la biopsia incisional no disminuye la supervivencia, ni aumenta la recurrencia local¹⁶.

En casos de difícil diagnóstico, se recomiendan estudios de inmunohistoquímica (HMB-45, proteína S-100, enolasa neurona específica, etc.), o realizar estudios de reacción en cadena de polimerasa (PCR)¹⁷. La sospecha clínica de enfermedad metastásica deberá confirmarse por citología mediante BACAF o por biopsia abierta¹⁸.

DIAGNÓSTICO DIFERENCIAL

Clínicamente el diagnóstico diferencial del melanoma maligno incluye varias enfermedades: carcinoma basocelular pigmentado, nevos azules, nevos melanocíticos displásicos y dermatofibroma. Para el melanoma lentiginoso acral es importante hacer la diferenciación con el llamado talón negro que corresponde a hematomas y hemorragias subcórneas. En el diagnóstico diferencial del melanoma lentiginoso acral subungueal se incluyen: hematomas, lesiones melanocíticas benignas, granuloma piógeno, paroniquia persistente y onicomiosis^{19,20,21,22}.

Histológicamente el melanoma maligno se diferencia de los nevos porque las células del primero son de mayor tamaño, presentan pleomorfismo, hiperchromatismo y nucléolos prominentes; además, crecen formando nidos poco cohesivos y no presentan signos de maduración de los melanocitos²³. Los marcadores inmunohistoquímicos contribuyen al diagnóstico de los tumores mal diferenciados.

AFECTACIÓN GANGLIONAR

La presencia o no de metástasis linfáticas regionales en los pacientes con melanoma tiene un valor pronóstico en relación a la supervivencia. Si existen metástasis linfáticas, la supervivencia a los 5 años se reduce a un 30-50%. El riesgo de desarrollar metástasis linfáticas está en relación con el espesor del tumor primario. Los tumores in situ no presentan riesgo, los tumores delgados (≤ 1 mm) tienen un riesgo bajo ($<5\%$) y los tumores de espesor medio (>1 - ≤ 4 mm) tienen un riesgo de entre un 20-25% de tener metástasis. En los pacientes en los que clínicamente se detecte la presencia de afectación ganglionar puede realizarse la extirpación ganglionar realizándose una disección ganglionar terapéutica. En los pacientes con riesgo de desarrollar metástasis linfáticas pero sin evidencias clínicas de afectación ganglionar puede realizarse un vaciamiento ganglionar de la cadena linfática regional con el objetivo de extirpar las metástasis ganglionares presentes pero clínicamente ocultas, lo que se conoce como disección linfática electiva. La utilidad de la disección linfática electiva ha sido objeto de muchos debates. Los trabajos que defienden la disección electiva sugieren que la extirpación frenaría el proceso metastásico, mientras que los que se oponen sugieren que su extirpación alteraría la respuesta inmune frente al melanoma. Los estudios prospectivos amplios en pacientes con disección electiva o sin ella no demuestran diferencias en la supervivencia a largo

plazo, por lo que es una técnica que en la actualidad está prácticamente abandonada. Los pacientes con melanoma deben tener un cuidadoso seguimiento, educándolos para la periódica realización de un autoexamen de ganglios linfáticos^{24, 25}.

CASO CLÍNICO

Mujer de 68 años sin alergias conocidas, ataxia cerebelosa secundaria a ACV, en tratamiento con Plavix®, Anafranil®, Anacervix®, Denubil® y Akidetón®, que acude a consulta por una tumoración granulomatosa en el lecho ungueal de 1er dedo del pie derecho (Fig.2) y 4º dedo en garra de pie izquierdo (Fig.3).

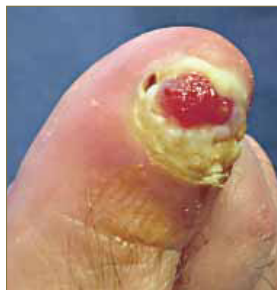

Fig. 2. Aspecto de la tumoración.

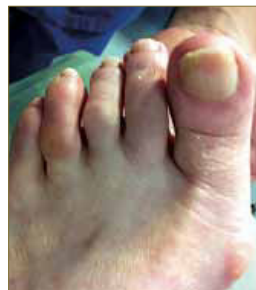


Fig. 3. Dedo en garra.

Se propone avulsión definitiva (biopsia escisional) del complejo ungueal mediante la técnica de Syme, en el hallux del pie derecho y corrección del 3er dedo mediante osteotomías en falange proximal y media por mínima incisión.

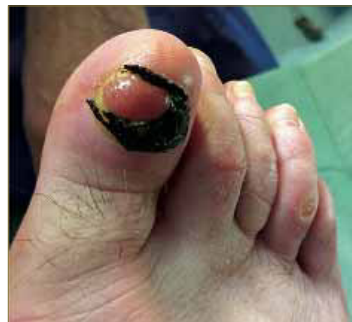

Fig. 4. Diseño de la incisión.

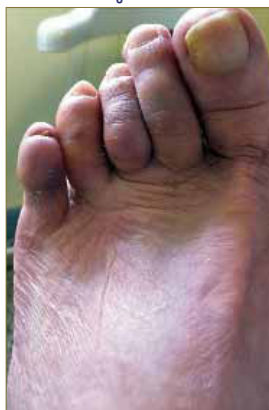

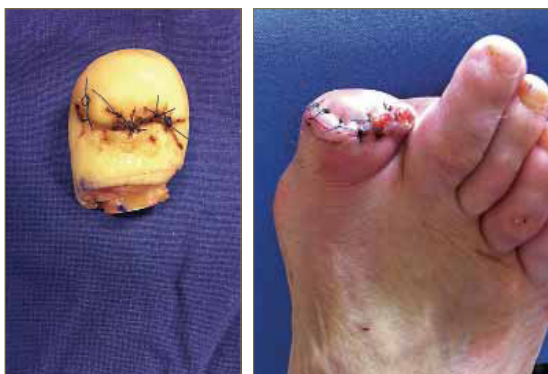Fig. 5 y 6. Aspecto post-operatorio.

La pieza resecada se remite a anatomía patológica, para su estudio, remitiéndonos el siguiente informe:

- **Macroscópico:** "Pieza discoidea ungueal de 15x15x2mm con una lesión excrescente, focal y sésil de 3x3x2mm de color rojizo que se incluye en su totalidad".
- **Microscópico:** "Muestra el examen óptico una lesión exofítica tumoral ampliamente ulcerada

y formada por células melanocíticas dispuestas en masas, tecas y cordones delimitados por moderado infiltrado inflamatorio y desmoplasia intracelular. Las células tumorales son grandes poliédricas y fusiformes con núcleos vesiculares o elongados, hiperocrómicos con nucléolos visibles y frecuentes inclusiones intranucleares. Hay entre ellos mitosis. Los citoplasmas son finamente granulares reconociéndose granulos de melanina. La lesión es asimétrica con borde de infiltración profundo irregular en dermis reticular, con un nivel de infiltración grado IV de Clark e índice de Breslow 0,35mm distando <2mm del borde de resección. Lateralmente hay epitelio escamoso hiperqueratósico del lecho ungueal delimitando el borde de resección”.

Se informa al paciente de la naturaleza del tumor y de la necesidad de ampliar la escisión inicial y realizar amputación del 1er dedo en base de falange para completar el tratamiento, así como la realización del estudio de extensión pertinente.

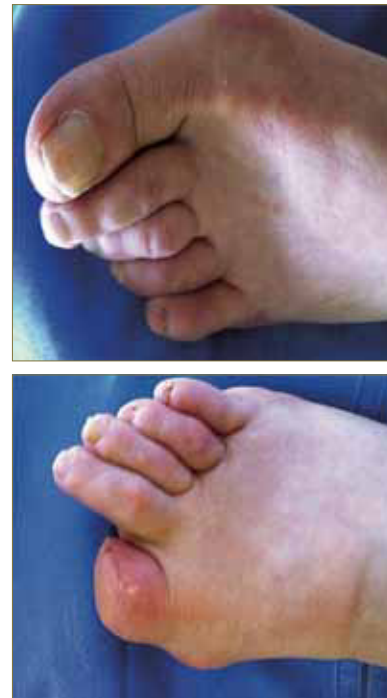

Figs. 7 y 8. Dedo amputado y aspecto del colgajo.

Con la conformidad de la paciente se realiza dicha técnica y su posterior estudio anatomopatológico informa que “la amputación del 1er dedo de pie derecho (ampliación de los márgenes quirúrgicos) no presenta lesión tumoral residual y contiene tejido de granulación reparativo”.

En el estudio de extensión de la paciente no se apreciaba adenopatías ni alteraciones ecográficas significativas.

La evolución posterior fue positiva.



Figs. 9 y 10. Aspecto post-operatorio.

BIBLIOGRAFÍA

1. Martín Algarra S. Melanoma extracutáneo. En: Berrocal Jaime A, editor. Tratado actualizado del melanoma. Barcelona: Glosa, 2009;339-354.
2. Sánchez Almanza A. Cáncer de la piel. Disponible en: <http://www.edututors.info/view.php?view=http://www.clinicalsalmanza.com.mx/CANCER%20DE%20LA%20PIEL%20SA.pdf&keyword=cancer%20de%20piel&count=0>
3. Herrera González NE, Aco Flores AY. El melanoma en México. Rev Esp Med Quir 2010;15(3):161-164.
4. Masloski JE, Piat GL, Luján Sánchez AM, De la Rosa JC. Melanoma. Revista de Posgrado de la VI Cátedra de Medicina, 2008. Disponible en: http://med.unne.edu.ar/revista/revista183/3_183.pdf
5. Leitner RMC. Epidemiología del melanoma cutáneo. Rev Argent Dermatol 2006;87:86-97.
6. Josepa Ribes P. Epidemiología del melanoma cutáneo. En: Berrocal Jaime A, editor. Tratado actualizado del melanoma. Barcelona: Glosa, 2009; 15-32.
7. Marini MA, Minaudo C. Melanoma. Piel-Latinoamericana. Disponible en: <http://piel.org/libreria/item/1145>
8. Martínez SH. El primer consenso nacional de expertos en melanoma. Gac Med Oncol 2005; 4(Supl.2):11-13.
9. <http://www.fundaciongrupoimo.com/aecc/cifrasupervivenciaespana.pdf>
10. <http://www.ahrq.gov/professionals/clinicians-providers/guidelines-recommendations/uspsfix.html>
11. Miller AJ, Mihm MC. Mechanisms of disease: Melanoma. N Engl J Med 2006; 355:51-65.

12. Nestle FO, Halpern AC. Neoplasms of the skin: Melanoma. En: Bologna J, Jorizzo JL, Rapini RP, eds. *Dermatology*, 2a ed. Madrid: Mosby; 2008. pp. 1745-1769.
13. Valero J. Tumores de la piel y de las partes blandas del pie. Madrid: Exa Editores, 2003: 171-204.
14. Takata M, Saida T. Early cancers of the skin: clinical, histopathological, and molecular characteristics. *Int J Clin Oncol* 2005; 10: 391-397.
15. Saldívar C. Melanoma acral lentiginoso *Rev Inst Nal Cancerol Mex* 1998; 44(4) 210-215.
16. Burton RC. Analysis of public education and the implications with regard to non progressive thin melanomas. *Curr Opin Oncol* 1995; 7: 170-174
17. Clark WH, Elder DE et al. The biologic forms of malignant melanoma. *Human Pathology* 1986; 17: 443-450.
18. Barnhill RL, Mihm MC Jr. The histopathology of cutaneous malignant melanoma. *Sem Diag Patol* 1993; 10: 47-75.
19. Ferri FF. Melanoma. En: *Ferri's Clinical Advisor*, 10a ed. Philadelphia: Mosby Press, An Imprint of Elsevier [en línea] 2008 [citado en enero 2008]. Disponible en: http://www.mdconsult.com/das/book/body/107559845-6/760367161/1701/358.html#4-u1.0-B978-0-323-04134-8..50016-1—subchapter12_7677
20. Swetter SM. Dermatological perspectives of malignant melanoma. *Surg Clin N Am* 2003; 83: 77-95.
21. Giorgi V, Sestini S, Massi D, Lotti T. Melanocytic aggregation in the skin: diagnostic clues from lentigines to melanoma. *Dermatol Clin* 2007; 25: 303-320.
22. Soon SL, Solomon AR Jr, Papadopoulos D, Murray DR, McAlpine B, Washington CV. Acral lentiginous melanoma mimicking benign disease: the Emory experience. *J Am Acad Dermatol* 2003; 48: 183-188.
23. Murphy GF. Enfermedades de la piel. En: Robbins SL, Cotran RS, Kumar V, Collins T, eds. *Manual de Patología Estructural y Funcional*, 6a ed. Madrid: McGraw Hill; 2000. p. 634.
24. Balch CM, Soong JJ, Shaw HM. An analysis of prognostic factors in 8500 patients with cutaneous melanoma. In: Balch CM et al (eds) *Cutaneous melanoma*. Philadelphia, PA: JB Lippincott, 1985; 7: 165-187.
25. Gallegos JF. Mapeo linfático y biopsia del ganglio centinela en melanoma cutáneo. Informe preliminar. *Rev Inst Nal Cancerol Mex* 1998; 44(3): 134-137.