

SÍNDROME DEL CUBOIDES: TRATAMIENTO MANIPULATIVO

Andrés López del Amo Lorente¹, Rafael González Úbeda², Joaquín Páez Mo-
guer³, José Francisco Salcini Márquez⁴, Jesús Báez Torres⁵.

1. Diplomado en Podología y Fisioterapia. Postgrado Patomecánica Univer-
sidad de Barcelona

2. Diplomado en Podología. Máster en Biomecánica y ortopodología de la
universidad de Sevilla. Postgrado Patomecánica Universidad de Barcelona.

3. Profesor asociado de podología de la Universidad de Málaga. Postgrado
Patomecánica Universidad de Barcelona

4. Diplomado en Podología. Máster en Biomecánica y ortopodología de la Universidad de Sevilla

5. Diplomado en Podología.

CORRESPONDENCIA

Andrés López del Amo Lorente
C/Padre de las Casas Local 14
11500 El Puerto de Santa María
Cádiz
Andres.lopezdelamo@hotmail.com

RESUMEN

La patología del síndrome del cuboides comprende un conjunto de posibilidades diag-
nósticas y clínicas poco conocidas, que suelen
llevar a un tratamiento inadecuado o poco cer-
tero en función del mecanismo y fisiopatología
con la que cursa esta lesión.

La sintomatología más frecuente presenta
dolor a la palpación en la zona plantar inter-
na del cuboides, dicho dolor es más acusado
durante la fase media y propulsiva pudiendo
llegar a producir debilidad muscular, además
observaremos limitación de la movilidad del 4 y
5 metatarsiano a la flexión dorsal.

En aquellos casos en los que se origina de
forma directa con entorsis de tobillo suelen ser
más severos y puede observarse inflamación,
eritema y equimosis; pudiendo enmascarar el
síndrome del cuboides así como dificultar su
tratamiento a posteriori.

En esta segunda parte se pretende enfocar
los diferentes tratamientos conservadores para
el tratamiento del síndrome del cuboides; pres-
tando especial atención al tratamiento manipu-
lativo.

PALABRAS CLAVE

Cuboides, esguince de tobillo, peroneo late-
ral largo, síndrome del cuboides.

ABSTRACT

The pathology of cuboid syndrome compri-
ses a set of diagnostic possibilities and little-
known clinics, which often lead to inadequate
or accurate treatment based on the mechanism
and pathophysiology that is accompanied with
this injury.

The most common symptom is pain on pal-
pation in the internal plantar cuboid, the pain is
more pronounced during the middle phase and
can potentially produce propulsive muscular
weakness. In those cases that directly origina-
te with ankle entorsis usually more severe and
can be seen swelling, erythema and ecchymo-
sis, can mask the cuboid syndrome and make
difficult the treatment in the last phases.

In this second part aims to focus the various
conservative treatments for the treatment of cu-
boid syndrome, with particular attention to ma-
nipulative treatment.

KEY WORDS

Cuboid, Ankle sprain, muscle peroneus , cu-
boid Syndrome.

INTRODUCCIÓN

El síndrome del cuboides se define como un conjunto de síntomas principalmente dolorosos en la zona del cuboides provocados por la incongruencia articular entre él mismo y las articulaciones que le rodean bloqueándose en posición de eversion y plantarflexión^{1, 2, 3}.

Es un trastorno común, que cursa con dolor a la palpación en la zona plantar interna del cuboides, dicho dolor es más acusado durante la fase media y propulsiva pudiendo llegar a producir debilidad muscular, además de limitación de la movilidad del 4 y 5 metatarsiano a la flexión dorsal (figura 1).

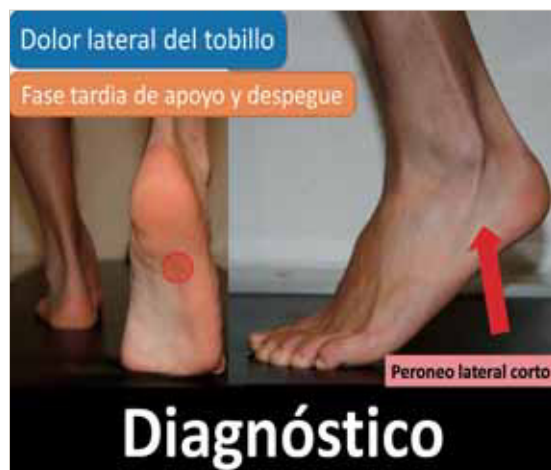

Figura 1.

Se da con más frecuencia en deportistas^{4, 5} sobre todo en bailarines, ya que al practicar la técnica de "puntas", la tracción sobre la cara plantar del cuboides es constante a través del tendón del músculo peroneo largo, y el cuboides no siempre se reposiciona correctamente después de este esfuerzo⁶.

Se cree que la causa más común del síndrome del cuboides son aquellos casos en los que se origina de forma directa por una entorsis de tobillo. (inversión y flexión plantar del tobillo) En ocasiones puede observarse inflamación, eritema y equimosis enmascarando el síndrome del cuboides, así como dificultar su tratamiento a posteriori^{2, 3, 7, 8}.

Esta patología comprende un conjunto de posibilidades diagnósticas y clínicas poco conocidas, que suelen llevar a un tratamiento inadecuado o poco certero en función del mecanismo y fisiopatología con la que cursa esta lesión.

TRATAMIENTO MANIPULATIVO

Una vez que se ha diagnosticado el Síndrome de Cuboides correctamente, esta patología responde excepcionalmente bien a los tratamientos conservadores como la terapia física u ortesis plantares, pero sobre todo a la manipulación^{9, 10, 11, 12, 13, 14}. Debemos entender, que el principal tratamiento para la incongruencia articular del cuboides es la manipulación osteopática y que los demás tratamientos conservadores comentados anteriormente favorecen una mejor y rápida recuperación del paciente, pero que por sí solos no son capaces de desbloquear el cuboides y por tanto aliviar la sintomatología dolorosa (figura 2).

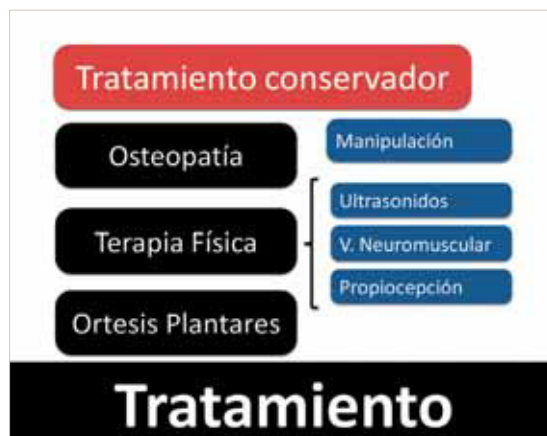

Figura 2.

La Osteopatía se basa en que todos los sistemas del cuerpo trabajan conjuntamente y están relacionados, por tanto los trastornos en un sistema pueden afectar el funcionamiento del resto. El tratamiento que se denomina manipulación osteopática (figura 3) consiste en un sistema de técnicas prácticas (manipulaciones articulares, técnicas de energía muscular, de movilización) orientadas a aliviar el dolor y restaurar funciones.

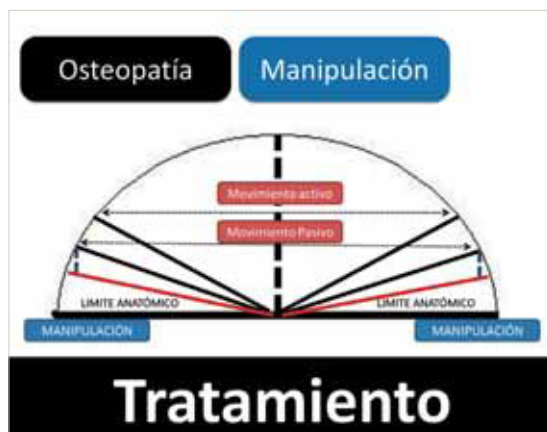

Figura 3. Tratamiento manipulativo.

La manipulación del cuboides es quizás una de las más fáciles y gratificantes de todas las movilizaciones de pie^{15, 16}. La técnica de manipulación original para la incongruencia articular del cuboides fue descrita por Newell y Woodley en 1981 llamada el "black snake heel whip" or "cuboid whip"^{13, 17, 18} conocida de forma más frecuente como técnica de Snap.

Esta técnica (descrita para el pie izquierdo) se realiza con el paciente de cubito prono sobre la camilla y nosotros nos situaremos en el extremo de la camilla. Llevaremos la rodilla del paciente en flexión de 90° y con el tobillo relajado en posición neutra, de este modo se reduce la tensión de los gemelos y evitamos el estiramiento del nervio peroneo superficial para no dañarlo^{13, 18, 19, 20, 21} (figura 4).

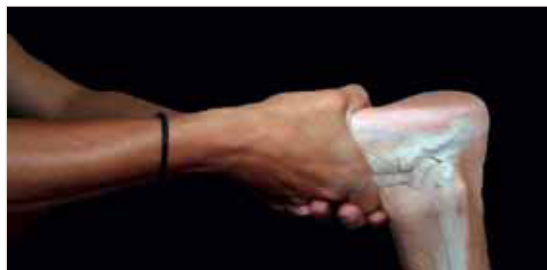

Figura 4: Manipulación del cuboides; maniobra de Snap.

Otros autores, colocan al paciente en decúbito prono con el miembro inferior a manipular por fuera de la camilla, obteniendo de esta manera, mayor facilidad para la movilización del miembro suspendido.

Colocaremos el pulgar de la mano derecha, sobre la cara plantar medial del cuboides, el pulgar de la mano izquierda sobre el pulgar derecho para reforzar la acción prensil y los dedos entrelazados sobre el dorso del pie. Tendremos cuidado de no poner los dedos directamente sobre el cuboides en la parte dorsal, ya que puede impedir el desbloqueo óseo²¹. Una vez situadas las manos correctamente sobre el pie del paciente, pasaremos a realizar movimientos circulares de la pierna buscando los límites del movimiento pasivo del paciente (conseguiremos conocer el punto exacto de manipulación y obtendremos relajación de la musculatura a tratar). Posteriormente se extiende la rodilla del paciente a la vez que se presiona el cuboides en su cara plantar medial con los pulgares y se plantaflexiona el tobillo con una ligera supinación de la articulación subastragalina^{13, 19} (figura 5).

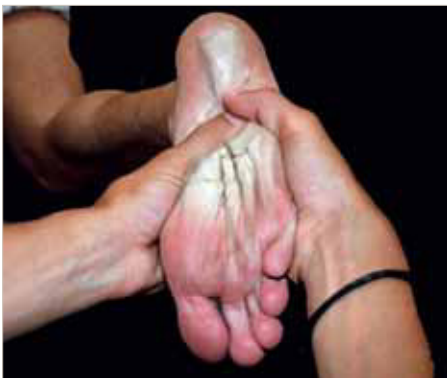

Figura 5: Manipulación del cuboides; maniobra de Snap.

Esta es la descripción original descrita por los autores, pero en la actualidad, existen múltiples variantes con respecto a la posición (tanto del paciente como a la del terapeuta) y a la manipulación¹⁹.

Dananberg^{2, 15}, describe una manipulación simple y suave para el cuboides que consiste en; (descrita para el pie izquierdo, en caso de ser para el pie derecho, invertiremos las manos).

Paciente sentado con la rodilla totalmente extendida (no permitir flexión de la rodilla durante la maniobra). Identificaremos la superficie plantar del cuboides (que se encuentra justo proximal y medial a la base de la 5ª metatarsiano).

Colocaremos el pulgar de la mano izquierda sobre la cara inferomedial del cuboides y el resto de los dedos se deslizan sobre la garganta del astrágalo para situarse sobre el dorso del pie (figura 6).

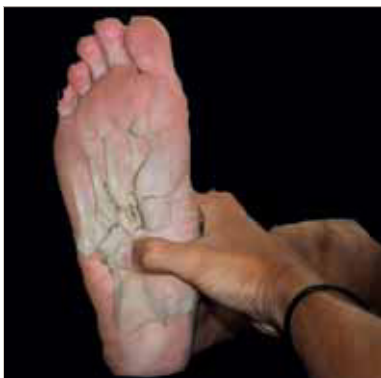

Figura 6: Manipulación del cuboides según Dananberg.

Posteriormente, la eminencia hipotenar de la mano derecha se colocará sobre el pulgar de la mano izquierda. Con las manos situadas correctamente sobre la planta del pie, se realiza un empuje rápido y de fuerza moderada contra el cuboides. Hay que tener sumo cuidado de no efectuar una fuerza excesiva sobre la superficie inferior del cuboides ya que puede estar sensible debido a la restricción de movimiento. Es raro observar sonido audible realizados por esta técnica (figura 7).

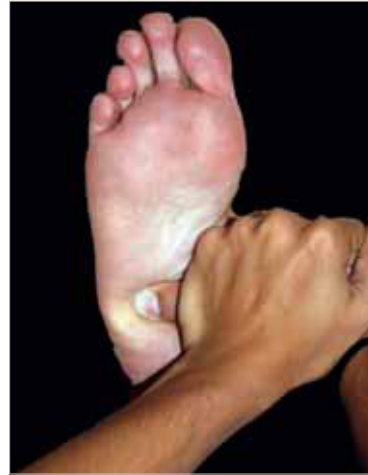

Figura 7: Manipulación del cuboides según Dananberg.

Hay que entender que el tratamiento del síndrome del cuboides no se basa únicamente en la manipulación del cuboides, sino que debemos valorar y tratar las articulaciones vecinas que también se pueden ver afectadas con una limitación de movimiento (peroné, TPA, astrágalo metatarsianos)^{14, 22, 23, 24, 25} (figura 8).

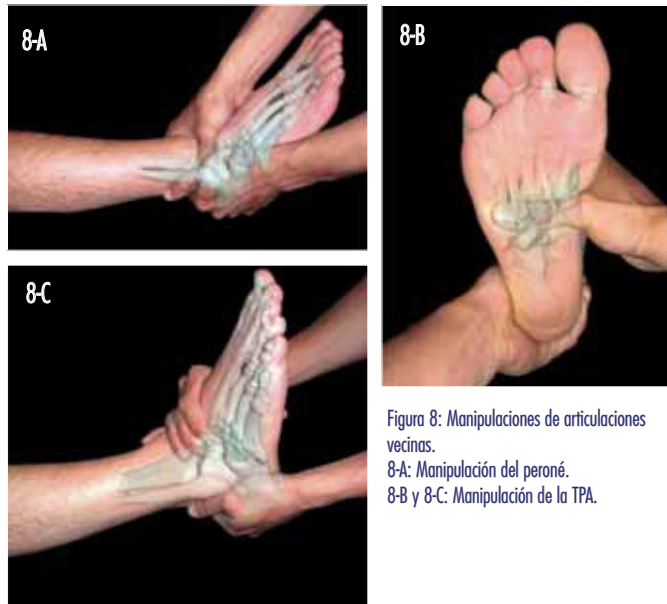


Figura 8: Manipulaciones de articulaciones vecinas.
8-A: Manipulación del peroné.
8-B y 8-C: Manipulación de la TPA.

En general, si el síndrome de cuboides ha estado presente durante una semana o dos, responderá a una o dos manipulaciones^{21, 26}. Por otra parte, si un paciente ha tenido síntomas durante seis meses, puede tardar hasta seis meses para resolverse por completo, pero con una mejora del 50% en los síntomas inmediatamente después de una exitosa manipulación.

Posteriormente a la manipulación se puede aplicar hielo en el lado lateral del pie para reducir cualquier respuesta inflamatoria y el dolor si es necesario²⁷.

CONTRAINDICACIONES

Somos conscientes de que existen contraindicaciones para esta técnica de manipulación, como son la artritis inflamatoria, enfermedad neoplasia de los huesos, la gota, coaliciones tarsales o anomalías vasculares, rotura longitudinal de tendones peroneos¹³.²¹. En niños algunos autores contraindican sobre la manipulación^{28, 29}, pero no hay ningún estudio sobre el uso de la manipulación o el uso de la osteopatía en niños, en cualquier caso, es difícil encontrar un síndrome del cuboides en niños ya que el crecimiento óseo no ha terminado y existe mayor laxitud ligamentosa.

También tendremos en cuenta que si la aparición del síndrome del cuboides es secundario a un esguince lateral de tobillo, hemos de esperar a la disminución considerable del edema con el fin de prevenir el desarrollo de una condición crónica³⁰.

OTROS TRATAMIENTOS CONSERVADORES

Dentro de todos los tratamientos conservadores, el más resolutivo y efectivo es la manipulación y que todos los demás, por si solos no son capaces de desbloquear el cuboides, pero ayudan a una mejor y pronta recuperación del paciente.

Dentro de la terapia física, usaremos inicialmente ultrasonidos pulsátil que puede facilitar la síntesis de colágeno y a continuación se puede convertir en ultrasonidos continuo para promover la cicatrización de los tejidos más dañados¹³.

Los vendajes neuromusculares pueden llegar a relajar o disminuir el aumento de tono de los peroneos; también muy útiles en caso de dolor muscular o cualquier tendinopatía peroneal.

El ejercicio debe centrarse en estiramientos del

músculo peroneo largo y tríceps sural. El fortalecimiento de los músculos intrínsecos y extrínsecos del pie, combinado con el entrenamiento propioceptivo ayudará al paciente a recuperar de una manera más completa¹³ (figura 9)

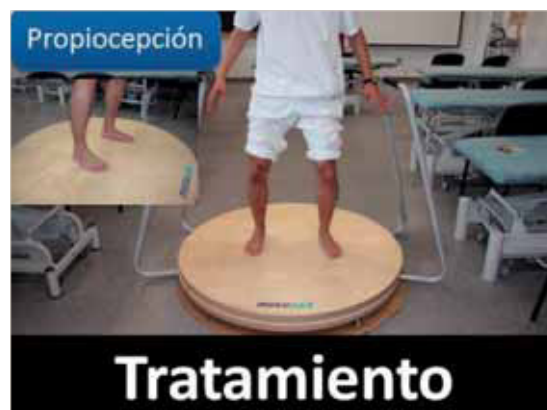

Figura 9.

CONCLUSIONES

La importancia del desbloqueo óseo en la zona del cuboides, permite mejorar la relación mecánica, corrigiendo desplazamientos articulares que refuerzan y re-estabilizan los músculos del pie y de la pierna. No solo valoraremos el estado del cuboides, sino que también tendremos en cuenta las articulaciones vecinas como el escafoides, tibio-peronea-astragalina (TPA), mediotarsiana y peroné, tanto a la hora de explorar como en el tratamiento físico y manipulativo.

A partir de la realización de la manipulación, podemos prescindir del uso posterior de un soporte plantar en aquellos casos producidos por un mecanismo directo como un esguince en inversión y siempre que no coexista un tobillo inestable.

BIBLIOGRAFÍA

- Edvin Selmani, M.D.1; Vladimir Gjara, M.D.2; Eduard Gjika, Current Concepts Review: Peroneal Tendon Disorders Foot & Ankle International/Vol. 27, No. 3/March 2006.
- Chang J; cuboid syndrome; the proceedings of the annual meeting of the podiatry institute. podiatry institute 2010 chapter 37.
- Julien P; cuboid: the misunderstood bone; the proceedings of the annual meeting of the podiatry institute. podiatry institute 2010 chapter 38.
- Amol Saxena, Steven K. Wolf. Peroneal Tendon Abnormalities, A Review of 40 Surgical Cases. July/August 2003 Vol 93, N°4 Journal of the American Podiatric Medical Association.
- Sánchez Gómez R. de Benito González S. Gómez Martín B. Álvarez-Calderón Iglesias O. Rico Teixeira R; Maniobra de fiabilidad para el Músculo Peroneo Lateral Largo: Hiper movilidad del Primer Radio Revista Internacional de Ciencias Podológicas Vol. 3, Núm. 1, 2009, 35-44.
- Sánchez Ramos A. Esquince de ligamento lateral externo tobillo. El Peu 2002; 22(2):64-70
- Estrada Malacón C.A. Torres Roldán F. Valdés Martínez L.Técnica en el tratamiento de la inestabilidad lateral crónica de tobillo con injerto autólogo de peroneo lateral corto por mínima invasión; acta ortopédica mexicana 2009; 23(1): 3-8
- Gastaldi orquin E., Tinto pedreroi M., Maruenda Paulino J.I., Sanchis Cabanilles M. Rotura de los ligamentos externos del tobillo: diagnóstico y tratamiento quirúrgico. Revisión de 65 casos. Rev. Esp. De Cir. Ost., (27-36) 1987.
- Leerar PJ. Differential diagnosis of tarsal coalition versus cuboid syndrome in an adolescent athlete. J Orthop Sports Phys Ther 2001; 31(12).
- Mazerolle SM; Cuboid syndrome in a college basketball player: a case report.Athletic Therapy Today, 2007 Nov; 12 (6): 9-11
- Tikker R; Cuboid syndrome and the importance of adjustment therapy; Podiatry Management, 2008 Apr-May; 27 (4): 208
- Subotnick S; Peroneal cuboid syndrome: an often overlooked cause of lateral column foot pain; Chiropractic Technique, 1998 Nov; 10 (4): 156-62
- Stephen M. Patterson; cuboid syndrome: a review of the literature Journal of Sports Science and Medicine (2006) 5, 597 – 606
- Michaud TC. Foot orthoses and others forms of conservative foot care. Massachusetts; Williams and Wilkins;1996.p. 27-56.
- Dananberg HJ; Manipulation of the Cuboid; <http://www.vasylimedical.com/resources/articles.html>
- Aldrich M, Gurnick KL, Meyers I, Dananberg H; Cuboid pain.; Podiatry Management, 2009 Apr-May; 28 (4): 20
- Blakeslee TJ, Morris. Cuboid syndrome and the significance of midtarsal joint stability. J Am Podiatr Med Assoc. 1987;77:638-642
- Newell, S.G. and Woodley, A. (1981) Cuboid Syndrome. Physician and Sports Medicine 9, 71-76.
- Tixá S, Ebenegger B. Atlas de Técnicas articulares osteopáticas de las extremidades. Masson 2005. Pag: 244-154.
- Levin J, Goldstein SH, Samuel DE, DeBrule M; Lateral cuboid patient; Podiatry Management; 2008 Aug; 27 (6)
- Caselli M.A.; Pantelaras N,How To Treat Cuboid Syndrome In The Athlete; podiatry today; VOL 17; Oct 2004
- Whitman JM, Childs JD, Walker V; The use of manipulation in a patient with an ankle sprain injury not responding to conventional management: a case report; Manual Therapy 10 (2005) 224–231
- Dananberg HJ; Manipulation of the Ankle as a Method of Treatment for Ankle and Foot Pain; J Am Podiatr Med Assoc 2004 94: 395-399.
- Dananberg HJ; Shearstone J; Guillano M; Manipulation method for the treatment of ankle equinus; J Am Podiatr Med Assoc 2000 90: 385-389.
- Menz HB; Dananberg HJ; Manipulation Method for the Treatment of Ankle Equinus; J Am Podiatr Med Assoc 2001 91: 105-106.
- Jennings J, Davies GJ; Treatment of cuboid syndrome secondary to lateral ankle sprains; A case series The Journal of orthopaedic and sports physical therapy 2005, vol. 35, no7, pp. 409-415.
- Caselli MA, Pantelaras N; how to treat cuboid syndrome in the athlete; Podiatry today; Vol: 17; oct 01 2004
- French SD, Walker BF, Perle SM; Chiropractic care for children: too much; too little or not enough? Chiropractic & Osteopathy 2010.
- Chiropractic approach to the management of children. Vallone SA, Miller J, Larsdotter A, Barham-Floreani J Chiropractic & Osteopathy 2010, 18:16.
- Mooney M, Maffey-Ward L; Cuboid plantar and dorsal subluxations: assessment and treatment. J Ortho Sports Phys Ther 1994; 20(4).