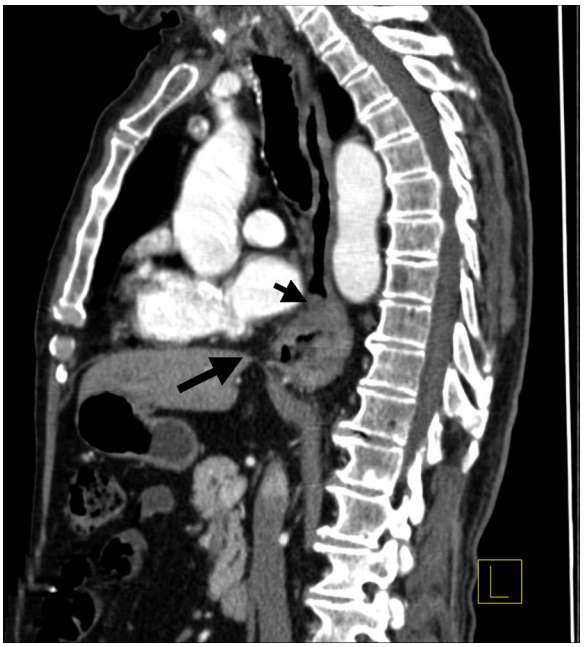

Figura 1. TC toracoabdominal donde se puede apreciar una tumoración estenosante en esófago distal (flecha pequeña) con estómago herniado en el mediastino (flecha grande).

quimioterapia) frente a un tratamiento paliativo con prótesis esofágica recubierta. El buen estado del individuo unido a la posibilidad de realizar una cirugía curativa mínimamente invasiva nos animó a ofrecer en este caso el tratamiento quirúrgico. El paciente tomó la decisión de ser operado y se le envió a oncología para su valoración. Respecto a los resultados de la operación, se desestimó realizar una esofaguectomía transtorácica debido a la edad del sujeto, pero a pesar de ello, el paciente tuvo problemas para movilizar las secreciones bronquiales y terminó desarrollando una complicación respiratoria. La dehiscencia de la anastomosis cervical se resolvió muy rápido, y a nivel mediastínico hubiera supuesto probablemente la muerte del paciente. A pesar de la cardiotoxicidad temporal inducida por el trastuzumab, el paciente no tuvo ninguna complicación cardiovascular. A los 2 meses de la intervención el sujeto ha recobrado su vida normal y no ha precisado tratamiento adyuvante.

En conclusión, los grandes avances en anestesia, en cirugía laparoscópica y en oncología permiten ofrecer tratamientos más completos con buenos resultados a pacientes octogenarios bien seleccionados con cáncer de esófago.

Bibliografía

1. Tougeron D, Hamidou H, Scotté M, di Flore F, Antonietti M, Paillot B, et al. Esophageal cancer in the elderly: an analysis of the factors associated with treatment decisions and outcomes. BMC Cancer. 2010;10:510.
2. Zehetner J, Lipham JC, Ayazi S, Banki F, Oezcelik A, deMeester SR, et al. Esophagectomy for cancer in octogenarians. Dis Esophagus. 2010;23:666–9.
3. Adam DJ, Craig SR, Sang CT, Cameron EW, Walker WS. Esophagectomy for carcinoma in the octogenerian. Ann Thorac Surg. 1995;61:190–4.
4. Ruol A, Portale G, Castoro C, Merigliano S, Cagol M, Cavallin F, et al. Effects of neoadjuvant therapy on preoperative morbidity in elderly undergoing esophagectomy for esophageal cancer. Ann Surg Oncol. 2007;14:3243–50.
5. Moskovitz AH, Rizk NP, Venkatraman E, Bains MS, Flores RM, Park BJH, et al. Mortality increases for octogenarians undergoing esophagogastrectomy for esophageal cancer. Ann Thorac Surg. 2006;82:2031–6.
6. Steyeberg EW, Neville BA, Koppert LB, Lemmens VE, Tilanus HW, Coebergh JW, et al. Surgical mortality in patients with esophageal cancer: development and validation of a simple risk score. J Clin Oncol. 2006;24:4277–84.
7. Santin BJ, Price PP. Laparoscopic transhiatal esophagectomy at a low-volume center. JSLS. 2011;15:41–6.
8. Jones PE, Sayson SC, Koeheler DC. Laparoscopic cholecystectomy in a cardiac transplant candidate with an ejection fraction of less than 15%. JSLS. 1998;2:89–92.
9. Hulscher JB, van Sandick JW, de Boer AG, Wijnhoven BP, Tijssen JG, Fockens P, et al. Extended transthoracic resection compared with limited transhiatal resection for adenocarcinoma of the esophagus. N Engl J Med. 2002;347:1662–9.
10. Piotrowski G, Gawor R, Stasiak A, Gawor Z, Potemski P, Banach M. Cardiac complications associated with trastuzumab in the setting of adjuvant chemotherapy for breast cancer overexpressing human epidermal growth factor receptor type2-a prospective study. Arch Med Sci. 2012;8:227–35.

Jorge de Tomás*, José María Monturiol, Marta Cuadrado y Fernando Turégano

Servicio de Cirugía General II, *Hospital General Universitario Gregorio Marañón, Madrid, España*

* Autor para correspondencia.
Correo electrónico: jdetomaspal@hotmail.com (J. de Tomás).

http://dx.doi.org/10.1016/j.regg.2012.09.009

Sepsis, anemia, incontinencia anal y úlcera presacra, por fístula recto-vaginal desapercibida, en nonagenaria

Sepsis, anaemia, anal incontinence, and presacral ulcer due to an unnoticed rectal-vaginal fistula in a nonagenarian

Las fístulas rectovaginales (FRV) provocan una situación penosa para la mujer que la padece, con afectación de su calidad de vida y riesgo de complicaciones, como aconteció en el caso que presentamos.

Una mujer de 91 años, con antecedentes de DM-2 e HTA, intervenida por cáncer de útero en 1974, y tratada posteriormente con bomba de cobalto, ingresa en el Servicio de Geriatría por melenas y fiebre de 38 °C. Se trata de una paciente independiente para casi todas las ABVD que realiza, sin deterioro cognitivo asociado.

Destaca la existencia desde hace 15 años de incontinencia anal y una úlcera sacra de 8 meses de evolución, sometida exclusivamente a cuidados locales.

La exploración confirma una importante afectación del estado general; úlcera sacra grado III e inflamación de toda la zona perineal y vulvar, con heces líquidas en vagina y periné. Al tacto rectal se objetiva un canal anal fibrosado, rígido, sin capacidad de contracción y una comunicación recto-vaginal que da lugar a una verdadera cloaca.

La analítica mostraba 16.000 leucocitos con un 96% de neutrófilos; PCR de 17; Hb: 9,8 g/dl. Marcadores tumorales, normales.

Hemocultivos y urocultivo positivos para *Enterococcus faecium*. En la TC abdominal se objetiva un proceso pélvico inflamatorio/tumoral, que englobaba recto, vagina y cuello vesical (fig. 1). Colonoscopia: recto estenosado, rígido e inflamado; gran comunicación con vagina en cara anterior.

Las biopsias a nivel rectal son compatibles con rectitis postrádica.

Se decide tratamiento quirúrgico, donde se objetiva un plastrón inflamatorio en pelvis, que engloba recto, vagina y asa de íleon terminal.

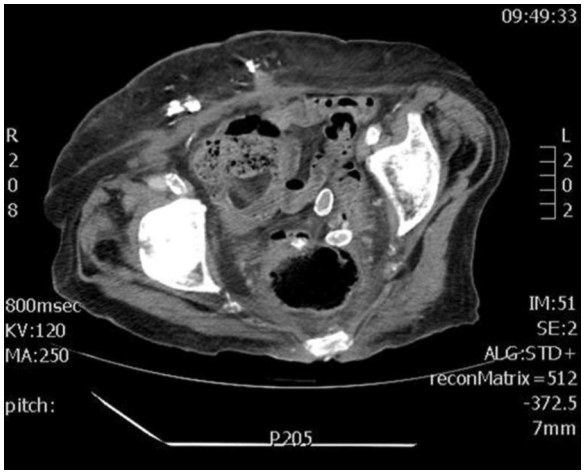

Figura 1. Inflamación pélvica involucrando recto, vagina y vejiga.

Se practicó desconexión recto-vaginal a nivel de la cloaca y resección recto-sigmoidea y del asa intestinal implicada. Anastomosis íleo-cecal, colostomía terminal izquierda y cierre a nivel de Douglas de la cloaca mediante epiploplastia.

Se comprobó el cierre vaginal y la ausencia de sintomatología a nivel rectal. Se consiguió la resolución de las ITUS y la cicatrización de la úlcera. La anemia también evolucionó espontáneamente de forma satisfactoria. Al alta, la paciente continua siendo independiente para las ABVD y sin deterioro cognitivo.

La prevalencia de la proctitis postrádica oscila entre el 5 y 10% para todos los estadios y la gravedad puede variar de leve a grave o potencialmente mortal. Es difícil determinar la evolución natural de la proctitis actínica, pero las complicaciones graves tienen mayor probabilidad de estar asociadas con estenosis, hemorragias y FRV.

En este caso estacan la coexistencia de 2 afecciones que alteran de forma importante la calidad de vida de la mujer que las padece, y que condicionan complicaciones importantes, fundamentalmente infecciosas[1].

Por un lado, incontinencia anal, después de la administración de radioterapia tras la histerectomía[2]. Dicho tratamiento ocasionó una proctitis actínica, con reducción de la capacitancia rectal y distensibilidad, unido a afectación neurológica y esfinteriana. Todo esto contribuyó al desarrollo de una incontinencia fecal, asumida como «normal» y paliada mediante la utilización de pañales.

A esta alteración, se sumó una comunicación recto-vaginal, que incrementó de forma ostensible el «grado» de incontinencia, con manchado permanente, irritación perineal y provocación de una úlcera sacra, por acúmulo constante de heces en toda la zona.

La presencia de heces en la vagina condicionó las infecciones urinarias, episodios de sepsis y anemia crónica. El sangrado descrito con anterioridad es atribuible a la reacción inflamatoria que provocaba la comunicación recto-vaginal y la proctitis existentes, y unido a la infección persistente, pueden explicar la anemia crónica objetivada.

Un simple tacto rectal evidenció una cloaca recto-vaginal, con paso permanente de heces líquidas a vagina y manchado constante.

Aunque tanto para la incontinencia fecal como para las FRV existen multitud de posibilidades terapéuticas, la decisión debe adoptarse de forma individualizada[3–6].

Dada la edad de la paciente y las características locorregionales, se optó por realizar una colostomía terminal que excluyese el paso de las heces.

Durante la intervención se observó la inclusión de un asa de intestino delgado en todo el proceso inflamatorio, lo que explica la naturaleza líquida de las heces. Se practicó resección en bloque del asa de delgado, junto a recto y sigma, aislándolos de su comunicación vaginal.

Consideramos que, a pesar de la elevada prevalencia de la incontinencia anal en las personas de edad avanzada, debe prestársele la adecuada atención, valorarlas íntegramente y ofrecerles la opción terapéutica más adecuada, muchas veces quirúrgica, que evite la desagradable situación que ocasiona, en cuanto a la calidad de vida[1] y las complicaciones sépticas, sobre todo si se sobreañade una FRV, aspecto a tener en cuenta en toda mujer sometida a radioterapia pélvica[2].

Bibliografía

1. Markland AD, Greer WJ, Vogt A, Redden DT, Goode PS, Burgio KL, et al. Factors impacting quality of life in women fecal incontinence. Dis Colon Rectum. 2010;53:1148–54.
2. Putta S, Andreyev HJ. Fecal incontinence: a late side-effect of pelvic radiotherapy. Clin Oncol (R Coll Radiol). 2005;17:469–77.
3. Champagne BJ, McGee MF. Rectovaginal fistula. Surg Clin North Am. 2010;90:69–82.
4. Rivadeneira DE, Ruffo B, Amrani S, Salians C. Rectovaginal fistulas: current surgical management. Clin Colon Rectal Surg. 2007;20:96–101.
5. Cerdán J. Alternativas terapéuticas en la incontinencia anal. Rev Gastroenterol. 1999;1:444–61.
6. Tan JJY, Chan M, Tjandra JJ. Evolving therapy for fecal incontinence. Dis Colon Rectum. 2007;50:1950–67.

Marta Vigara García[a,*], Carlos Cerdán Santacruz[b], Pedro Gil Gregorio[a] y Javier Cerdán Miguel[b]

[a] *Servicio de Geriatría, Hospital Clínico San Carlos, Madrid, España*
[b] *Servicio de Cirugía 2, Hospital Clínico San Carlos, Madrid, España*

* Autor para correspondencia.
Correo electrónico: martavigara01@hotmail.com (M. Vigara García).

http://dx.doi.org/10.1016/j.regg.2012.10.008

Utilidad del QuantiFERON®-TB en la detección de tuberculosis en el anciano. A propósito de un caso

The utility of QuantiFERON®-TB in the detection of tuberculosis in the elderly. A case report

Sr. Editor:

La tuberculosis se ha convertido en un importante problema de salud pública, con una incidencia y prevalencia que ha ido incrementándose en los últimos años. La población anciana sigue constituyendo un reservorio importante de la enfermedad, y las manifestaciones frecuentemente atípicas de la enfermedad, junto con la dificultad en su detección o diagnóstico y el mayor riesgo de presentar toxicidad farmacológica son algunos de los problemas que aparecen ligados a la infección en el paciente de edad avanzada[1].

Presentamos el caso de una mujer de 84 años con antecedentes de HTA, hiperlipidemia y depresión reactiva, con reciente caída con traumatismo lumbar y acuñamiento L1, que ingresa en la unidad de agudos de geriatría partiendo de una excelente situación basal por un cuadro constitucional, deterioro funcional y cognitivo, y dolor