Journal Pre-proof



Una nueva técnica dinámica para tratar la pseudoartrosis subtrocantérea de cadera: técnica detallada y revisión de la literatura

Alberto D. Delgado-Martinez E. Carlos Rodríguez-Merchán Cristina Zarzuela-Jiménez Hermenegildo Cañada-Oya

PII: S1888-4415(25)00226-7

DOI: https://doi.org/doi:10.1016/j.recot.2025.12.001

Reference: RECOT 1667

To appear in: *Revista Espanola de Cirugia Ortopedica y Traumatologia*

Received Date: 28 October 2025

Accepted Date: 7 December 2025

Please cite this article as: Delgado-Martinez AD, Carlos Rodríguez-Merchán E, Zarzuela-Jiménez C, Cañada-Oya H, Una nueva técnica dinámica para tratar la pseudoartrosis subtrocantérea de cadera: técnica detallada y revisión de la literatura, *Revista Espanola de Cirugia Ortopedica y Traumatologia* (2025), doi: https://doi.org/10.1016/j.recot.2025.12.001

This is a PDF of an article that has undergone enhancements after acceptance, such as the addition of a cover page and metadata, and formatting for readability. This version will undergo additional copyediting, typesetting and review before it is published in its final form. As such, this version is no longer the Accepted Manuscript, but it is not yet the definitive Version of Record; we are providing this early version to give early visibility of the article. Please note that Elsevier's sharing policy for the Published Journal Article applies to this version, see: https://www.elsevier.com/about/policies-and-standards/sharing#4-published-journal-article. Please also note that, during the production process, errors may be discovered which could affect the content, and all legal disclaimers that apply to the journal pertain.

© 2025 Published by Elsevier España, S.L.U. on behalf of SECOT.

Journal Pre-proof

Una nueva técnica dinámica para tratar la pseudoartrosis subtrocantérea de cadera: técnica detallada y revisión de la literatura

A new dynamic technique for healing aseptic subtrochanteric hip nonunion: detailed technique and review of literature

Una nueva técnica dinámica para tratar la pseudoartrosis subtrocantérea de cadera: técnica detallada y revisión de la literatura

Alberto D. Delgado-Martinez [1,2,*], E. Carlos Rodríguez-Merchán [3] Cristina Zarzuela-Jiménez [4] and Hermenegildo Cañada-Oya [1]

[1] Servicio de Cirugía Ortopédica, Hospital Universitario de Jaén, 23007 Jaén, España; adelgado@ujaen.es

[2] Área de Cirugía, Departamento de ciencias de la salud, Universidad de Jaén, 23071 Jaén, España.

[3] Servicio de Cirugía Ortopédica, Hospital Universitario La Paz, Paseo de la Castellana 261, 28046-Madrid, España.

[4] Servicio de Cirugía Ortopédica, Hospital Universitario Nuevo San Cecilio de Granada, 18007 Granada, España.

* Correspondencia: adelgado@ujaen.es

Resumen

Journal Pre-proof

Antecedentes y objetivos: La pseudoartrosis subtrocantérea es un problema importante y difícil de tratar. Se han empleado varias técnicas en la literatura para abordar este problema, arrojando resultados variables. El objetivo de esta revisión es presentar los detalles quirúrgicos de una nueva técnica recientemente desarrollada y analizar la literatura sobre técnicas quirúrgicas aplicadas a este problema hasta la fecha.

Materiales y métodos: Se presenta la técnica quirúrgica detallada de un nuevo sistema dinámico para corregir la pseudoartrosis subtrocantérea. Se ha revisado toda la literatura sobre la fijación de la pseudoartrosis subtrocantérea desde enero de 2000 hasta agosto de 2025. Se seleccionaron artículos con 2 o más pacientes tratados mediante fijación de una pseudoartrosis subtrocantérea no infectada. En cada artículo se buscó y analizó la corrección del varo y el acortamiento, el desbridamiento, el uso de injerto óseo, el tipo de dispositivo y la carga inmediata de peso.

Resultados: Se revisaron 347 artículos. 26 finalmente cumplieron con los criterios de inclusión. La corrección del varo no siempre fue necesaria, pero cuando fue necesaria, los sistemas extramedulares lograron una mejor corrección. El acortamiento de la pierna fue pasado por alto por la mayoría de los artículos, que aceptaron el acortamiento de la pierna afectada. La mayoría de los articulos emplean un desbridamiento de la zona y varios tipos de injertos óseos. Esto parece útil en las pseudoartrosis atróficas, pero no en las hipertróficas (que son la inmensa mayoría). Todos los dispositivos empleados en la literatura (excepto uno) funcionaron aplicando compresión no dinámica. La mayoría de los sistemas empleados no permiten la carga de peso inmediata, lo cual es importante para los pacientes mayores.

Journal Pre-proof

Conclusiones: La nueva técnica dinámica para tratar la pseudoartrosis subtrocantérea cumple con todos los requisitos para resolver este problema: consolidación, corrección del varo y la longitud de las piernas, y soporte inmediato de peso. Como se han descrito pocos pacientes con esta técnica, es necesario y ya está en marcha un estudio prospectivo multicéntrico.

Abstract

Background and Objectives: Subtrochanteric nonunion is a challenging problem. Several techniques have been employed in the literature to address this problem, yielding varying results. The objective of this review is to present the surgical details of a new technique recently developed, and to analyze the literature about surgical techniques applied to this problem to date.

Materials and Methods: The detailed surgical technique of a new, dynamic system to fix subtrochanteric nonunion is presented. All literature regarding nonunion fixation of subtrochanteric nonunion was revised from 2000 to August 2025. Only papers with 2 or more patients treated by fixation of an aseptic subtrochanteric nonunion were selected. Varus and shortening correction, debridement, use of bone graft, type of device, and immediate weight bearing were searched for and analyzed in every paper.

Results: 347 papers were fully reviewed. 26 finally met the inclusion criteria. Varus correction was not always necessary, but when required, extramedullary systems achieved better correction. Leg shortening was overlooked by most papers, which accepted the shortening of the involved leg. Most papers use debridement and several types of bone grafts. It seems useful in atrophic nonunion, but not in hypertrophic ones. All devices but one worked in a

Journal Pre-proof

nondynamic compression way. Most systems do not allow for immediate weight bearing, which is important for elderly people.

Conclusions: The new dynamic technique for healing of subtrochanteric nonunion fulfills all the requirements to solve this problem: healing, varus and leg length correction, and immediate weight bearing. As few patients have been reported with this technique, a prospective, multicenter study is warranted and currently ongoing.

Palabras clave: pseudoartrosis; no unión, subtrocantérico; cadera; osteosíntesis

Keywords: nonunion; subtrochanteric; hip; osteosynthesis

1. Introducción

Las fracturas de cadera son muy frecuentes, con más de 10 millones de casos tratados anualmente en todo el mundo[1].

Las fracturas subtrocantéreas son un subtipo de fracturas de cadera definidas como fracturas del fémur proximal que ocurren dentro de los 5 cm distales al trocánter menor[2]. Se estima que la incidencia general de estas fracturas es de alrededor de 15-20 por cada 100,000 habitantes, lo que representa del 10% al 30% de todas las fracturas de cadera[2,3].

Journal Pre-proof

Esta fractura es difícil de tratar y es propensa a la no unión (pseudoartrosis). Se estima que, con las técnicas modernas de tratamiento, alrededor del 7-20% de las fracturas subtrocantéreas desarrollarán pseudoartrosis[3].

Los principales factores involucrados en esta alta tasa de pseudoartrosis son dos. Primero, el alto estrés mecánico en esta zona. El área subtrocantérea soporta una tensión en varo muy alta en condiciones anatómicas, que es aún mayor si la fractura se fija en varo[4]. En segundo lugar, la alta composición ósea cortical de esta área. El hueso cortical tiene menor vascularización y su capacidad de consolidación es algo menor que el hueso trabecular[4]. Estos dos factores hacen que esta área sea más propensa a la pseudoartrosis que las áreas vecinas, como la región intertrocantérea[4].

Muchos buenos artículos han revisado recientemente el tratamiento de la pseudoartrosis por fractura subtrocantérea[2,5]. DeRogatis[5] Recientemente publicó una de las mejores revisiones sobre el tratamiento de las pseudoartrosis por fractura subtrocantérea de cadera. En sus conclusiones, afirmaron que la heterogeneidad del estudio impidió un metanálisis formal. Muchas técnicas y procedimientos se mezclan en muchos artículos, lo que dificulta la obtención de conclusiones claras.

Toda técnica quirúrgica consta de muchos pasos quirúrgicos. Muchos de ellos son posibles de combinar, y todos tienen el potencial de mejorar o empeorar la curación.

Recientemente hemos publicado los resultados de los primeros 5 pacientes con una técnica novedosa que implica una fijación dinámica del sitio de pseudoartrosis, lo que permite la corrección completa de la discrepancia en varo y longitud de la pierna. En el momento actual, estamos siguiendo un total

Journal Pre-proof

de 25 pacientes, los que nos ha permitido ajustar un poco más la técnica quirúrgica aquí presentada.

El objetivo de esta revisión es describir la técnica en detalle y analizar en la literatura varios pasos quirúrgicos clave al reconstruir una pseudoartrosis subtrocantérea.

2. Materiales y métodos

Se ha publicado recientemente una visión general de esta técnica[6]. Sin embargo, Algunos detalles de esa técnica faltaban en el artículo original, y algunos otros se han añadido durante este año como consecuencia del aumento de casos. Por ello, aquí se detalla la técnica actualizada.

La revisión bibliográfica se realizó de acuerdo con los principios de los requisitos de PRISMA ScR[7]. El protocolo detallado ha sido revisado por todos los autores. El protocolo final se registró prospectivamente en el “Open Science Framework” el 23 de julio de 2025 (https://osf.io/2tygw/).

Para ser incluidos en la revisión, los artículos deben centrarse en la técnica quirúrgica para tratar las pseudoartrosis subtrocantéreas. Se incluyeron artículos de revistas revisadas por pares si: se publicaron entre el período de 2000 a 2025, se escribieron en inglés o español, involucraron participantes humanos y describieron la técnica quirúrgica empleada con suficiente detalle (al menos: implante utilizado, osteotomía o no, injerto óseo utilizado, protocolo postoperatorio). Se descartaron los informes de casos y los trabajos de revisión. También se descartaron las pseudoartrosis debidas a osteotomías

Journal Pre-proof

quirúrgicas previas (no a fracturas). También se descartaron pacientes pediátricos (menores de 18 años).

Para identificar documentos potencialmente relevantes, se realizaron búsquedas en las siguientes bases de datos bibliográficas desde 2000 hasta julio de 2025: PubMed, Embase, bases de datos de revisión Cochrane y el motor de búsqueda de Google. Las estrategias de búsqueda se redactaron por consenso entre los autores. La búsqueda en PubMed (MEDLINE) se realizó con las palabras clave "subtrochanteric" Y "nonunion" entre los años 2000 y julio de 2025. También identificamos informes que carecían de las palabras clave antes mencionadas, pero que se encontraron al buscar otros articulos. Los resultados finales de la búsqueda se exportaron a Zotero y se eliminaron los duplicados.

Los autores desarrollaron conjuntamente un formulario de datos para determinar qué variables extraer. Los revisores trazaron los datos de forma independiente, discutieron los resultados y actualizaron continuamente el formulario de datos en un proceso iterativo.

Los estudios se agruparon según los tipos de procedimiento quirúrgico involucrado: implante, injerto, osteotomía, reducción y tratamiento postoperatorio. También resumimos el tipo de paises, poblaciones y diseños de estudio para cada grupo, junto con las medidas utilizadas y los hallazgos generales. Cuando se identificó una revisión sistemática, se contó el número de estudios incluidos en la revisión que potencialmente cumplieron con los criterios de inclusión y se anotó cuántos estudios se habían omitido en la búsqueda, agregándolos a ella.

Journal Pre-proof

3. Técnica quirúrgica detallada

3.1. Selección de pacientes

Esta técnica está destinada a las pseudoartrosis no infectadas (asépticas) o a la pérdida de fijación (rotura del implante, cut-out o cualquier otra forma) de las fracturas subtrocantéreas de cadera. Para indicar esta técnica, se deben cumplir todos estos requisitos:

a) Fractura subtrocantérea: Línea de fractura original en el área entre la parte superior del trocánter menor y 5 cms por debajo del margen inferior del trocánter menor.

b) Pseudoartrosis: más de 6 meses desde la fractura, con dolor al caminar y sin signos de consolidación con técnicas de imagen (radiografía o tomografía computarizada). O bien pérdida de fijación: rotura del implante original o pérdida de la fijación original en cualquier momento.

c) No hay infección presente: los niveles de proteína C reactiva deben estar dentro de los niveles normales. Si una cirugía anterior se realizó menos de 6 semanas antes, dos muestras separadas deben mostrar un valor decreciente. No debe haber ningún otro signo clínico de infección (enrojecimiento, pus, herida abierta).

3.2. Planificación preoperatoria

El objetivo de la técnica quirúrgica es sobrecorregir la deformidad en varo para obtener un ángulo final en valgo de 150º en el cuello femoral. También es importante que la parte distal del lado proximal de la pseudoartrosis esté en contacto con la parte distal (hueso diafisario), para conseguir una compresión dinámica desde el primer día postoperatorio (Figura 1).

Journal Pre-proof

La placa a utilizar debe ser un DHS (tornillo dinámico de cadera, varias marcas comerciales lo ofrecen), con al menos 6 orificios y una angulación de 135 a 150 grados.

Se debe utilizar una imagen calibrada radiográficamente del fémur proximal del paciente. Se debe tomar una radiografía de pelvis AP con ambas rodillas en 15º de rotación interna. Sobre esta plantilla, se realizan las mediciones.

Se recomienda utilizar una placa de 150º para pseudoartrosis “bajas” y de 135° para pseudoartrosis “altas” (trazos más proximales). Si usamos la placa de 150º se sigue el eje central del cuello para el tornillo cefálico. Sin embargo, si usamos la placa de 135º y queremos obtener 150 °de valgo del cuello femoral, la dirección del tornillo cefálico debe ser de 15 ° de varo respecto al eje del cuello (figura 2). La punta del tornillo debe estar lo más cerca posible del centro de la cadera (fóvea). De todos modos, es posible una ligera posición hacia abajo de la punta del tornillo (como se ve en la Fig. 1), si es necesario, para evitar el mismo orificio que el implante anterior.

Las líneas se dibujan como se ve en la Figura 2. Es útil medir la distancia del punto de entrada a la punta del trocánter mayor, o el orificio del implante anterior, o cualquier otra referencia que se pueda ver durante la cirugia en la fluoroscopia. Esa será la posición final en la vista de AP. En la vista lateral, el tornillo debe estar justo en el centro.

Journal Pre-proof

3.3. Posición del paciente

Se deben administrar antibióticos preoperatorios, como es habitual en cada hospital (2gr de cefazolina IV en nuestro centro). La anestesia debe administrarse para que dure al menos dos horas (la duración media de la cirugía es de 112 min)[6].

El paciente se coloca en una mesa de tracción y la parte proximal del fémur se gira 15º hacia adentro. Esto permite una vista AP perfecta de la cadera. No se da tracción; La mesa de tracción solo es necesaria para sujetar la extremidad, facilitar el abordaje quirúrgico, y posteriormente, para corregir la rotación si es necesario.

La preparación de la piel se realiza como de costumbre.

3.4. Extracción de implantes y abordaje quirúrgico

El material previo debe extraerse utilizando las incisiones antiguas. Si se rompe el clavo dentro del hueso, se pueden usar algunas técnicas percutáneas para recuperarlo, como las descritas por Tadros et al[8].

El abordaje quirúrgico es un abordaje subvasto lateral. La incisión se realiza justo lateral al trocánter mayor, bajando unos 15 cm (Figura 3). Después de incidir la piel y el tejido subcutáneo, se hace una incisión en la fascia lata en línea con la incisión cutánea. El vasto lateral se identifica y separa de la línea áspera en la parte posterior del fémur. Se coloca un retractor de Hohmann para separar el músculo vasto hacia anterior.

Se toman tres muestras de la zona de pseudoartrosis para microbiología, para descartar infección. Si macroscópicamente se detectan signos de

Journal Pre-proof

infección (pus, mal olor...), se debe suspender la técnica, desbridar la pseudoartrosis y utilizar un fijador externo para fijar provisionalmente la pseudoartrosis hasta que se resuelva la infección.

3.5. Preparación de la cabeza: llenado del orificio e inserción del tornillo cefálico

Hay un orificio en la cabeza femoral que corresponde al tornillo cefálico previamente extraído. Vale la pena llenar este hueco para obtener un mejor agarre del nuevo tornillo. A partir de un taco de 40gr de injerto esponjoso de banco, se prepara una barra de la siguiente manera: se mide el ancho del orificio anterior y se usa una trefina para obtener un barril del mismo ancho (Figura 4). Esto se impacta en el agujero con un impactador.

Como se planeó anteriormente, la guía se inserta en la cabeza femoral lo más profundamente posible para penetrar en el núcleo duro de la cabeza femoral. Después de la perforación, se inserta un tornillo cefálico de la longitud adecuada.

3.6. Desimpactación de la zona de pseudoartrosis

Este es un punto clave. Después de la identificación del sitio de pseudoartrosis, se inserta cuidadosamente un escoplo a través del mismo. La idea es desimpactar ambos fragmentos para poder movilizarlos posteriormente. Es muy importante abrir el espacio medial, al menos 0,5 cms. Por lo general, no es necesario romper el hueso, pero si hay alguna barra de hueso, se puede romper con el escoplo. No hay que desperiostizar la zona. También es

Journal Pre-proof

primordial no violar la vascularización que llega a esta área (Figura 5). No se agrega injerto óseo ni se realiza decorticación.

3.7. Sobrevalguización de la pseudoartrosis

En este momento, se introduce el DHS (de al menos 6 agujeros) en el tornillo cefálico previamente introducido. La corrección de la posición de la cabeza femoral se consigue adaptando la placa a la diáfisis femoral. Para hacerlo, se recomienda un retractor de Lowman. Suavemente, el retractor se aprieta y la placa llega al hueso diafisario, consiguiendo valguizar la zona de pseudoartrosis, según lo planeado (150º) (Figura 6).

3.8. Fijación final y cierre de la herida

Después de la colocación de la placa sobre la diáfisis, es necesario hacer compresión en la zona de pseudoartrosis. Es muy importante evitar cualquier distracción aplicada a la pierna. En este momento hay que aflojar la mesa de tracción y realizar una pequeña compresión proximalmente sobre el pie, para asegurar que no hay tracción y comprimir ligeramente la zona de pseudoartrosis. Este es un punto muy importante para asegurar un buen apoyo en la zona medial de la pseudoartrosis. Suele ser necesario en este punto, aflojar un poco el retractor de Lowman.

La rotación de la extremidad ahora se evalúa y corrige si es necesario. Con una radioscopia en proyección lateral del fémur proximal, la rodilla (eje intercondíleo) debe alinearse para obtener una anteversión de 15º del fémur proximal.

Journal Pre-proof

Luego, se colocan los tornillos corticales de 3,5 mm. Se recomienda insertar al menos 6 tornillos bicorticales con buen agarre. Si se aplica una placa más larga, el tornillo más distal puede ser un tornillo monocortical para disminuir la tensión en la punta distal de la placa. Si se considera que algún tornillo no fija bien, puede ser interesante aplicar un cerclaje de alambre sobre la placa.

El buen agarre del DHS se verifica moviendo todo el fémur proximal bajo visión fluoroscópica (Figura 7).

El vasto se deja in situ sin puntos de sutura. La fascia lata, el tejido subcutáneo y la piel se cierran de la manera habitual.

3.9. Tratamiento postoperatorio

Se permite la carga de peso inmediata con muletas el primer día postoperatorio. No hay ninguna limitación para los movimientos o carga de peso desde el primer dia.

Los puntos clave de la técnica quirúrgica figuran en la tabla 1.

4. Revisión de la literatura

La búsqueda en PubMed arrojó 347 resultados. Tras revisar los títulos, se descartaron 310 resultados, por lo que quedaron 37 títulos disponibles para una revisión adicional. También se revisaron los artículos de revisión para buscar dentro de ellos nuevos artículos y se agregaron 2 citas a la búsqueda.

Journal Pre-proof

Journal Pre-proof

La búsqueda de EMBASE no agregó ningún artículo a la búsqueda. La búsqueda en Google agregó 1 artículo.

Después de una cuidadosa revisión de los artículos completos, se descartaron 16 artículos: 2 tenían resultados mixtos con otras patologías, 4 no se centraban en la pseudoartrosis, 2 eran comentarios sobre artículos y 8 eran sobre la pseudoartrosis del cuello femoral o la diáfisis. Entonces, finalmente, 24 artículos se utilizaron para su análisis completo (tabla 2).

La calidad general de los artículos fue, en general, deficiente; 22 fueron estudios retrospectivos de series de casos, con un nivel de evidencia IV. El número de pacientes incluidos en cada estudio fué generalmente bajo, entre 2 y 136 (media de 23 pacientes). Los criterios de pseudoartrosis también fueron bastante variables, con varios criterios clínicos o radiológicos de pseudoartrosis, y considerándola desde 4 semanas después de la fractura (incluyen fallos de fijación) hasta desde un año después de la fractura.

4.1. Corrección del varo

Casi todos los artículos están de acuerdo en que el varo es un factor bastante importante para el desarrollo de pseudoartrosis. Todos los artículos revisados indicaron que el varo se corrigió de alguna manera si estaba presente. Solo un artículo comparó un grupo al que solo agregó una placa (sin corrección) (7 pacientes) versus cambiar el clavo y agregar la placa (con corrección, 12 pacientes)[9]. Las tasas de consolidación fueron mejores para el grupo no corregido (100% versus 92%). Sin embargo, se supone que esos pacientes fueron asignados a ese grupo porque no se encontró desalineación en varo.

Journal Pre-proof

Para la corrección del varo, la mayoría de los artículos no realizan osteotomía. Realizan la corrección principalmente mediante el desbridamiento de la zona de pseudoartrosis y luego la alineación en valgo del fragmento proximal. La reducción abierta es el sistema más común, pero un artículo lo realiza por vía percutánea[10].

Muchos artículos no indican el grado de corrección. Muchos de ellos simplemente afirman que se ha hecho una corrección. La mayoría de ellos intentan conseguir un valgo anatómico comparando con el lado contralateral [10–14]. Solo el artículo con la técnica aquí presentada afirma que el objetivo es una sobrecorrección a 150º valgus[6].

En resumen, existe un amplio acuerdo en que un valgo anatómico o ligeramente sobrecorregido es necesario para una buena consolidación.

4.2. Acortamiento

Este es un problema que se encuentra con frecuencia en la práctica clínica pero, sorprendentemente, no se registra en muchos artículos. Sólo doce artículos miden el acortamiento de los casos antes y después de la cirugía de revisión[6,13,15–24].

La mayoría de los artículos aceptan o incluso aumentan la discrepancia en la longitud de las piernas. Un acortamiento final de entre 11 y 23 mm es comúnmente aceptado[13,15–17].

Journal Pre-proof

Solo cuatro artículos intentan restaurar o al menos disminuir esta discrepancia en la longitud de las piernas, como vemos a continuación.

Una forma de lograr esto es insertando injerto óseo. Wu et al[18] diseñó una técnica en la que se distrae el área de pseudoartrosis y se inserta un autoinjerto óseo estructural de la cresta ilíaca posterior. Finalmente, se usa un clavo para fijar el montaje. Se afirma que funciona bien para las discrepancias en la longitud de las piernas de entre 2-5 cm, y se describe un alargamiento medio de 1 cm en su serie de 21 pacientes, con una consolidación del 100%.

Otra forma de lograr el alargamiento de la pierna acortada es a través de la valguización. Kim et al[21], utilizando un clavo-placa de 95º consiguió un alargamiento de unos 7-9 mm con sólo corregir el ángulo de valgo y añadiendo injerto óseo. El-Alfy et al[20] también logró un aumento de la longitud de la pierna (hasta 13 mm) mediante la valguización del fémur proximal y la adición de injerto óseo. En ambos casos se realizó una construcción estática. Delgado-Martinez et al[6], realizando una corrección dinámica sobre valgo de la pseudoartrosis también lograron un alargamiento medio de la pierna de 8 mm en su serie de 5 pacientes con una curación del 100%. No se utiliza ningún injerto en su método[6], evitando la morbilidad de la zona donante.

En resumen, es necesario tener en cuenta la discrepancia en la longitud de las piernas y tratar de corregirla, si es posible.

Journal Pre-proof

4.3 Desbridamiento de la zona de pseudoartrosis

La mayoría de los artículos realizan un desbridamiento, o incluso una delaminación cortical, para promover la consolidación biológica. Es difícil determinar si una pseudoartrosis en esta zona es atrófica o hipertrófica. Algunos artículos tratan solo de pseudoartrosis atróficas[14], por lo que el desbridamiento y la adición de productos osteoinductores (injerto óseo, RIA, BMP, etc.) parecen justificados. La mayoría de ellos también lo usan para corregir la deformidad en varo, pero a expensas de aumentar el acortamiento del miembro[13,16,17].

Dos artículos no realizan un desbridamiento de la zona no consolidada: De Biase et al[25], en un artículo de solo dos casos, sólo abre la zona de pseudoartrosis, sin desbridamiento. Delgado-Martinez et al[6], en un estudio prospectivo de 5 casos, realiza una apertura de la zona de pseudoartrosis, sin desbridamiento. En ambos trabajos, la consolidación alcanza el 100% de los casos.

En resumen, si una pseudoartrosis es atrófica, puede ser útil realizar el desbridamiento. Para las pseudoartrosis hipertróficas, no parece útil.

4.4. Injerto óseo

Se han utilizado muchos tipos de injertos óseos. Los autoinjertos generalmente son preferibles cuando están disponibles, debido a sus mejores propiedades osteogénicas[14]. La mayoría de los artículos utilizan otros injertos, principalmente aloinjertos, cuando no se dispone de un autoinjerto. Algunos

Journal Pre-proof

artículos usan aloinjertos estructurales[24,26]. También se ha utilizado RIA (fresado, irrigación-aspiración) de médula ósea del mismo paciente[14,27].

Solo 4 artículos afirman no usar injertos óseos en ningún caso[6,22,23,25]. Al comparar las tasas de cicatrización entre los grupos de pacientes, no hay una ventaja clara en el uso de injertos óseos. Las tasas de consolidación en artículos sin injerto oscilan entre el 69 y el 100% y los artículos con injerto oscilan entre el 84 y el 100%.

En resumen, parece apropiado usar el injerto en pseudoartrosis atróficas, pero no parece tan útil en pseudoartrosis hipertróficas.

4.5 Dispositivo: ¿dinámico o estático?

Se han utilizado varios tipos de dispositivos para fijar la zona de pseudoartrosis. La mayoría de ellos funcionan en modo estático.

El clavo intramedular es el material más comúnmente utilizado. Se recomienda fresar el canal y usar un clavo más ancho, para obtener un mejor agarre[4,12,15–18,22,26,28]. Para corregir el varo, la medialización del punto de entrada del clavo es algo muy importante. Se han publicado algunos avances con respecto a este asunto, como el uso de tornillos de Poller para ayudar al clavo a mantener el punto de entrada en una posición medial (para evitar el varo)[10].

La adición de una placa al clavo intramedular es otro sistema para mejorar la fijación[4,12,15]. Algunos artículos simplemente agregan una placa (placa

Journal Pre-proof

bloqueada de 3,5 o 4,5 mm) a la fijación previa si la posición es aceptable[4,9,12,15].

El segundo implante más utilizado es un clavo-placa de 95º o un tornillo condilar dinámico (DCS) de 95º[11,13–15,20,23,25–27]. Se utiliza para fijar la pseudoartrosis de un modo estático. Algunos artículos doblan la placa para conseguir unos 100-120º de angulación del clavo[13,20]. Las tasas de unión oscilan entre el 67 y el 100%, pero las tasas de complicaciones (infecciones, pérdida de fijación, etc.) son más altas que con el clavo intramedular. Sin embargo, la capacidad de corregir el varo es mayor.

Otro implante utilizado es la placa LCP femoral proximal (FP-LCP)[19,29]. Es bastante similar al clavo-placa o al DCS, pero se anclan más tornillos a la cabeza del fémur. Se han publicado resultados similares a los de los otros sistemas extramedulares. También se ha utilizado una placa LCP femoral proximal (FP-LCP), pero colocada al revés[30].

Solo se ha utilizado un sistema dinámico en esta indicación[6]. Un tornillo de cadera deslizante dinámico (DHS) de 135-150º, que es la técnica descrita en este artículo. Se abre la zona de pseudoartrosis, se sobrecorrige la deformidad en varo y luego se fija de manera completamente dinámica, lo que permite a los pacientes soportar peso desde el primer día postoperatorio. Aunque todavia hay publicados pocos pacientes (5), los resultados parecen prometedores, con una consolidación del 100% y casi sin complicaciones.

En resumen, se han publicado muchos sistemas para fijar la pseudoartrosis. Los sistemas intramedulares son los más utilizados y presentan menos complicaciones, pero su capacidad para corregir la deformidad en varo es

Journal Pre-proof

limitada. Los sistemas extramedulares se pueden utilizar para mejorar o sustituir el clavo intramedular, con un mayor riesgo de complicaciones. Los dispositivos dinámicos extramedulares son actualmente los más prometedores.

4.6. ¿Carga inmediata o no?

La carga de peso inmediata es importante. Como la mayoría de los pacientes son ancianos, pueden tener muchas complicaciones debido a la falta de actividad física. Sin embargo, la mayoría de los artículos publicados no permiten que los pacientes realicen de forma inmediata la carga de peso completa.

Muchos artículos que utilizan fijación intramedular promueven la carga de peso inmediata[10,12,17,18]. Se considera un método estable de fijación, pero no todos los artículos que usan dispositivos intramedulares permiten la carga inmediata de peso[22].

Sin embargo, todos los artículos que utilizan fijación extramedular con un dispositivo no dinámico, evitan la carga de peso inmediata, en algunos casos esperando incluso 3 meses[14,19,20,23,25,27,29]. La fijación dinámica extramedular (DHS) de Delgado-Martinez et al[6] (detallada anteriormente) permite e incluso mejora la carga de peso inmediata.

En resumen, se debe buscar un dispositivo que permita soportar peso al fijar la pseudoartrosis subtrocantérea. Los dispositivos intramedulares y el DHS dinámico generalmente permiten lograr este objetivo.

La Tabla 2 resume los principales resultados de cada artículo.

Journal Pre-proof

5. Conclusión

Presentamos en detalle una novedosa técnica para el tratamiento de la pseudoartrosis subtrocantérica, que permite corregir cualquier grado de varo, disminuir el acortamiento y realizar apoyo inmediato.

Se ha demostrado que para lograr la consolidación en una pseudoartrosis subtrocantérea, es primordial corregir la deformidad en varo y la discrepancia en la longitud de las piernas. También es deseable permitir la carga de peso inmediata.

Se han utilizado muchos dispositivos y sistemas, pero no son capaces de conseguir todos los objetivos propuestos. El clavo no siempre puede corregir la deformidad, y los sistemas extramedulares no dinámicos no permiten la carga inmediata.

Una técnica que cumple plenamente todos los requisitos en todos los casos es la nueva técnica dinámica que se explica aquí.

Conflicto de intereses: "Los autores declaran no tener conflictos de intereses".

Financiación: Este artículo no ha recibido financiación de ningún tipo

Consideraciones éticas: Este estudio, al ser un trabajo de revisión, no ha tratado directamente con pacientes, sólo con artículos publicados. Las imágenes si son originales, pero tratadas de forma completamente anónima.

Contribuciones de los autores: "Conceptualización, Delgado-Martinez AD.; metodología, todos los autores.; validación, todos los autores.; filtrado de datos, Cañada-Oya H y Zarzuela-Jiménez C.; redacción y preparación del borrador original,

Journal Pre-proof

Delgado-Martinez AD.; redacción, revisión y edición, Rodríguez-Merchán ED.; supervisión, Delgado-Martínez AD. Todos los autores han leído y aceptado la versión publicada del manuscrito.

Financiación: "Esta investigación no recibió financiación externa".

Agradecimientos: Agradecemos al grupo español de investigación sobre no uniones subtrocantéreas por sus valiosas aportaciones con respecto a este trabajo. El grupo está formado por: Renovell-Ferrer P; Videla M; Murcia-Asensio A; Olías-López B; Boluda J; Rodrigo A; Romero E; Ferrero F; Aguado H; Carrera I; Hernández-Hermoso JA; Gómez-Vallejo J; Cano-Porras JR; Parron R; Delgado-Rufino FB. No se ha utilizado GenIA de ninguna forma para la preparación de este documento.

Conflictos de intereses: "Los autores declaran no tener conflictos de intereses".

No se ha usado inteligencia artificial generativa en ningún punto de este manuscrito

Journal Pre-proof

Journal Pre-proof

Referencias

1. Sing CW, Lin TC, Bartholomew S, Bell JS, Bennett C, Beyene K, et al. Global Epidemiology of Hip Fractures: Secular Trends in Incidence Rate, Post-Fracture Treatment, and All-Cause Mortality. Journal of Bone and Mineral Research. 2023;38(8):1064-75.

2. Garrison I, Domingue G, Honeycutt MW. Subtrochanteric femur fractures: current review of management. EFORT Open Rev. 1 de febrero de 2021;6(2):145-51.

3. Lo YC, Su YP, Hsieh CP, Huang CH. Augmentation Plate Fixation for Treating Subtrochanteric Fracture Nonunion. Indian J Orthop. 2019;53(2):246-50.

4. Lo YC, Su YP, Hsieh CP, Huang CH. Augmentation Plate Fixation for Treating Subtrochanteric Fracture Nonunion. Indian J Orthop. 2019;53(2):246-50.

5. DeRogatis MJ, Kanakamedala AC, Egol KA. Management of Subtrochanteric Femoral Fracture Nonunions. JBJS Reviews. junio de 2020;8(6):e19.00143.

6. Delgado-Martínez AD, Cañada-Oya H, Zarzuela-Jiménez C. Dynamic, Over-Valgus Correction Without Osteotomy for Nonunion of Subtrochanteric Hip Fractures Using a Dynamic Hip Screw. Applied Sciences. enero de 2025;15(3):1236.

7. Tricco AC, Lillie E, Zarin W, O'Brien KK, Colquhoun H, Levac D, et al. PRISMA Extension for Scoping Reviews (PRISMA-ScR): Checklist and Explanation. Ann Intern Med. 2 de octubre de 2018;169(7):467-73.

8. Tadros A, Blachut P. Segmentally fractured femoral Küntscher nail extraction using a variety of techniques. American journal of orthopedics (Belle Mead, NJ). 1 de abril de 2009;38:E59-60.

9. Kim JW, Oh CW, Park KH, Oh JK, Yoon YC, Hong W, et al. The role of an augmentative plating in the management of femoral subtrochanteric nonunion. Arch Orthop Trauma Surg. 1 de agosto de 2023;143(8):4915-23.

10. Yoon YC, Oh CW, Kim J, Park K, Oh J, Ha SS. Poller (blocking) screw with intramedullary femoral nailing for subtrochanteric femoral non-unions: clinical outcome and review of concepts. Eur J Trauma Emerg Surg. 1 de abril de 2022;48(2):1295-306.

11. Lotzien S, Rausch V, Schildhauer TA, Gessmann J. "Revision of subtrochanteric femoral nonunions after intramedullary nailing with dynamic condylar screw". BMC Musculoskelet Disord [Internet]. diciembre de 2018 [citado 23 de julio de 2025];19(1). Disponible en:

Journal Pre-proof

https://bmcmusculoskeletdisord.biomedcentral.com/articles/10.1186/s12891-018-2372-4

12. Dietze C, Brand A, Friederichs J, Stuby F, Schneidmueller D, Von Rüden C. Results of revision intramedullary nailing with and without auxillary plate in aseptic trochanteric and subtrochanteric nonunion. Eur J Trauma Emerg Surg. junio de 2022;48(3):1905-11.

13. De Vries JS, Kloen P, Borens O, Marti RK, Helfet DL. Treatment of subtrochanteric nonunions. Injury. febrero de 2006;37(2):203-11.

14. Giannoudis PV, Ahmad MA, Mineo GV, Tosounidis TI, Calori GM, Kanakaris NK. Subtrochanteric fracture non-unions with implant failure managed with the “Diamond” concept. Injury. enero de 2013;44:S76-81.

15. Dheenadhayalan J, Sanjana N, Devendra A, Velmurugesan PS, Ramesh P, Rajasekaran S. Subtrochanteric femur nonunion - Chasing the elusive an analysis of two techniques to achieve union: Nail-plate fixation and plate-structural fibula graft fixation. Injury. junio de 2024;55(6):111462.

16. Kang SH. Treatment of subtrochanteric nonunion of the femur: whether to leave or to exchange the previous hardware. Acta Orthop Traumatol Turc. 2013;47(2):91-5.

17. Barquet A, Mayora G, Fregeiro J, López L, Rienzi D, Francescoli L. The Treatment of Subtrochanteric Nonunions With the Long Gamma Nail: Twenty-Six Patients With a Minimum 2-Year Follow-up. Journal of Orthopaedic Trauma. julio de 2004;18(6):346-53.

18. Wu CC. Locked Nailing for Shortened Subtrochanteric Nonunions: A One-stage Treatment. Clinical Orthopaedics & Related Research. enero de 2009;467(1):254-9.

19. Balasubramanian N, Babu G, Prakasam S. Treatment of subtrochanteric fracture non unions using a proximal femur plate. Journal of Orthopaedic Case Reports. 2016;6(1).

20. El-Alfy B, Abououf A, Darweash A, Fawzy S. The effect of valgus reduction on resistant subtrochanteric femoral non-unions: a single-centre report of twenty six cases. International Orthopaedics (SICOT). abril de 2024;48(4):1105-11.

21. Kim SM, Rhyu KH, Lim SJ. Salvage of failed osteosynthesis for an atypical subtrochanteric femoral fracture associated with long-term bisphosphonate treatment using a 95° angled blade plate. The Bone & Joint Journal. noviembre de 2018;100-B(11):1511-7.

Journal Pre-proof

22. Bayraktar MK, Tekin AÇ, Kir MÇ, Ayaz MB, Ocak O, Mihlayanlar FE. Nail breakage in patients with hypertrophic pseudoarthrosis after subtrochanteric femur fracture: treatment with exchanging nail and decortication. Acta Orthop Belg. 30 de marzo de 2023;89(1):59-64.

23. Rollo G, Tartaglia N, Falzarano G, Pichierri P, Stasi A, Medici A, et al. The challenge of non-union in subtrochanteric fractures with breakage of intramedullary nail: evaluation of outcomes in surgery revision with angled blade plate and allograft bone strut. Eur J Trauma Emerg Surg. diciembre de 2017;43(6):853-61.

24. Mardani-Kivi M, Karimi Mobarakeh M, Keyhani S, Azari Z. Double-plate fixation together with bridging bone grafting in nonunion of femoral supracondylar, subtrochanteric, and shaft fractures is an effective technique. Musculoskelet Surg. 1 de agosto de 2020;104(2):215-26.

25. De Biase P, Biancalani E, Martinelli D, Cambiganu A, Bianco S, Buzzi R. Subtrochanteric fractures: two case reports of non-union treatment. Injury. diciembre de 2018;49:S9-15.

26. Rehme-Röhrl J, Brand A, Dolt A, Grünewald D, Hoffmann R, Stuby F, et al. Functional and Radiological Results Following Revision Blade Plating and Cephalomedullary Nailing in Aseptic Trochanteric and Subtrochanteric Nonunion. JCM. 19 de junio de 2024;13(12):3591.

27. Vicenti G, Solarino G, Bizzoca D, Simone F, Maccagnano G, Zavattini G, et al. Use of the 95-degree angled blade plate with biological and mechanical augmentation to treat proximal femur non-unions: a case series. BMC Musculoskelet Disord. 28 de febrero de 2022;22(Suppl 2):1067.

28. Khanna A, MacInnis BR, Cross WW, Andrew Sems S, Tangtiphaiboontana J, Hidden KA, et al. Salvage of failed subtrochanteric fracture fixation in the elderly: revision internal fixation or hip arthroplasty? Eur J Orthop Surg Traumatol. 26 de agosto de 2024;34(6):3097-101.

29. Mittal KK, Agarwal A, Raj N. Management of Refractory Aseptic Subtrochanteric Non-union by Dual Plating. IJOO. junio de 2021;55(3):636-45.

30. Patil SSD, Karkamkar SS, Patil VSD, Patil SS, Ranaware AS. Reverse distal femoral locking compression plate a salvage option in nonunion of proximal femoral fractures. IJOO. agosto de 2016;50(4):374-8.

Journal Pre-proof

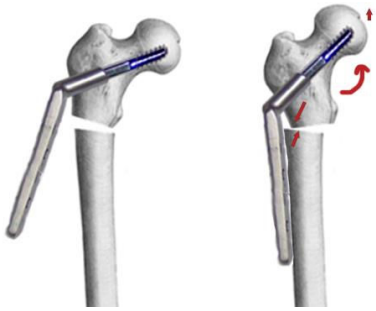

Figura 1: se busca la compresión entre la parte proximal y la distal de la pseudoartrosis. Además, corrección del valgo y alargamiento de la pierna.

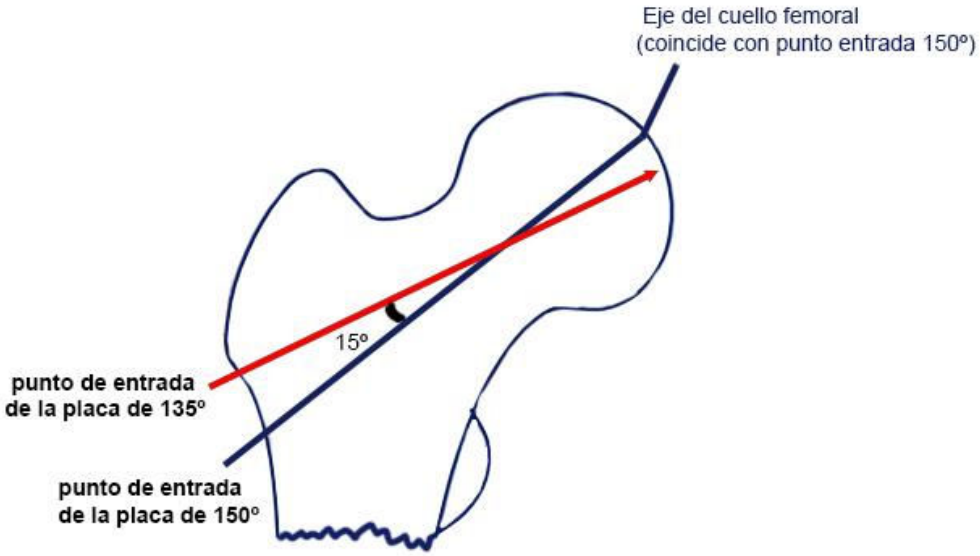

Figura 2: Diagrama de los puntos de entrada cuando se utiliza una placa de 135 o 150 grados. El objetivo es conseguir una posición final del cuello de unos 150º.

Journal Pre-proof

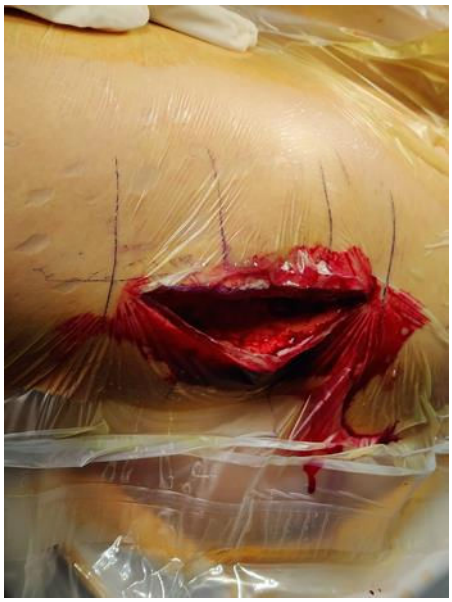

Figura 3: abordaje subvasto lateral

Figura 4: injerto óseo preparado para ser insertado. Dale forma algo cónica para facilitar la introducción. El tornillo anterior se puede utilizar como impactador, como se ve en la figura (imagen cortesía del Dr Nistal, Valladolid).

Journal Pre-proof

Journal Pre-proof

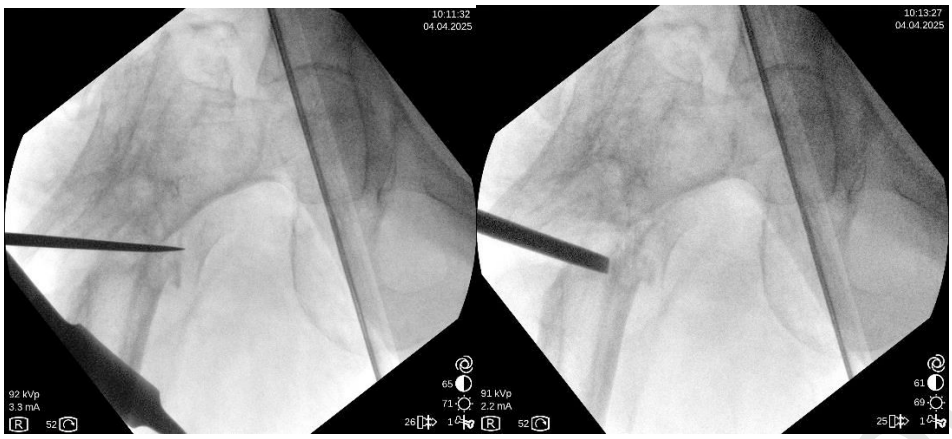

Figura 5: escoplo desimpactando el área de pseudoartrosis: izquierda) escoplo introducido hasta la corteza medial; derecha) desimpactación de la parte medial de la no unión, apalancando el escoplo.

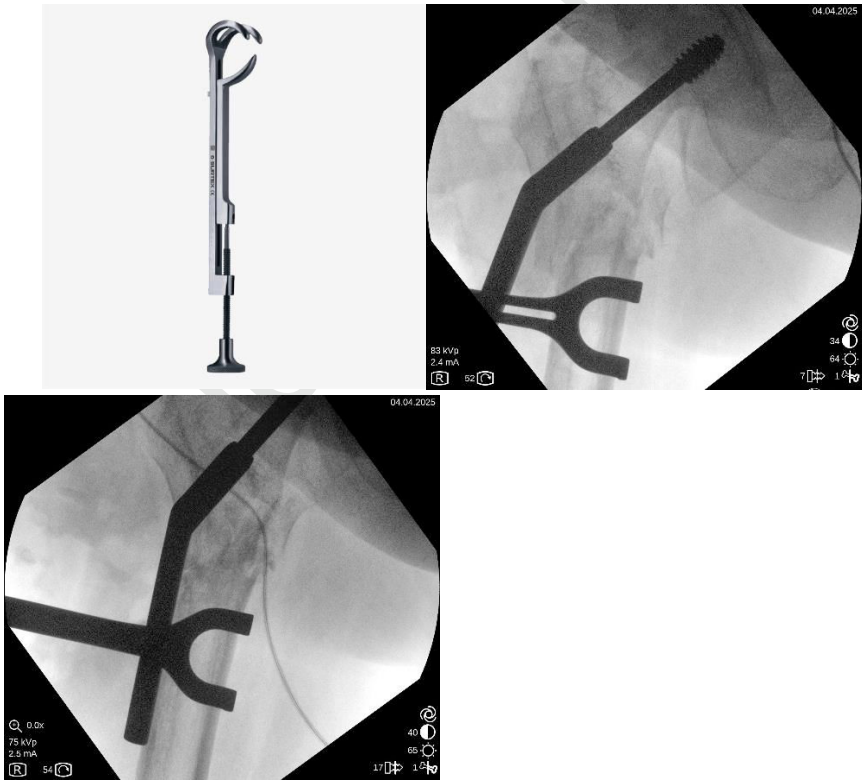

Journal Pre-proof

Figura 6: Retractor Lowman usado para valguizar el cuello femoral, como se planeó preoperatoriamente. Izquierda: retractor Lowman; centro: Retractor unido a la placa y al hueso antes de apretar; derecha: Retractor apretado y valguización conseguida.

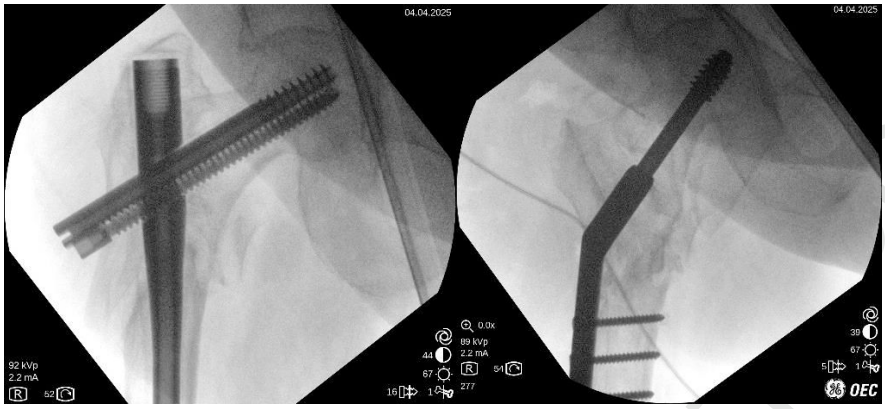

Figura 7: Izquierda: pseudoartrosis justo antes de la operación. Derecha: Fijación final como se ve en fluoroscopia con DHS de 6 orificios y 150º. Observese la sobrecorrección del valgo y el aumento de la longitud.

Journal Pre-proof

Journal Pre-proof

Tabla 1: Puntos clave de la técnica quirúrgica	
Punto clave	interés
Selección de pacientes: asegúrese de que no haya infección	Proteína C reactiva dentro del rango normal o disminuyendo
Coloque al paciente en la mesa de tracción pero sin tracción	Evita la distracción
Extracción de los implantes previos	
Preparación de la cabeza: Rellene el vacío con injerto	Importante para obtener una mejor compra en la cabeza
Inserte el tornillo cefálico a través de la ruta planificada previamente	
Desimpacte el sitio de no unión con un escoplo. Abrir la parte medial al menos 0,5 cms.	Importante para obtener una valguización adecuada. Ábralo al menos 0,5 mm en rayos X
Introducir la placa DHS de al menos 6 orificios y 6 tornillos	
Comprimir la extremidad (tabla de tracción) y comprobar y corregir la rotación de la extremidad	
Permitir el apoyo inmediato	

Journal Pre-proof

Journal Pre-proof

Tabla 2. Articulo	Implante	acortamiento (mm)	¿corrección de la deformidad?	¿desbridamiento?	¿injerto óseo?	¿osteotomía?	¿dinámico?	¿Soporte de peso inmediato?	Número de pacientes	Edad media (años)	seguimiento (meses)	diseño	% de consolidación	escala functional utilizada	Resultado funcional
Dietze 2022[12]	Cambio de clavo IM	no medido	Sí	Sí	Sí, cresta ilíaca bajo demanda	No	No	Sí	136	45	12	retrospectivo	95 %	LEFS	56/80
Dietze 2022[12]	Cambio de clavo IM + placa extramedular	no medido	Sí	Sí	Sí, cresta ilíaca bajo demanda	No	No	Sí	54	56	12	retrospectivo	94 %	LEFS	55/80
Dhindhayalan 2024[15]	Cambio de clavo IM + placa	17	Sí	desconocido	Sí, autólogo	No	No	desconocido	34	56	24	retrospectivo	97 %	LEFS	71/80
Dhindhayalan	DCS 95 + injerto de peroné	23	Sí	desconocido	Sí, autólogo	No	No	descon	20	56	24	retrospe	100 %	LEFS	66/80

Journal Pre-proof

2024[15]								ocido				ctivo			
Rehme-Röhrl 2024[26]	Cambio de clavo IM si <10º varo	no medido	Sí	No	Sí, aloinjerto estructural	No	No	No	23	58	72	retrospectivo	95%	Harris	81/100
Rehme-Röhrl 2024[26]	DCS 95º si >10º varo	no medido	Sí	desconocido	Sí, aloinjerto estructural	Sí	No	No	34	57	72	retrospectivo	70%	Harris	64/100
Mardani-Kivi 2020[24]	Doble placa LCP 4,5-5,0 + injerto óseo autólogo	0-20	Sí	Sí	Sí, aloinjerto estructural	No	No	No	3	41	40	retrospectivo	100%	no publicado	no publicado
Kim 2023[9]	Añadir placa mínimamente invasiva	no medido	No	No	No	No	No	No	7	57	36	retrospectivo	100%	no publicado	no publicado
Kim 2023[9]	Cambio de clavo IM + placa mínimamente invasiva	no medido	Sí	Sí	Sí, autólogo	Sí	No	No	12	57	36	retrospectivo	92%	no publicado	no publicado
Kang 2013[16]	Cambio de clavo IM o placa + autoinjerto	5	desconocido	desconocido	Sí, autólogo	No	No	No	10	49	19	retrospectivo	100%	no publicado	no publicado
Kang 2013[16]	agregar placa + autoinjerto (sin cambio	2	desconoc	desconocido	Sí, autólogo	No	No	No	9	48	19	retrospe	77,87%	no publicado	no publicado

Journal Pre-proof

	de clavo IM)		ido									ctivo			
Lo 2019[4]	Agregar placa e injerto óseo	no medido	No	Sí	Sí, autólogo	No	No	No	14	47	18	retrospectivo	100%	no publicado	no publicado
Lo 2019[4]	Clavo IM cambiado y agregar placa e injerto óseo	no medido	Sí	Sí	Sí, autólogo	No	No	No	7	47	18	retrospectivo	100%	no publicado	no publicado
Bayraktar 2023[22]	Cambio de clavo y decorticación IM	0-15	Sí	Sí, decorticación	No	No	No	No	10	40	38	retrospectivo	100%	no publicado	no publicado
Yoon 2022[10]	Cambio de clavo IM + tornillo poller	no medido	Sí	desconocido	a demanda, solo si es atrófico	Sí, percutánea	No	Sí	14	56	12	retrospectivo	85%	HHS	87/100
Lotzien 2018[11]	placa DCS 95º +- LCDCP premoldeada	no medido	Sí	Sí	Sí, aloinjerto o autoinjerto si no es hipertrófico	No	No	No	40	65	26	retrospectivo	92%	no publicado	no publicado
Rollo 2017[23]	Clavo-placa o DCS + aloinjerto femoral medial	1/22 pacientes acortados	Sí	Sí	Sí	No	No	No	22	72	12	retrospectivo	95%	HHS y SF12, RUST	84/100

Journal Pre-proof

Rollo 2017[23]	Clavo-placa o DCS	4/13 pacientes acortados	Sí	Sí	No	No	No	No	13	69	12	retrospectivo	69%	HHS y SF12, RUST	83/100
de Vries 2006[13]	Clavo-placa 95º (algunos de 100º-125º)	13	Sí	Sí	Sí, a demanda	No	No	No	33	53	31	retrospectivo	96%	Merle d'aubigne	16/18
Vicenti 2022[27]	Clavo-placa de 95º, injerto oseo estructural medial	no medido	Sí	Sí	Sí, fémur contralateral RIA	No	No	No	15	57	12	retrospectivo	93%	HHS	86/100
Khanna 2024[28]	mixto	no medido	desconocido	desconocido	desconocido	desconocido	No	No	34	66	16	retrospectivo	65%	no publicado	no publicado
Mittal 2021[29]	Placa PF-LCP + placa anterior LCP 4,5+decorticación	no medido	Sí	Sí	Sí	No	No	No	12	42	14	retrospectivo	100%	Parker mobility score	7,58/9
De Biase 2018[25]	Clavo-placa de 95º	no medido	Sí	No	No	Sí	No	No	2	72	12	retrospectivo	100%	no publicado	no publicado
El-Alfy 2024[20]	DCS premoldeado a 95º	-13	Sí	Sí	Sí, a demanda	No	No	No	26	45	56	retrospectivo	92%	HHS	89/100

Journal Pre-proof

Dumbre Patil 2016[30]	PF-LCP colocado de forma inversa	no medido	Sí	Sí	Sí, autólogo	No	No	No	20	43	52	retrospectivo	95%	no publicado	no publicado
Giannoudis 2013[14]	Clavo-placa 95º + RIA + injerto	no medido	Sí	Sí	Sí	No	No	No	14	65	26	retrospectivo	93%	no publicado	no publicado
Barquet 2004[17]	clavo IM estático largo	12	A veces	Sí	Sí	Sí	No	Sí	29	63	24	retrospectivo	88%	Función de la calificación traumática de la cadera	subir dos niveles en escala
Wu 2009[18]	Cambio de clavos IM + aloinjerto estructural que aumenta la longitud	-10	Sí	Sí	Sí	Sí	No	Sí	21	36	24	retrospectivo	100%	no publicado	no publicado
Balasubramanian 2016[19]	PF-LCP	sin discrepancia en la longitud de las piernas	Sí	Sí	Sí, a demanda	Sí	No	No	13	48	12	probable	84%	HHS	90/100

Journal Pre-proof

Kim 2018[21]	Clavo-placa de 95º Fracturas atípicas	-7	Sí	Sí	Sí, autólogo	Sí	No	desconocido	14	67	31	retrospectivo	86%	HHS	83/100
Kim 2018[21]	Clavo-placa de 95º Fracturas no atípicas	-9	Sí	Sí	Sí, autólogo	Sí	No	desconocido	21	55	30	retrospectivo	86%	HHS	86/100
Delgado-Martinez 2025[6]	DHS 135-150º	-8	Sí	No	No	No	Sí	Sí	5	64	12	probable	100%	HHS	90/100

Journal Pre-proof