

ORIGINAL

Resultados del tratamiento quirúrgico de las luxaciones acromioclaviculares tipo III mediante técnica de Weaver-Dunn modificada



S. López-Alameda*, T. Fernández-Santás, A. García-Villanueva,
D. Varillas-Delgado y F. Garcia de Lucas

Unidad de Miembro Superior, Hospital Fremap Majadahonda, Majadahonda, Madrid, España

Recibido el 31 de marzo de 2017; aceptado el 12 de noviembre de 2017

Disponible en Internet el 7 de febrero de 2018

PALABRAS CLAVE

Luxación
acromioclavicular
crónica;
Weaver-Dunn;
Resultados clínicos;
Resultados
radiológicos

Resumen

Objetivo: Valorar los resultados clínicos y radiológicos del tratamiento quirúrgico de las luxaciones acromioclaviculares tipo III mediante la técnica de Weaver-Dunn en fase diferida.

Material y método: Estudio observacional retrospectivo controlado no aleatorizado de 38 pacientes intervenidos entre enero de 2006 y diciembre de 2014. Se excluyeron 10 pacientes por fallecimiento o no localización. Se recogieron datos demográficos, tiempo hasta la intervención y complicaciones, analizando la Escala visual analógica, DASH y *Oxford Shoulder Score* y el resultado radiológico actualizado.

Resultados: Edad media de los pacientes de 35 años con hombro derecho-dominante afectado en un 71% de los casos predominantemente por caídas no a nivel. El 70% de los casos tenían percepción subjetiva tanto de recuperación de fuerza como de desaparición de deformidad. Se objetivó reducción completa radiológica en un 95% de los casos, con aparición de artrosis leve en un 44% y moderada en un 5,6%. Los resultados del DASH presentaron valores de 12,939 ($\pm 16,851$) y el OSS de 42,736 ($\pm 7,794$), indicando una función articular satisfactoria.

Discusión: Los datos de este estudio muestran similitud en cuanto a resultados de estudios anteriores en lo que respecta a la recuperación subjetiva de la fuerza, mantenimiento de la reducción anatómica, resultados de test funcionales y eficacia de la técnica de Weaver-Dunn.

Conclusiones: La técnica de Weaver-Dunn modificada aportó buenos resultados clínicos y radiológicos con reincorporación del paciente a sus actividades habituales y su mantenimiento a lo largo del tiempo.

© 2017 SECOT. Publicado por Elsevier España, S.L.U. Todos los derechos reservados.

* Autor para correspondencia.

Correo electrónico: socorrocolopez@yahoo.es (S. López-Alameda).

KEYWORDS

Chronic
acromioclavicular
dislocation;
Weaver-Dunn;
Clinical outcomes;
Radiological results

Results of surgical treatment of acromioclavicular dislocations type III using modified Weaver Dunn technique

Abstract

Objective: To evaluate the clinical and radiological results of the surgical treatment of type III acromioclavicular dislocations using the Weaver-Dunn technique in the delayed phase.

Material and method: A non-randomised controlled retrospective observational study of 38 patients operated between January 2006 and December 2014. We excluded 10 patients due to death or non-localisation. We collected demographic data, time to intervention, complications, analysing the Visual Analog Scale, DASH and Oxford Shoulder Score and the updated radiological result.

Results: mean age of patients with right-dominant shoulder affected in 71% of cases predominantly by non-level falls was 35. 70% of the cases had subjective perception of both recovery of strength and disappearance of deformity. Full radiological reduction was observed in 95% of the cases with the appearance of mild osteoarthritis in 44% and moderate osteoarthritis in 5.6%. The results of the DASH presented values of 12,939 ($\pm 16,851$) and the OSS of 42,736 ($\pm 7,794$), indicating satisfactory articular function.

Discussion: The data from this study shows similar results to previous studies regarding subjective recovery of strength, maintenance of anatomical reduction, functional test results and efficacy of the Weaver-Dunn technique.

Conclusions: The modified Weaver-Dunn technique provided good clinical and radiological results with patient reincorporation to their usual activities and maintenance over time.

© 2017 SECOT. Published by Elsevier España, S.L.U. All rights reserved.

Introducción

Las lesiones de la articulación acromioclavicular son relativamente frecuentes, sobre todo en los traumatismos del hombro en el deporte. Las luxaciones acromioclaviculares constituyen en torno al 12% de las luxaciones alrededor del hombro¹. El mecanismo de producción más frecuente suele ser por traumatismo directo.

Rockwood describió 6 tipos de luxaciones acromioclaviculares. Los tipos I y II son lesiones incompletas y normalmente se tratan de manera conservadora. Existe consenso en cuanto al tratamiento quirúrgico de las lesiones tipo IV a VI, siendo la luxación tipo III la que crea controversia en cuanto al tratamiento más adecuado. La luxación tipo III es aquella en la que se produce una rotura completa de los ligamentos coracoclaviculares con integridad de las fascias del deltoides y trapecio, lo que puede producir un ascenso de la clavícula entre un 25% y un 100% de la distancia normal². Para algunos pacientes el tratamiento conservador de este tipo de luxación acromioclavicular tiene buenos resultados presentando poco dolor, poca impotencia funcional y pudiendo volver a sus actividades habituales. No hay evidencia de qué factores predicen un mal resultado del tratamiento conservador debiendo considerarse la edad, la dominancia, el grado de actividad o la deformidad estética. Indicaciones absolutas para el tratamiento quirúrgico se han establecido en presencia de una luxación panclavicular o en presencia de un hombro flotante².

El grupo de expertos de extremidad superior de la IASA propuso en 2014 una modificación a la clasificación de Rockwood³. En ella se diferencia en tipo IIIA o estables aquellas sin superposición de la clavícula sobre el acromion en

la proyección radiológica de Basamania (Alexander) y sin disfunción escapular; y en grado IIIB o inestables si persiste evidencia de superposición de clavícula y disfunción escapular.

En la revisión de la literatura no existe un consenso unificado en cuanto al método de tratamiento indicado para la luxación AC tipo III, probablemente debido a que la gran mayoría de estudios muestran un nivel de evidencia III o IV, con presentaciones de estudios retrospectivos tipo series de casos que no orientan adecuadamente en cuanto a las decisiones terapéuticas⁴⁻⁸.

La fijación de la articulación de manera aguda presenta excelentes resultados⁹. La luxación se considera crónica cuando han pasado más de 6 semanas desde la lesión, ya que entonces existe una reabsorción parcial o total de los ligamentos, que pierden su capacidad de cicatrización, por lo que su reparación es insuficiente¹⁰. La técnica de reconstrucción de los ligamentos coracoclaviculares más empleada es la descrita por Weaver y Dunn en 1972¹¹. La reducción abierta y fijación interna con agujas de Kirschner (reparación temprana para las lesiones agudas) y el procedimiento modificado de Weaver-Dunn (reconstrucción diferida en lesiones crónicas) son los 2 procedimientos quirúrgicos más utilizados. Existen otras técnicas quirúrgicas, como la fijación con tornillo a coracoides (Bosworth), suturas de anclaje, placa gancho y cirugías asistidas por artroscopia con mayor difusión en los últimos años¹¹.

El propósito del presente estudio es valorar los resultados del tratamiento quirúrgico de la luxación AC tipo III tratada en fase crónica. Aunque en nuestro medio se han utilizado en fase aguda otras técnicas quirúrgicas mencionadas (RAFI con agujas, Bosworth), en un gran número de nuestros pacientes

se opta por la reconstrucción tipo Weaver-Dunn diferida. Planteamos al paciente las 2 opciones de tratamiento. En los casos en los que se opta por tratamiento conservador los pacientes son revisados a las 4-6 semanas, y si persiste dolor o incapacidad funcional para retomar su actividad laboral se indica el tratamiento quirúrgico propósito de este estudio.

Material y métodos

Se llevó a cabo un estudio observacional retrospectivo controlado no aleatorizado de pacientes intervenidos en el Hospital FREMAP Majadahonda mediante procedimiento de Weaver-Dunn modificado tras las primeras 6 semanas de luxación AC tipo III.

Los criterios de inclusión fueron: pacientes en edad laboral (18-65 años), luxación AC tipo III tratada de forma conservadora desde el inicio, ausencia de otras afecciones en el hombro afectado, tiempo de evolución superior a 6 semanas, persistencia de dolor o incapacidad para retomar su actividad laboral, así como capacidad de responder a los cuestionarios realizados. El estudio fue aprobado por el Comité de Ética de Investigación Clínica de la Institución.

Se recogieron las siguientes variables de la muestra: edad, sexo, profesión, mecanismo de lesión, dominancia, intervalo de tiempo entre la lesión y la cirugía, complicaciones y duración total del seguimiento.

Se realizó en las historias clínicas del hospital una búsqueda retrospectiva de pacientes intervenidos desde enero de 2006 a diciembre de 2014 que hubieran cumplido todos los criterios de inclusión del estudio.

En un primer momento se recogieron 38 pacientes. Se excluyeron 10 pacientes a los que no se localizaron personal y telefónicamente, bien por fallecimiento en un caso y por posible vuelta a su país de origen en el caso de 3 pacientes de

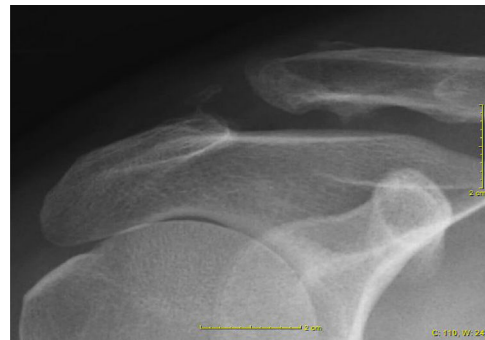

Figura 1 Cambios radiográficos observados en pacientes intervenidos: inicio de osificación de ligamentos CC.

nacionalidad no española y en 6 casos por ser los teléfonos incorrectos.

Mediante encuesta telefónica se recogieron los resultados de la Escala visual analógica del dolor antes y después de la cirugía, DASH y *Oxford Shoulder Score* (OSS) como test funcionales poscirugía, así como la sensación subjetiva de recuperación de fuerza y apariencia estética y el resultado laboral. Se efectuó una radiografía actualizada valorando el grado de reducción, artrosis, osificación de los ligamentos CC y grado de osteólisis, tal y como se describe en el artículo de Calvo et al.¹² (fig. 1).

En todos los pacientes se usó la técnica de Weaver-Dunn modificada descrita por Copeland en 1995¹³. Se realiza una incisión en tirante de unos 5 cm situada 1 cm medial a la articulación AC. Se desinserta el ligamento coracoacromial de la inserción acromial y se disecciona manteniendo la inserción en coracoides. Se reseca 1 cm del extremo distal de la clavícula. Se reduce la articulación con tracción del ligamento para calcular la longitud adecuada para mantener

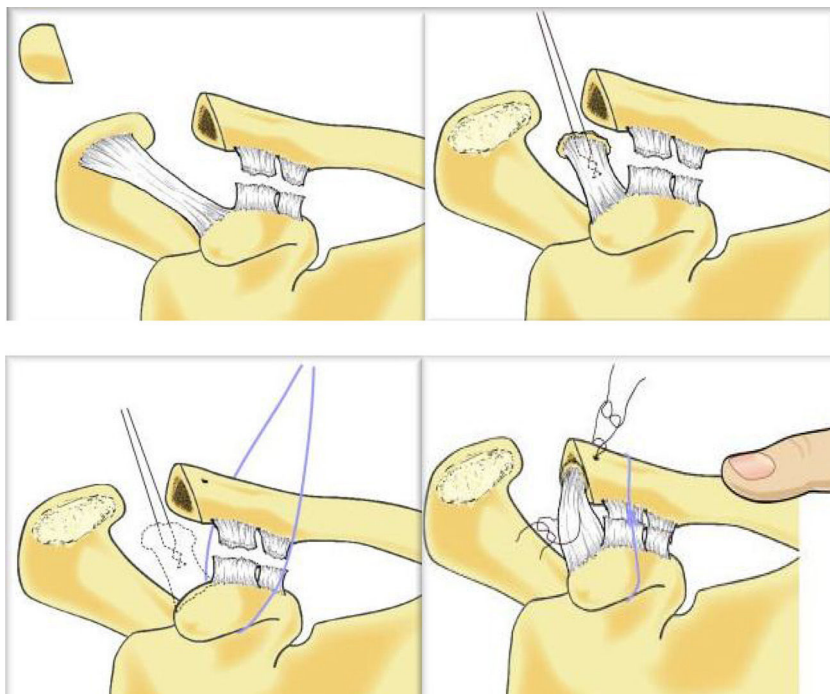


Figura 2 Técnica de Weaver-Dunn¹⁵.

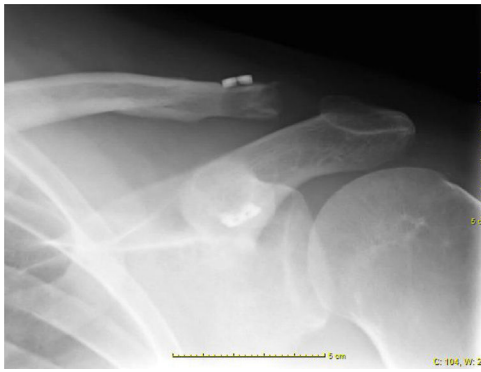

Figura 3 Resultado radiológico con técnica Weaver-Dunn y Dog-button.

dicha reducción. Se sutura el extremo proximal del ligamento con sutura no reabsorbible. Se realizan 2 orificios en la cortical superior de la clavícula y se introduce el ligamento a través de la medular sacando las suturas por la cortical superior para anudarlas mientras se reduce la articulación. Copeland describe que la reparación se refuerza con unas suturas de PDS alrededor de la clavícula y por debajo de la coracoides (fig. 2). En nuestros casos, existieron diversos métodos de refuerzo para mantener la reducción: lazada coracoacromial, sistema Dog Bone Button, agujas de Kirschner, etc.

Para el estudio postoperatorio se realizaron radiografías anteroposterior de clavícula y a 20° de inclinación cefálica y se utilizaron los criterios de Calvo et al.¹² en la valoración radiológica:

- En la valoración del grado de reducción de la articulación AC se consideró reducida cuando no había separación entre los extremos, subluxada si había un desplazamiento inferior al 50% de la superficie articular y luxada si el desplazamiento era superior al 50% de esa superficie.
- El grado de artrosis se consideró como inexistente si no había signos de artrosis (fig. 3), poca artrosis, si había estrechamiento en el espacio articular con esclerosis subcondral, artrosis moderada si aparecían osteofitos y artrosis severa si existía una deformidad importante en la articulación.
- Se valoró la existencia de signos de osificación de los ligamentos coracoclaviculares visualizándose cualquier depósito de calcio en su recorrido.
- Se recogió la presencia de osteólisis mediante la evidencia de áreas de desmineralización en el extremo distal de la clavícula en mayor o menor medida.

El análisis estadístico se llevó a cabo mediante el programa SPSS 20.0®. Las variables cualitativas se presentaron con frecuencias absolutas y porcentajes y para las cuantitativas se utilizó la media y la desviación estándar. Para las comparativas se utilizaron el test de Wilcoxon y test «t» de Student. Se consideraron resultados estadísticamente significativos aquellos con un valor de $p < 0,05$.

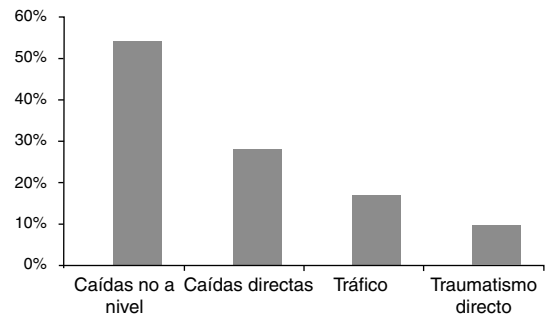


Figura 4 Etiología de las lesiones acromioclaviculares.

Resultados

De los 28 pacientes del estudio 24 fueron hombres (85,7%) y 4 mujeres (14,3%) con una edad media de 34,96 años ($\pm 9,682$ años) y un rango de 41 años, siendo la edad mínima de 18 años y la máxima de 59 años, todos ellos en edad laboral.

El hombro afectado fue en su mayoría el derecho-dominante (71,4%).

El seguimiento de los pacientes tuvo una duración media de 73 meses (6,1 años) ($\pm 32,12$ meses), con un rango de 109 meses (126 meses-17 meses), teniendo el paciente con más seguimiento un periodo de 126 meses (10,5 años) y el paciente con menos seguimiento 17 meses (1,5 años).

Las causas de las lesiones acromioclaviculares fueron predominantemente debido a caídas no a nivel (51,9%), produciéndose por caída al mismo nivel en 7 pacientes (25,9%), por accidente de tráfico en 4 casos (14,8%) y por traumatismo directo en 2 pacientes (7,4%) (fig. 4).

El tiempo de espera hasta la cirugía desde que se produjo la lesión tuvo una media de 18,54 semanas ($\pm 21,48$ semanas), con un rango de 84 semanas, siendo el periodo más largo de espera de 88 semanas y el más corto de 6 semanas.

En cuanto a las complicaciones producidas 21 pacientes no las presentaron (75%), mostrándose solamente en 7 de los pacientes (25%), siendo estas infección superficial en 3 pacientes (10,7%) con resolución completa con antibioterapia, 2 pacientes con migración de placa (7,1%) sin clínica, por lo que no se extrajo. A 2 pacientes se les tuvo que reintervenir por dolor e inestabilidad de muñón, a un paciente con refuerzo coracoacromial con semitendinoso y al otro paciente con palmaris longus y 2 agujas de Kirschner.

En la recuperación subjetiva de la fuerza previa a la cirugía 19 pacientes (67,9%) sí presentaron la percepción de haberla recuperado, mientras que solo 9 no tenían esa sensación (32,1%). En la percepción subjetiva de eliminación de la deformidad con la cirugía 20 pacientes percibían su articulación reducida (71,4%), mientras que 8 no la percibían (28,6%).

Todos los pacientes se incorporaron a su trabajo previo, menos uno de ellos que finalmente su caso resultó ser una incapacidad permanente total.

Se encontraron resultados radiológicos con una reducción completa en 17 pacientes (94,4%) con un solo paciente que presentaba la articulación subluxada (5,6%) con percepción subjetiva de reducción completa.

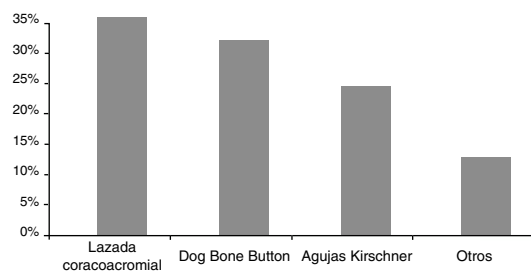


Figura 5 Tipo de fijación empleada.

Tabla 1 Comparativa entre la recuperación de la fuerza subjetiva y apariencia subjetiva con los test funcionales

	EVA actual	DASH	OSS
Recup f. subj.	p = 0,054	p = 0,002	p = 0,171
Apariencia subj.	p = 0,197	p = 0,257	p = 0,799

En cuanto a los datos de artrosis 9 pacientes no la presentaron (50%), en 8 pacientes fue leve (44,4%) y únicamente un paciente mostró artrosis moderada (5,6%).

Se observó osificación de los ligamentos coracoacromiales en 6 pacientes (33,3%) y signos de osteólisis en 5 de ellos (27,8%), apareciendo ambos signos de forma concomitante en un paciente (3,6%).

En el tipo de fijación empleada se utilizó el refuerzo coracoacromial en 9 pacientes (34,6%), el Dog Bone Button se implantó en 8 de los pacientes (30,8%), las agujas de Kirschner se colocaron en 6 casos (23,1%) y otros sistemas de fijación en 3 pacientes (11,5%) (fig. 5).

La lazada coracoacromial se realizó con distintos tipos de sutura (sutura de parénquima, Fiber, Cinta, Safil, Vicril). Como otros sistemas de fijación se utilizaron tornillo coracoacromial, sistema MINAR® y Endobutton®.

El test DASH postoperatorio presentó una media de 12,939 ($\pm 16,851$) y el test OSS postoperatorio presentó un valor medio de 42,736 ($\pm 7,794$).

Se recogió el test EVA de escala de dolor antes del tratamiento quirúrgico de la historia clínica (6,89), así como el valor posterior al tratamiento (1,79), mostrando resultados estadísticamente significativos ($p < 0,001$).

Se comparó el sistema de fijación Dog Bone Button y los demás en cuanto a los test funcionales (EVA, DASH o OSS), no demostrándose resultados estadísticamente significativos entre los 2 grupos (EVA previo $p = 0,345$, EVA actual $p = 0,793$, DASH $p = 0,860$, OSS $p = 0,989$).

Se quiso valorar a su vez si los pacientes con peores resultados subjetivos (recuperación de la fuerza y apariencia subjetiva) son los mismos que tienen peores resultados en los test funcionales o realmente no existe correlación entre lo subjetivo y lo objetivo, no mostrando diferencias estadísticamente significativas tanto en el test EVA ($p = 0,051$) como en el DASH ($p = 0,076$).

Se analizó la recuperación de la fuerza subjetiva y la apariencia subjetiva en relación con los test funcionales (tabla 1), observando únicamente diferencias estadísticamente significativas entre las puntuaciones de la recuperación de fuerza subjetiva en el DASH ($p = 0,002$).

Se analizó la correlación entre el grado de reducción radiológica con la apariencia subjetiva de reducción,

Tabla 2 Correlación entre el grado de reducción y aparición de artrosis, osteólisis y osificación ligamentosa

	Artrosis	Osificación	Osificación ligamentosa
Grado reducción	p = 0,516	p = 0,526	p = 0,146

sin mostrar diferencias estadísticamente significativas ($p = 0,582$).

Este grado de reducción se correlacionó a su vez con la aparición de artrosis, osteólisis y osificación ligamentosa, no mostrando resultados estadísticamente significativos (tabla 2).

Discusión

En el presente estudio se muestran resultados a nivel retrospectivo de pacientes intervenidos por lesión crónica AC tipo III. Estas luxaciones constituyen en torno al 12% de las luxaciones alrededor del hombro¹ y el mecanismo de producción más frecuente suele ser por traumatismo directo¹⁴, datos que no corroboran lo encontrado en el estudio que se presenta, ya que se encontró que únicamente el 7,4% de los casos se produjeron por este mecanismo. El tratamiento conservador de la luxación AC tipo III presenta buenos resultados, presentando poco dolor, poca impotencia funcional y pudiendo volver a sus actividades habituales. De hecho, es el tratamiento de elección de muchos expertos¹⁵. Si a las 3-6 semanas de la lesión no existe dolor ni alteración funcional se completa el tratamiento conservador (tipo IIIA). Si persiste dolor o disfunción escapular se realiza una proyección radiológica de Basamania (Alexander), y si aparece una superposición de la clavícula sobre el acromion se clasifica como tipo IIIB y se indica el tratamiento quirúrgico. Aunque este enfoque puede ser muy útil en la práctica futura, al ser nuestro trabajo retrospectivo y con pacientes tratados anteriormente a esta publicación no tenemos datos de esta clasificación en nuestra serie, pero sin duda puede considerarse en próximos trabajos.

En los resultados clínicos entre tratamiento conservador y quirúrgico con técnica de Phemister modificada en este tipo de luxaciones se han encontrado buenos resultados con ambos tipos de tratamiento¹², pero dado que la cirugía aumenta el riesgo de artrosis, y no garantiza unos mejores resultados funcionales ni una completa reducción, los autores recomiendan el tratamiento conservador.

Al encontrarnos en una mutua de accidentes laborales el resultado respecto a la incorporación al trabajo previo tiene mucho peso en nuestro medio. Todos los pacientes se incorporaron a su trabajo previo menos uno de ellos, que finalmente su caso resultó ser una incapacidad permanente total.

Los datos presentados son similares a los publicados por Chaudhary et al. que, realizando una reconstrucción artroscópica, mostraron a 2 pacientes con pérdida parcial de reducción a los 6 meses de seguimiento y un paciente con rotura de la sutura a los 6 meses, teniendo el resto resultados clínicos satisfactorios¹⁶. Kumar et al., también en una serie de 55 pacientes, observaron buenos resultados clínicos, excepto en 3 pacientes en el grupo operado mediante

la técnica Weaver-Dunn y en un paciente en el grupo operado mediante técnica de estabilización Surgilic con dolor persistente y déficit funcional¹⁷. En otro estudio llevado a cabo por Wang et al., en una serie de 33 pacientes, todos volvieron a su puesto de trabajo o a actividades deportivas a los 3,7 meses postoperatorios¹⁸. Defoort et al., con una serie de 16 pacientes, obtuvieron reducción radiológica completa en 10, 5 de ellos presentaron una subluxación estable residual y solo un paciente necesitó reintervención quirúrgica¹⁹.

La recuperación subjetiva de la fuerza se correlaciona con la percepción subjetiva de eliminación de deformidad, pero esta percepción subjetiva de reducción no se correlaciona con la reducción objetivable en la Rx, ya que 4 de los pacientes (14,3%) no percibían su articulación reducida, no siendo objetivable en radiografías esta pérdida de reducción, datos similares a los de Defoort et al.¹⁹. El mantenimiento de la reducción anatómica no parece ser un requisito para recuperar la fuerza adecuada del hombro, datos que se asemejan a los mostrados por Vascellari et al.⁵. Barth et al., con una serie de 140 pacientes, observaron complicaciones radiológicas en el 33% de ellos al año de seguimiento, aunque el 91% de los pacientes volvió al trabajo²⁰. El estudio de Pavlik et al. indicó en una serie de 17 pacientes que 6 de ellos presentaron una leve pérdida de reducción (35,3%) y una pérdida parcial de reducción en 2 de ellos (11,7%)²¹. Sin embargo, hay estudios como el de Boileau et al. en el cual ninguno de sus 10 pacientes presentó pérdida de reducción²².

Se analizaron la existencia de diferencias estadísticamente significativas entre la recuperación de fuerza subjetiva y apariencia subjetiva y los resultados de los test funcionales efectuados (tabla 1). En relación con la recuperación de fuerza subjetiva y el EVA no se encontraron diferencias estadísticamente significativas entre los pacientes que sí la recuperaban^{1,6} y los que no la recuperaban (3,56), pero estos datos muestran una clara tendencia a que los pacientes que sí la presentan tienen una puntuación EVA más baja que los que no la presentan ($p=0,054$). Es decir, que la sensación subjetiva de recuperación de fuerza puede repercutir en obtener puntuaciones en la EVA más bajas. El mismo comportamiento tienen los valores DASH con mejores puntuaciones en los que recuperaban subjetivamente la fuerza, siendo estadísticamente significativo ($p=0,002$). Este comportamiento no se evidenció con el OSS (44,137; 39,778) ($p=0,171$).

Con respecto a la apariencia subjetiva se analizó la relación entre los test funcionales y la existencia o no de dicha apariencia (tabla 1). En esta comparativa no se vieron diferencias estadísticamente significativas entre los test funcionales y la apariencia subjetiva, ni en la EVA ($p=0,197$), ni en el DASH ($p=0,257$), ni tampoco en el OSS ($p=0,799$).

La correlación entre la apariencia subjetiva con el grado de reducción real no arrojó valores estadísticamente significativos ($p=0,582$), lo cual demuestra que la recuperación radiológica completa no influye en la percepción subjetiva de reducción.

No se observaron diferencias estadísticamente significativas entre el grado de reducción y la aparición de artrosis ($p=0,516$), osteólisis ($p=0,526$) y osificación ligamentaria ($p=0,146$), por lo que no se puede concluir que la ausencia de reducción influya en la aparición de estos signos radiológicos, aun con un largo periodo de seguimiento.

Aunque se han utilizado diversos sistemas de refuerzo el sistema Dog Bone Button de Arthrex[®] representa el 30% de las fijaciones realizadas. Faggiani et al. comparan una técnica Minar[®] frente a Dog-Button, viendo que la vuelta al trabajo en los pacientes de la técnica Minar era mejor que los pacientes con Dog-Button ($p<0,001$), pero la escala Constant en el seguimiento fue mejor en el grupo Dog-Button ($p<0,05$)⁷.

En los datos de los test funcionales evidenciamos diferencias estadísticamente significativas entre la puntuación en la EVA prequirúrgica (6,89) y en la EVA postoperatoria (1,79) ($p<0,001$). Estos datos están en concordancia con los mostrados por Wang et al. (4,7 y de 1,2) en el seguimiento en una serie de 22 pacientes¹⁸. El estudio de Defoort et al. también muestra que la EVA en el seguimiento a los 17 meses tuvo un valor medio de 0,82 en su serie de 16 pacientes¹⁹. En lo referente al test DASH solo podemos hablar del valor obtenido poscirugía, con unos datos de 12,939 ($\pm 16,851$), siendo los valores más funcionales según nos acercamos al valor cero (0-100). Algunos autores²³ encuentran diferencias estadísticamente significativas en cuanto al valor DASH medido pre y postoperatoriamente. El trabajo de Defoort et al. mide el DASH al finalizar el seguimiento, con un valor de 2,29 (rango 0,5-83)¹⁹, indicando un mejor resultado al nuestro, aunque con un periodo de seguimiento de solo 17 meses. Vitali et al.²⁴ muestran unos resultados en DASH a los 15 meses de seguimiento de 37 de media. En lo que respecta al test OSS igualmente solo podemos hablar del valor obtenido postoperatorio, con unos datos de 42,736 ($\pm 7,794$) que corresponden con una función articular satisfactoria, mostrando las puntuaciones entre 40-48 los mejores resultados funcionales de la escala, datos muy similares a los encontrados en el trabajo de Faggiani et al., en el que la puntuación del OSS fue de 46,19 (rango 42-48). En el estudio de Kumar et al. el OSS fue en el grupo intervenido mediante la técnica Weaver-Dunn de 28 (± 11), mostrando un valor estadísticamente inferior a los pacientes intervenidos por la técnica Surgilic ($p=0,008$)¹⁷.

Las limitaciones que presenta este estudio son varias: la primera de ellas es que el estudio es retrospectivo, lo cual disminuye el nivel de evidencia científica y el número de sesgos de información introducidos en los datos no son despreciables. Otra de las limitaciones es que el estudio es una serie de casos crónicos, sin poder comparar con tratamiento en fase aguda. La tercera limitación es la falta de pruebas funcionales, ya que no disponemos de valores preoperatorios de DASH ni OSS para establecer la comparativa. La cuarta limitación es la realización de encuestas de los test funcionales por teléfono, por la inclusión de sesgos de información. La quinta limitación es el tamaño de la muestra presentada en el estudio, de solo 28 pacientes, que aporta datos que no son lo suficientemente robustos como para sacar conclusiones potentes. No obstante, existen diversos estudios en los que el tamaño de la muestra no es superior al mostrado en este estudio^{5,14,16}.

En conclusión, el tratamiento de las luxaciones acromioclaviculares tipo III mediante técnica de Weaver-Dunn diferida proporciona unos excelentes resultados clínicos y radiológicos con poca morbilidad. Hay que destacar los buenos resultados clínicos, incluso en pacientes en los que no se consigue un resultado radiológico óptimo, y cómo

estos resultados se mantienen en un periodo de seguimiento medio de 73 meses (6,1 años).

Nivel de evidencia

Nivel de evidencia IV.

Responsabilidades éticas

Protección de personas y animales. Los autores declaran que para esta investigación no se han realizado experimentos en seres humanos ni en animales.

Confidencialidad de los datos. Los autores declaran que han seguido los protocolos de su centro de trabajo sobre la publicación de datos de pacientes.

Derecho a la privacidad y consentimiento informado. Los autores declaran que en este artículo no aparecen datos de pacientes.

Conflicto de intereses

Los autores declaran no tener conflicto de intereses.

Bibliografía

1. Rockwood CA. Disorders of the AC joint. En: Rockwood CA, Matsen FA, editores. *The shoulder*. Philadelphia: Saunders; 1990.
2. Craig EV. Capítulo 11: Tratamiento quirúrgico de las luxaciones acromioclaviculares agudas grado III. En: *En: Máster en cirugía ortopédica*. Hombro: Marban; 1998. p. 29-13.
3. Beitzel K, Mazzocca AD, Bak K, Itoi E, Kibler WB, Mirzayan R, et al., Upper Extremity Committee of ISAKOS. ISAKOS upper extremity committee consensus statement on the need for diversification of the Rockwood classification for acromioclavicular joint injuries. *Arthroscopy*. 2014;30:271-8.
4. Rabalais RD. Surgical treatment of symptomatic acromioclavicular problems: A systematic review. *Clin Orthop Relat Res*. 2007;455:30-7.
5. Vascellari A, Schiavetti S, Battistella G, Rebuzzi E, Coletti N. Clinical and radiological results after coracoclavicular ligament reconstruction for type III acromioclavicular joint dislocation using three different techniques. A retrospective study. *Joints*. 2015;3:54-61.
6. Carbone S, Postacchini R, Gumina S. Scapular dyskinesia and SICK syndrome in patients with a chronic type III acromioclavicular dislocation, results of rehabilitation. *Knee Surg Sports Traumatol Arthrosc*. 2015;23:1473-80.
7. Faggiani M, Vasario GP, Mattei L, Calò MJ, Castoldi F. Comparing mini-open and arthroscopic acromioclavicular joint repair: functional results and return to sport. *Musculoskelet Surg*. 2016 [Epub ahead of print].
8. Gumina S, Carbone S, Postacchini F. Scapular dyskinesia and SICK scapula syndrome in patients with chronic type III acromioclavicular dislocation. *Arthroscopy*. 2009;25:40-5.
9. Larsen E. Conservative or surgical treatment of AC dislocation. A prospective, controlled, randomized study. *JBJS Am*. 1986;68:552-5.
10. Kovilazhikathu H. Management of type 3 acromioclavicular joint dislocation: Comparison of long term functional results of two operative methods. *ISRN Surg*. 2012;2010:1-6.
11. Weaver JK, Dunn HK. Treatment of AC injuries, especially complete acromioclavicular separation. *JBJS Am*. 1972;54:1187-94.
12. Calvo E. Clinical and radiologic outcomes of surgical and conservative treatment of type III acromioclavicular joint injury. *J Shoulder Elbow Surg*. 2006;15:5-300.
13. Copeland S, Kessel L. Disruption of the acromioclavicular joint: Surgical anatomy and biological reconstruction. *Injury*. 1979;11:208-14.
14. Joukainen A, Kröger H, Niemitukia L, Mäkela EA, Väätäinen U. Results of operative and nonoperative treatment of Rockwood types III and V acromioclavicular joint dislocation. A prospective, randomized trial with an 18- to 20-year follow-up. *Orthop J Sports Med*. 2014;2:1-9.
15. www.shoulderdoc.co.uk/images/uploaded/wd02a.jpg.
16. Chaudhary D, Jain V, Joshi D, Jain JK, Goyal A, Mehta N. Arthroscopic fixation for acute acromioclavicular joint disruption using the TightRope device. *J Orthop Surg (Hong Kong)*. 2015;23:309-14.
17. Kumar V, Garg S, Elzein I, Lawrence T, Manning P, Wallace WA. Modified Weaver-Dunn procedure versus the use of a synthetic ligament for acromioclavicular joint reconstruction. *J Orthop Surg (Hong Kong)*. 2014;22:199-203.
18. Wang Y, Zhang J. Acromioclavicular joint reconstruction by coracoid process transfer augmented with hook plate. *Injury*. 2014;45:949-54.
19. Defoort S, Verborgt O. Functional and radiological outcome after arthroscopic and open acromioclavicular stabilization using a double-button fixation system. *Acta Orthop Belg*. 2010;76:585-91.
20. Barth J, Duparc F, Baverel L, Bahurel J, Toussaint B, Bertiaux S, et al. Société Française d'Arthroscopie, prognostic factors to succeed in surgical treatment of chronic acromioclavicular dislocations. *Orthop Traumatol Surg Res*. 2015;101 8 Suppl:S305-11.
21. Pavlik A, Csépai D, Hidas P. Surgical treatment of chronic acromioclavicular joint dislocation by modified Weaver-Dunn procedure. *Knee Surg Sports Traumatol Arthrosc*. 2001;9:307-12.
22. Boileau P, Old J, Gastaud O, Brassart N, Roussanne Y. All-arthroscopic Weaver-Dunn-Chuinard procedure with double-button fixation for chronic acromioclavicular joint dislocation. *Arthroscopy*. 2010;26:149-60, <http://dx.doi.org/10.1016/j.arthro.2009.08.008>
23. Saccomanno MF, Fodale M, Capasso L, Cazzato G, Milano G. Reconstruction of the coracoclavicular and acromioclavicular ligaments with semitendinosus tendon graft: A pilot study. *Joints*. 2014;2:6-14.
24. Vitali M, Pedretti A, Naim Rodriguez N, Franceschi A, Fraschini G. Vascular graft employment in the surgical treatment of acute and chronic acromio-clavicular dislocation. *Eur J Orthop Surg Traumatol*. 2015;25:1205-11.