

ORIGINAL

Lesión cartilaginosa del reborde acetabular en estadios Tönnis 0 y 1: incidencia, grado, localización y factores preoperatorios asociados



J. Más Martínez*, J. Sanz-Reig, C.M. Verdú Román, D. Bustamante Suárez de Puga, M. Morales Santías y E. Martínez Giménez

Traumatología Vistahermosa, Clínica Vistahermosa, Alicante, España

Recibido el 19 de julio de 2016; aceptado el 27 de noviembre de 2016

Disponible en Internet el 22 de febrero de 2017

PALABRAS CLAVE

Artroscopia;
Cadera;
Cartilago articular

Resumen

Introducción y objetivo: La presencia de lesión cartilaginosa condiciona en gran medida el resultado funcional de cualquier articulación tras el tratamiento quirúrgico. Nuestro objetivo fue determinar la prevalencia, localización, grado y factores preoperatorios asociados a la lesión cartilaginosa del reborde acetabular en pacientes intervenidos mediante cirugía artroscópica de cadera.

Material y métodos: Estudio prospectivo de los hallazgos intraoperatorios en 152 caderas de 122 pacientes consecutivos intervenidos mediante cirugía artroscópica de cadera por choque femoroacetabular entre enero de 2011 y mayo de 2016. Se determinó la prevalencia, localización, grado, y factores preoperatorios asociados a la lesión cartilaginosa del reborde acetabular.

Resultados: La edad media de los pacientes fue de 36,8 años. El grado de degeneración articular era Tönnis 0 en 103 caderas y Tönnis 1 en 52 caderas. En 109 caderas (70,3%) se detectó lesión cartilaginosa del reborde acetabular. La localización de las lesiones fue superior y anterior. El análisis estadístico estableció como factores preoperatorios independientes para la presencia de lesión cartilaginosa del reborde acetabular un ángulo alfa igual o mayor de 55°, un tiempo de evolución de los síntomas hasta la artroscopia igual o mayor de 20 meses, y un nivel de actividad física en la escala de Tegner igual o mayor de 6.

Discusión: A pesar de que los pacientes se clasificaron como Tönnis 0 y 1, y que la resonancia nuclear magnética de 3 tesla informó de la presencia de lesión cartilaginosa en el 1,3% de los casos, existía una alta frecuencia de lesiones cartilaginosas del reborde acetabular. El conocimiento de los factores predictores preoperatorios asociados a la lesión cartilaginosa del reborde acetabular puede ayudar al cirujano ortopédico sobre la indicación de la cirugía artroscópica de cadera.

© 2017 SECOT. Publicado por Elsevier España, S.L.U. Todos los derechos reservados.

* Autor para correspondencia.

Correo electrónico: Jmas@traumavist.com (J. Más Martínez).

KEYWORDS

Arthroscopy;
Hip;
Cartilage articular

Tönnis stage 0 and 1 acetabular rim cartilage injuries: Incidence, grade, location and associated pre-surgical factors**Abstract**

Introduction and purpose: Articular cartilage lesions have a direct effect on the success of surgical treatment. The aim of this study was to determine the prevalence rate, location, grade, and factors associated with acetabular rim articular cartilage lesions in patients undergoing hip arthroscopy.

Material and methods: A prospective study was conducted by analysing the intraoperative data of 152 hips in 122 patients treated with hip arthroscopy for femoroacetabular impingement from January 2011 to May 2016. The prevalence rate, location, and grade were calculated, as well as the pre-operative factors associated with acetabular rim articular cartilage lesions.

Results: The mean age of the patients was 38.6 years. The Tönnis grade was 0 in 103 hips, and 1 in 52 hips. Acetabular rim articular cartilage lesions were present in 109 (70.3%) hips. The location of the lesions was superior-anterior. Independent risk factors for the presence of acetabular rim articular cartilage lesions were an alpha-angle equal or greater than 55°, duration of symptoms equal or greater than 20 months, and Tegner activity scale level equal or greater than 6.

Discussion: Although patients were classified as Tönnis grade 0 and 1, and 3 tesla MRI reported acetabular lesions in 1.3% of cases, there was a high frequency of acetabular rim cartilage lesions. Knowledge of the independent risk factors associated with acetabular rim articular cartilage lesions may assist the orthopaedic surgeon with the decision to perform hip arthroscopy. © 2017 SECOT. Published by Elsevier España, S.L.U. All rights reserved.

Introducción

Las lesiones cartilaginosa condicionan en gran medida el resultado funcional de cualquier articulación, dado que raramente curan de manera espontánea, con independencia que se trate de una lesión aguda o crónica^{1,2}. En la cadera, la lesión del cartilago articular a nivel condrolabral se considera parte inicial de la degeneración articular coxofemoral precoz. Y si progresa a una lesión de espesor completo con exposición ósea, la lesión cartilaginosa aumentará de tamaño y conducirá a la degeneración articular³.

Para determinar cambios a nivel intraarticular de la cadera, la resonancia nuclear magnética (RNM) es la prueba de elección^{4,5}. Sin embargo, su sensibilidad y especificidad es baja en el diagnóstico de la lesión condral, incluso con la utilización de dispositivos de RNM de 3 tesla, por lo que se recomienda el uso de otras técnicas que incrementen la precisión en su diagnóstico, como la artro-RM o la RNM en tracción^{6,7}. Y algunos autores consideran la cirugía artroscópica de cadera (CAC) como la técnica de referencia para la detección de lesiones cartilaginosa acetabulares⁸.

El objetivo principal de nuestro trabajo fue estudiar la frecuencia, localización, grado, y factores preoperatorios asociados a la presencia de la lesión cartilaginosa del reborde acetabular en una serie única de pacientes intervenidos mediante CAC en estadios Tönnis 0 y 1.

Material y métodos

Se realizó un estudio de nuestra base de datos prospectiva de pacientes intervenidos mediante CAC durante el período comprendido entre enero de 2011 y mayo de 2016. Se

seleccionaron los pacientes que cumplían los siguientes criterios de inclusión: edad menor de 50 años, diagnóstico de choque femoroacetabular (CFA), y estadio Tönnis 0-1. Se excluyeron los pacientes con displasia de cadera determinada por un ángulo centro-borde menor de 25°, enfermedad de Legg-Calve-Perthes, cirugía previa de cadera, necrosis avascular, y edad menor de 18 años.

Todos los pacientes dieron su consentimiento informado para la inclusión en el estudio y el estudio fue aprobado por el comité ético de investigación clínica (CEIC) de nuestra institución.

Para la valoración clínica preoperatoria se utilizó la escala modificada de Harris (mHHS)⁹, cuestionarios de valoración de la cadera con los apartados para actividades de la vida diaria (HOS-AVD) y para la práctica de deportes (HOS-SSS)¹⁰, traducidos al español y validados¹¹, y el cuestionario IHOT12¹². Las valoraciones clínicas fueron realizadas por 2 cirujanos que no participaron en las cirugías.

El nivel de actividad física preoperatorio se determinó según la escala de Tegner, con 11 niveles diferentes de menor a mayor grado de actividad (0-10)¹³.

Radiológicamente se solicitó proyección anteroposterior de pelvis en bipedestación y proyección axial de Dunn para determinar la presencia de lesión tipo Cam y/o Pincer¹, altura de la interlínea articular en la zona de carga¹⁴, ángulo alfa¹ y grado de degeneración articular según la escala de Tönnis¹⁵. Los estudios radiológicos digitalizados fueron analizados por 2 cirujanos que no conocían el nombre del paciente ni el resultado de los cuestionarios de valoración clínica. En todos los pacientes se solicitó estudio de RNM convencional en dispositivo de 3 tesla, para determinar la presencia de lesión intraarticular asociada.

Las cirugías se realizaron con anestesia espinal, según la técnica quirúrgica descrita previamente¹⁶.

Las lesiones del cartílago articular se clasificaron según las recomendaciones del *Multicenter Arthroscopic Hip Outcome Research Network* (MAHORN) para las lesiones cartilaginosa del reborde acetabular¹⁷, que establece 7 categorías: condromalacia o reblandecimiento (*softening of cartilage*), lesión focal (*focal defect*), lesión extensa (*extensive*), separación cartilaginosa del hueso acetabular con periferia intacta (*bubble*), separación cartilaginosa con pérdida de continuidad en un borde de la lesión (*pocket*), separación cartilaginosa con pérdida de continuidad en más de un borde de la lesión (*flap*), y exposición ósea (*exposed bone*). Para la localización de la lesión se utilizó el método geográfico descrito por Ilizaliturri et al.¹⁸.

El análisis estadístico se realizó con el programa SPSS, versión 15.0 (SPSS Inc., Chicago, EE. UU.). Para un mejor manejo estadístico de los datos, el tiempo de evolución de los síntomas hasta la cirugía se agrupó en menor, o igual y mayor de 20 meses; el ángulo alfa en menor, o igual y mayor de 55°; el nivel de actividad física en menor, o igual y mayor de nivel 6; y las lesiones cartilaginosa, con pérdida de continuidad del cartílago o sin pérdida de continuidad del cartílago. Se consideraron significativos los valores de *p* iguales o menores de 0,05. Para determinar la distribución normal se usó la prueba de Kolmogorov-Smirnov. Para la comparación de variables continuas se utilizaron las pruebas de *t*-Student o *U* de Mann-Whitney, y para variables categóricas, mediante la prueba de chi-cuadrado en variables con distribución normal o la de Mantel-Haenszel para

datos no paramétricos. Se calculó el riesgo relativo con su intervalo de confianza del 95% en las variables categóricas preoperatorias significativas asociadas a la presencia de lesión cartilaginosa del reborde acetabular. El análisis multivariante determinó los factores independientes asociados a la presencia de lesión cartilaginosa del reborde acetabular.

Resultados

Durante el período de estudio, 155 caderas en 122 pacientes cumplían los criterios de inclusión en el estudio. Los datos generales de la serie se muestran en la [tabla 1](#).

La mayoría de los pacientes realizaban actividad física de nivel igual o mayor que 6, según la clasificación de Tegner ([tabla 2](#)).

Artroscópicamente, el cartílago del reborde acetabular no presentaba lesión en 46 caderas (29,6%) ([fig. 1](#)), mientras que en 109 caderas (70,3%) se detectó algún grado de lesión cartilaginosa. De ellas, en 13 (8,3%) había un reblandecimiento del cartílago (*softening of cartilage*) ([fig. 2](#)); en 18 (11,6%), una separación cartilaginosa con periferia intacta (*bubble*) ([fig. 3](#)); en 33 (21,2%), separación cartilaginosa con pérdida de continuidad en un borde de la lesión (*pocket*) ([fig. 4](#)); en 23 (14,8%), separación cartilaginosa con pérdida de continuidad en más de un borde de la lesión (*flap*) ([fig. 5](#)), y en 22 (14,5%) había exposición ósea (*exposed bone*) ([fig. 6](#)). En 31 caderas (28,4%) la lesión cartilaginosa no presentaba pérdida de continuidad, mientras que en 78 (71,6%) sí la presentaba. Las lesiones cartilaginosa se localizaban en las

Tabla 1 Datos generales de la serie


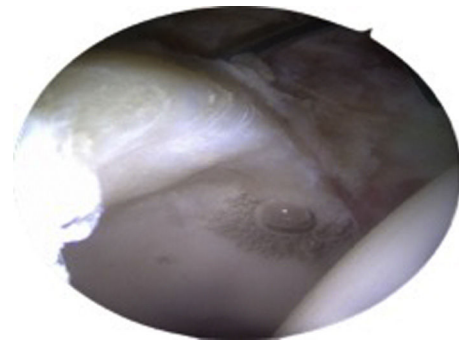
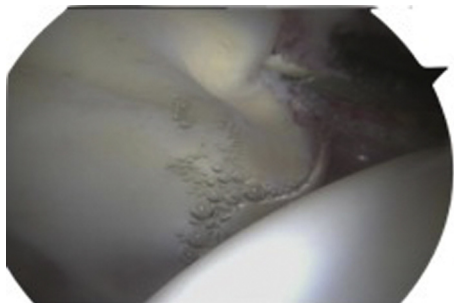
Edad (años) ^a	36,8 (35,4-38,0)	
Sexo		
Hombres	85	62,9%
Mujeres	37	27,1%
Lado		
Derecho	85	54,9%
Izquierdo	70	45,1%
Bilateral	33	21,2%
Tiempo evolución (meses) ^a	20,4 (17,4-23,4)	
Tipo de choque		
Cam + Pincer	78	50,3%
Cam	77	49,7%
Lesión labrum en RNM	47	30,3%
Lesión cartilaginosa acetabular en RNM	2	1,3%
mHHS ^a preoperatorio	77,5 (75,4-79,5)	
HOS-AVD ^a preoperatorio	64,8 (60,6-69,0)	
HOS-SSS ^a preoperatorio	38,4 (33,0-43,7)	
IHOT12 ^a preoperatorio	38,4 (34,1-42,8)	
Ángulo alfa (grados) ^a	61,0 (59,5-62,4)	
Altura articular (mm) ^a	4,9 (4,7-5,0)	
Grado Tönnis		
0	103	66,4%
1	52	33,6%

AVD: actividades de la vida diaria; HOS: *Hip Outcome Score*; IHOT: *International Hip Outcome Tool*; mHHS: *Harris Hip Scores* modificado; RNM: resonancia nuclear magnética; SSS: subescalas para la práctica de deportes.

^a Media (IC 95%).

Tabla 2 Nivel de actividad física preoperatoria y lesión cartilaginosa del reborde acetabular

Nivel de actividad		n	%	No lesión o lesión sin pérdida de continuidad	Lesión con pérdida de continuidad
Nivel 1	Trabajo sedentario	11	7,3	11	0
Nivel 3	Trabajo liviano, caminar llano	4	2,6	1	3
Nivel 4	Ocio: ciclismo, carrera 2 v/sem llano Trabajo: camionero. Doméstico	6	4	3	3
Nivel 5	Ocio: carrera 2 v/sem irregular Competición: ciclismo Trabajo: construcción	21	13,9	13	8
Nivel 6	Ocio: tenis, balonmano, baloncesto, carrera 5 v/sem	40	26,5	19	21
Nivel 7	Competición: tenis, motocross, atletismo, balonmano, baloncesto Ocio: squash, fútbol, cross	67	44,3	30	37
Nivel 8	Competición: squash, atletismo, bádminton	1	0,7	0	1
Nivel 9	Competición: fútbol, gimnasia, hockey hielo	3	2	0	3
Nivel 10	Competición nacional o internacional: fútbol	2	1,3	0	2

**Figura 1** Imagen intraoperatoria de la cadera derecha desde el portal anterolateral del cartílago acetabular normal.**Figura 3** Imagen intraoperatoria de la cadera derecha desde el portal anterolateral con lesión cartilaginosa acetabular de separación con periferia intacta (*bubble*).**Figura 2** Imagen intraoperatoria de la cadera derecha desde el portal anterolateral con lesión cartilaginosa acetabular de reblandecimiento (*softening of cartilage*).

zonas 2 y 3. No se detectaron lesiones cartilaginosas en la cabeza femoral.

En el análisis univariante, los pacientes con lesión cartilaginosa acetabular con pérdida de continuidad presentaban un tiempo medio de inicio de los síntomas hasta la cirugía mayor, y un valor medio del ángulo alfa mayor, que los pacientes sin lesión cartilaginosa o con lesión cartilaginosa sin pérdida de continuidad; siendo las diferencias significativas ($p=0,007$ y $p=0,04$, respectivamente). Al categorizar las variables en tiempo de evolución igual o mayor de 20 meses, actividad física según Tegner igual o mayor de nivel 6, y ángulo alfa igual o mayor de 55° , las diferencias con respecto a la presencia de lesión cartilaginosa con pérdida de continuidad eran significativas ($p=0,006$, $p=0,008$, y $p=0,001$, respectivamente) (tabla 3).

Tabla 3 Análisis univariante con respecto a la lesión cartilaginosa acetabular

	No lesión o lesión sin pérdida de continuidad	Lesión con pérdida de continuidad	p	Riesgo relativo (IC 95%)
<i>Sexo</i>				
Hombres	54	59	0,47	
Mujeres	23	19		
<i>Tiempo evolución (meses)^a</i>	16,3	24,4	0,007	
<i>Tiempo evolución ≥ 20 meses</i>				
Sí	31	48	0,006	2,3 (1,2-4,5)
No	46	30		
<i>Tegner ≥ 6</i>				
Sí	49	64	0,008	2,6 (1,2-5,4)
No	28	14		
<i>Tipo de choque</i>				
Cam + Pincer	34	43	0,11	
Cam	43	35		
<i>mHHS^a preoperatorio</i>	76,3	75,6	0,67	
<i>HOS-AVD^a preoperatorio</i>	62,6	66,5	0,31	
<i>HOS-SSS^a preoperatorio</i>	34,7	42,3	0,11	
<i>IHOT12^a preoperatorio</i>	35,6	40,8	0,23	
<i>Ángulo alfa (grados)^a</i>	59,5	62,5	0,04	
<i>Ángulo alfa $\geq 55^\circ$</i>				
Sí	60	74	0,001	5,2 (1,6-16,4)
No	17	4		
<i>Altura articular (mm)^a</i>	4,90	4,91	0,95	
<i>Grado Tönnis</i>				
0	53	50	0,32	
1	24	28		

AVD: actividades de la vida diaria; HOS: *Hip Outcome Score*; IC: intervalo de confianza; IHOT: *International Hip Outcome Tool*; mHHS: *Harris Hip Scores* modificado; RNM: resonancia nuclear magnética; SSS: subescalas para la práctica de deportes.

^a Media.

La regresión logística binaria con la lesión cartilaginosa del reborde acetabular como variable independiente determinó que el ángulo alfa igual o mayor de 55° , el tiempo de evolución de los síntomas hasta la cirugía igual o mayor de 20 meses, y un nivel de actividad física igual o mayor de 6 eran factores predictores asociados a la presencia de lesión cartilaginosa del reborde acetabular (tabla 4).

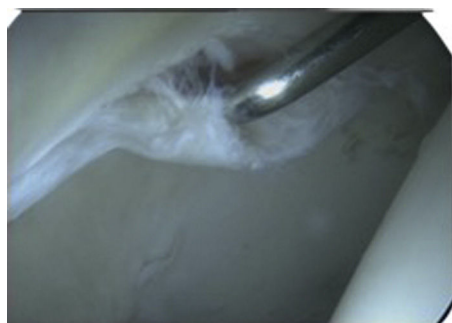

Figura 4 Imagen intraoperatoria de la cadera derecha desde el portal anterolateral con lesión cartilaginosa acetabular de separación con pérdida de continuidad en un borde de la lesión (*pocket*). Instrumental introducido a través del portal medioanterior.

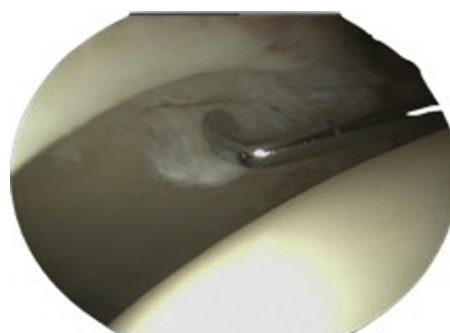


Figura 5 Imagen intraoperatoria de la cadera derecha desde el portal anterolateral con lesión cartilaginosa acetabular de separación con pérdida de continuidad en más de un borde de la lesión (*flap*). Instrumental introducido a través del portal medioanterior.

Discusión

Los hallazgos más importantes de nuestro estudio fueron: 1) la prevalencia de lesiones cartilaginosas del reborde acetabular en una serie de pacientes menores de 50 años con diagnóstico de CFA y estudio radiológico Tönnis 0 y 1 fue

Tabla 4 Regresión logística binaria con la lesión cartilaginosa del reborde acetabular como variable independiente

Variable	Coefficiente B	Error estándar	p	Exp B	IC 95% Exp B
Ángulo alfa $\geq 55^\circ$	0,752	0,599	0,004	5,53	1,71-17,91
Tiempo evolución ≥ 20 meses	0,805	0,349	0,02	2,23	1,12-4,43
Tegner ≥ 6	1,712	0,405	0,05	2,12	0,96-4,69

IC: intervalo de confianza. Exp B: odds ratio.

del 70,3%; y de ellas, el 71,6% eran lesiones con pérdida de continuidad; 2) el ángulo alfa, el tiempo de evolución desde el inicio de los síntomas hasta la cirugía artroscópica, y el nivel de actividad física eran factores predictores de la lesión cartilaginosa del reborde acetabular.

El desarrollo de las técnicas quirúrgicas de preservación de cadera ha permitido identificar las lesiones cartilaginosas con mayor exactitud. Anderson et al.¹⁹ notifican un 44% de lesiones condrolabiales en 64 caderas con diagnóstico de CFA tratadas mediante luxación segura. McCarthy y Lee²⁰ publican la presencia de un 59% de lesiones cartilaginosas acetabulares de localización anterior, un 24% de localización superior y un 25% de localización posterior, en 457 artroscopias de cadera. Fontana et al.²¹ refieren un 96,1% de lesiones cartilaginosas acetabulares en su serie de 359 artroscopias de cadera —todos los casos grado Tönnis 0-1— de las cuales 246 fueron intervenidas con diagnóstico de CFA. Y Bhatia et al.²², un 80,9% de lesiones cartilaginosas de espesor completo en 308 artroscopias de cadera. En nuestra serie, en un 70,3% de las artroscopias de cadera realizadas se detectó algún grado de lesión cartilaginosa del reborde acetabular.

La sensibilidad y especificidad de la RNM convencional en el diagnóstico de la lesión cartilaginosa acetabular es baja^{4,5}. Según nuestros resultados, solo se informó lesión cartilaginosa acetabular en 2 caderas (1,3%). La artro-RNM detecta más precozmente la lesión condral. Keeney et al.²³ refieren un 62,7% de correlación entre los hallazgos artroscópicos y la artro-RNM. Sin embargo, otros autores indican que presenta limitaciones técnicas^{24,25}. El uso asociado de la tracción mejora su rendimiento diagnóstico⁷. Schmaranzer

et al.⁶ refieren con esta técnica una precisión diagnóstica del 83-91% para la condropatía acetabular. Con base en la literatura actual, y ante la necesidad de detectar una lesión cartilaginosa acetabular preoperatoria, se recomienda indicar una artro-RNM con tracción.

Las lesiones cartilaginosas se han clasificado históricamente según Outerbridge²⁶. En el año 2003, la *International Cartilage Repair Society* (ICRS) propuso una clasificación a partir de la de Outerbridge, pero con subgrupos para una mejor definición de la lesión, que ha alcanzado un amplio consenso internacional en su utilización²⁷. En la cadera, la patofisiología del CFA provoca una rotura labral que asocia lesión cartilaginosa del reborde acetabular en la zona adyacente a la rotura. Estas lesiones se relacionan a menudo con la presencia de CFA tipo Cam, tal y como fue descrito previamente por Ganz et al.²⁸. Para clasificar estas lesiones combinadas, Ranawat y Kelly describieron en 2005 la clasificación *Acetabular Labrum Articular Disruption* (ALAD)²⁹. Y el grupo MAHORN propuso en el año 2010 una clasificación para los distintos tipos de lesión labral, otra para la lesión cartilaginosa acetabular excluyendo el reborde acetabular, y una tercera específica para la lesión cartilaginosa del reborde acetabular¹⁷.

La superficie cóncava del acetábulo está más expuesta a las fuerzas de cizallamiento que la cabeza femoral, y el grosor del cartílago es menor, lo cual explicaría la mayor frecuencia de lesiones cartilaginosas acetabulares frente a las lesiones cartilaginosas femorales^{30,31}. En nuestra serie no hemos detectado lesión cartilaginosa femoral, a diferencia de Fontana et al.²¹ quienes refieren un 68% de lesión cartilaginosa femoral, siempre asociada a la lesión cartilaginosa acetabular; y Bhatia et al.²², un 39,3% de lesiones cartilaginosas de la cabeza femoral, aunque de ellas solo el 49,1% se asociaban a lesión cartilaginosa acetabular.

La localización de la lesión cartilaginosa acetabular más frecuente es la anterosuperior, tal y como refieren Anderson et al.¹⁹, Fontana et al.²¹, y Bhatia et al.²²; y coincide con nuestros resultados en las zonas 2 y 3 según el método de Ilizaliturri et al.¹⁸. Este patrón de lesión cartilaginosa se asocia con el CFA tipo Cam, en el cual la alteración de la morfología de la cabeza femoral impacta en la zona anterosuperior acetabular en los movimientos de flexión de la cadera, produciendo la delaminación condral inicial, y con el tiempo, la lesión condral de espesor completo^{30,31}. En nuestra serie todas las caderas presentaban CFA tipo Cam en mayor o menor grado.

La detección de la lesión cartilaginosa acetabular en la artroscopia de cadera se ha relacionado con un tiempo de evolución de los síntomas hasta la cirugía igual o mayor de 20 meses, un ángulo alfa igual o mayor de 55° , y un nivel de actividad física igual o mayor de 6. Bhatia et al.²² encuentran relación de la lesión cartilaginosa de espesor completo

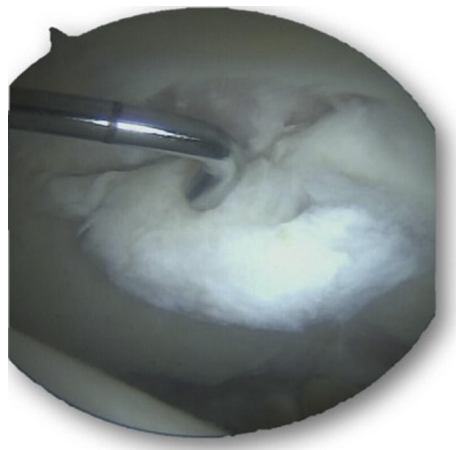


Figura 6 Imagen intraoperatoria de la cadera derecha desde el portal medioanterior con lesión cartilaginosa acetabular y exposición ósea (*exposed bone*). Instrumental introducido a través del portal anterolateral.

con la edad mayor de 45 años, el sexo masculino, el tiempo medio de evolución de los síntomas hasta la cirugía mayor de 30 meses, y el ángulo alfa mayor de 55°; pero no con respecto al tipo de actividad deportiva, ni con el índice de masa corporal (IMC). Anderson et al.¹⁹ indican que la delaminación condral acetabular se relaciona con el sexo masculino y el CFA tipo Cam. Y Johnston et al.³¹ refieren que a mayor ángulo alfa, mayor severidad de la lesión condral en el reborde acetabular.

Existen autores que defienden la cirugía abierta mini-open del CFA sin explorar el compartimento central. Chiron et al.³² refieren en su serie de 118 casos de CFA —de los cuales el 22,4% eran mayores de 40 años y un 27,2% presentaban grado Tönnis 2-3— una mejoría significativa en los cuestionarios de valoración tras cirugía abierta mini-open sin explorar el compartimento central, y suturando el labrum en un solo caso; pero con un seguimiento medio de 2,2 años. Otros autores también refieren buenos resultados con la cirugía abierta mini-open pero combinan el procedimiento con la artroscopia para la evaluación y tratamiento de la patología del compartimento central^{33,34}. Estudios a más largo plazo relacionan la lesión cartilaginosa con malos resultados clínicos tras la CAC³⁵⁻³⁷, por lo que la recomendación actual debería ser su diagnóstico y tratamiento.

Nuestro estudio presenta limitaciones a considerar. Nuestros pacientes acudieron a nuestras consultas para obtener información sobre la artroscopia de cadera, lo cual puede ser un sesgo a considerar. Por otro lado, no hemos determinado la influencia de otras variables referidas en la literatura con influencia en la lesión cartilaginosa como la cobertura acetabular y el IMC. Y tampoco hemos analizado el resultado del tratamiento realizado en función de los factores estudiados.

Como fortalezas cabe destacar que se trata de un estudio realizado por múltiples observadores, que desconocían los datos referentes a los apartados del estudio en los cuales no participaron. Y el uso de los riesgos relativos como herramienta muy útil para la toma de decisiones en la práctica clínica diaria con respecto al tipo de tratamiento quirúrgico y el momento de su indicación.

Conclusión

Las lesiones cartilaginosas acetabulares detectadas en la artroscopia de cadera se relacionan con el tiempo de evolución de la sintomatología hasta la cirugía, el valor del ángulo alfa, y la realización de una actividad física de nivel alto.

Nivel de evidencia

Nivel de evidencia III.

Responsabilidades éticas

Protección de personas y animales. Los autores declaran que para esta investigación no se han realizado experimentos en seres humanos ni en animales.

Confidencialidad de los datos. Los autores declaran que en este artículo no aparecen datos de pacientes.

Derecho a la privacidad y consentimiento informado. Los autores declaran que en este artículo no aparecen datos de pacientes.

Conflicto de intereses

Los autores declaran que no existen conflictos de intereses.

Bibliografía

- Marín O, editor. Choque femoroacetabular. Madrid: Fundación Mapfre. Ediciones Díaz de Santos; 2010.
- Buckwalter JA. Articular cartilage: Injuries and potential for healing. *J Orthop Sports Phys Ther.* 1998;28:192–202.
- Seldes RM, Tan V, Hunt J, Katz M, Winiarsky R, Fitzgerald RH Jr. Anatomy, histologic features, and vascularity of the adult acetabular labrum. *Clin Orthop Relat Res.* 2001;382:232–40.
- Bitthersoll B, Hosalkar HS, Hesper T, Tiderius CJ, Zilkens C, Krauspe R. Advanced imaging in femoroacetabular impingement: Current state and future concepts. *Front Surg.* 2015;24:34. <http://dx.doi.org/10.3389/fsurg.2015.00034>
- James SL, Ali K, Malara F. MRI findings of femoroacetabular impingement. *AJR Am J Roentgenol.* 2006;187:1412–9.
- Schmaranzer F, Klauser A, Kogler M, Henninger B, Forstner T, Reichkender M, et al. Diagnostic performance of direct traction MR arthrography of the hip: Detection of chondral and labral lesions with arthroscopic comparison. *Eur Radiol.* 2015;25:1721–30.
- Llopis E, Cerezal L, Kassarian A, Higuera V, Fernandez E. Direct MR arthrography of the hip with leg traction: Feasibility for assessing articular cartilage. *AJR Am J Roentgenol.* 2008;190:1124–8.
- Lubowitz JH, Poehling GG. Hip arthroscopy: An emerging gold standard. *Arthroscopy.* 2006;22:1257–9.
- Byrd JW, Jones KS. Prospective analysis of hip arthroscopy with 2-year follow-up. *Arthroscopy.* 2000;16:578–87.
- Martin RL, Philippon MJ. Evidence of validity for the Hip Outcome Score in hip arthroscopy. *Arthroscopy.* 2007;23:822–6.
- Seijas R, Sallent A, Ruiz-Iban MA, Ares O, Marín-Peña O, Cuellar R, et al. Validation of the Spanish version of the Hip Outcome Score: A multicenter study. *Health Qual Life Outcomes.* 2014;12:70.
- Griffin DR, Parsons N, Mohtadi NG, Safran MR. A short version of the International Hip Outcome Tool (iHOT-12) for use in routine clinical practice. *Arthroscopy.* 2012;28:611–6.
- Tegner Y, Lisholm J. Rating systems in the evaluation of knee ligament injuries. *Clin Orthop.* 1985;198:43–9.
- Philippon MJ, Briggs KK, Yen YM, Kuppersmith DA. Outcomes following hip arthroscopy for femoroacetabular impingement with associated chondrolabral dysfunction. Minimum two-year follow-up. *J Bone Joint Surg.* 2009;91:16–23.
- Tönnis D. Normal values of the hip joint for the evaluation of X-rays in children and adults. *Clin Orthop Relat Res.* 1976;119:39–47.
- Más Martínez J, Morales-Santías M, Bustamante Suarez de Puga D, Sanz-Reig J. La cirugía artroscópica de cadera en deportistas varones menores de 40 años con choque femoroacetabular: resultado a corto plazo. *Rev Esp Cir Ortop Traumatol.* 2014;58:343–50.
- Safran MR, Hariri S. Hip arthroscopy assessments tools and outcomes. *Oper Tech Orthop.* 2010;20:264–77.
- Ilizaliturri VM, Byrd T, Sampson TG, Guanche CA, Philippon MJ, Kelly BT, et al. A geographic zone method to describe

- intraarticular pathology in hip arthroscopy: Cadaveric study and preliminary report. *Arthroscopy*. 2008;24:534–9.
19. Anderson LA, Peters CL, Park BB, Stoddard GJ, Erickson JA, Crim JR. Acetabular cartilage delamination in femoroacetabular impingement. Risk factors and magnetic resonance imaging diagnosis. *J Bone Joint Surg Am*. 2009;91:305–13.
 20. McCarthy JC, Lee JA. Arthroscopic intervention in early hip disease. *Clin Orthop Relat Res*. 2004;429:157–62.
 21. Fontana A, Mancini D, Gironi A, Acerbi A. Hip osteochondral lesions: Arthroscopic evaluation. *Hip Int*. 2016;26 Suppl. 1:S17–22.
 22. Bhatia S, Nowak DD, Briggs KK, Patterson DC, Philippon MJ. Outerbridge grade IV cartilage lesions in the hip identified at arthroscopy. *Arthroscopy*. 2016;32:814–9.
 23. Keeney JA, Peelle MW, Jackson J, Rubin D, Maloney WJ, Clohisy JC. Magnetic resonance arthrography versus arthroscopy in the evaluation of articular hip pathology. *Clin Orthop Relat Res*. 2004;429:163–9.
 24. Naraghi A, White LM. MRI of labral and chondral lesions of the hip. *AJR Am J Roentgenol*. 2015;205:479–90.
 25. Petchprapa CN, Recht MP. Imaging of chondral lesions including femoroacetabular impingement. *Semin Musculoskelet Radiol*. 2013;17:258–71.
 26. Outerbridge RE. The etiology of chondromalacia patellae. *J Bone Joint Surg Br*. 1961;43:752–7.
 27. Brittberg M, Winalski CS. Evaluation of cartilage injuries and repair. *J Bone Joint Surg Am*. 2003;85:58–69.
 28. Ganz R, Parvizi J, Beck M, Leunig M, Nötzli H, Siebenrock KA. Femoroacetabular impingement: A cause for osteoarthritis of the hip. *Clin Orthop Relat Res*. 2003;417:112–20.
 29. Ranawat AS, Kelly BT. Function of the labrum and management of labral pathology. *Oper Tech Orthop*. 2005;15:239–46.
 30. Tannast M, Goricki D, Beck M, Murphy SB, Siebenrock KA. Hip damage occurs at the zone of femoroacetabular impingement. *Clin Orthop Relat Res*. 2008;466:273–80.
 31. Johnston TL, Schenker ML, Briggs KK, Philippon MJ. Relationship between offset angle alpha and hip chondral injury in femoroacetabular impingement. *Arthroscopy*. 2008;24:669–75.
 32. Chiron P, Espié A, Reina N, Cavaignac E, Molinier F, Laffosse JM. Surgery for femoroacetabular impingement using a minimally invasive anterolateral approach: Analysis of 118 cases at 2.2-year follow-up. *Orthop Traumatol Surg Res*. 2012;98:30–8.
 33. Ribas M, Marin-Pena OR, Regenbrecht B, de la Torre B, Vilarrubias JM. Hip osteoplasty by an anterior minimally invasive approach for active patients with femoroacetabular impingement. *Hip Int*. 2007;17:91–8.
 34. Horisberger M, Brunner A, Herzog RF. Arthroscopic treatment of femoroacetabular impingement of the hip: A new technique to access the joint. *Clin Orthop Relat Res*. 2010;468:182–90.
 35. Egerton T, Hinman RS, Takla A, Bennell KM, O'Donnell J. Intraoperative cartilage degeneration predicts outcome 12 months after hip arthroscopy. *Clin Orthop Relat Res*. 2013;471:593–9.
 36. Meftah M, Rodriguez JA, Panagopoulos G, Aleixades MM. Long-term results of arthroscopic labral debridement: Predictors of outcomes. *Orthopedics*. 2011;34:588–92.
 37. McCarthy JC, Jarrett BT, Ojeifo O, Lee JA, Bragdon CR. What factors influence long-term survivorship after hip arthroscopy? *Clin Orthop Relat Res*. 2011;469:362–71.