

ORIGINALES

Epifisiólisis femoral proximal

D. Bertrand-Álvarez, J. Pena-Vázquez, A. Solís-Gómez, I. Fernández-Bances, S. Álvarez-Parrondo, P. López-Fernández y J. Paz -Jiménez

Servicio de Cirugía Ortopédica y Traumatología I. Hospital Universitario Central de Asturias. Oviedo. Asturias.

**Objetivo.** La epifisiólisis de cadera es una entidad frecuente en el niño o adolescente, de etiopatogenia desconocida. La actuación del cirujano ortopédico para detener y corregir esta enfermedad es un tema controvertido. Se realiza una revisión de 108 casos intervenidos en nuestro Servicio en 94 pacientes entre los años 1976 y 2002, analizando los resultados obtenidos.

**Material y método.** El tratamiento consistió en la mayoría de los casos en reducción y osteosíntesis *in situ* con agujas de Kirschner, tornillos de esponjosa o tornillos canulados.

**Resultados.** El 67% eran varones con una edad media al diagnóstico de 13,25 años; el 33% mujeres, con una media de 12,27 años. En 14 casos la afectación era bilateral (14,9%). Se obtuvieron buenos resultados en el 81% de los casos de epifisiólisis aguda, en el 73% de las agudas sobre crónicas y en el 89% de las crónicas.

**Discusión y conclusiones.** Las técnicas quirúrgicas más agresivas, como osteotomías cervicales o transtrocanteréas, no parecen modificar en exceso el mal resultado de epifisiólisis con desplazamiento severo no corregido. Aquellos casos en los que se obtuvieron malos resultados pertenecían al grupo de epifisiólisis con desplazamiento inicial severo, o a aquellos en los que se desarrolló una necrosis aséptica de la cabeza femoral o una condrólisis. Se considera de gran importancia la «exquisitez» a la hora de realizar la fijación, evitando la penetración intraarticular del material y su colocación en valgo. Actualmente se prefiere la osteosíntesis con un solo tornillo canulado.

**Palabras clave:** epifisiólisis femoral proximal, cadera, tratamiento.

Proximal femoral epiphysiolysis

**Purpose.** Hip epiphysiolysis of unknown origin is frequent in children and adolescents. It is a point of controversy whether the orthopedic surgeon should act to correct this disorder. We reviewed 108 cases in 94 patients operated on in our Department from 1976 to 2002 and analyzed the results.

**Materials and methods.** In most cases treatment consisted of *in situ* reduction and osteosynthesis with K-wires, and cannulated or cancellous screws.

**Results.** 67% of the patients were male with an average age at diagnosis of 13.25 years; 33% of the patients were female with an average age at diagnosis of 12.27; 14.9% of the patients were bilateral cases (14 patients). We had good results in 81% of the acute cases, in 73% of the acute on chronic cases and in 89% of the chronic cases.

**Discussion and conclusions.** More aggressive surgical techniques such as neck or transtrochanteric osteotomies do not seem to excessively modify the poor results of epiphysiolysis with severe uncorrected displacement. Poor results were seen in the group of epiphysiolysis cases with severe initial slip or in those cases which developed chondrolysis or non-septic necrosis of the femur head. The fixation technique requires great skill; the osteosynthesis materials must not penetrate the intra-articular space; the procedure must not cause a valgus deformity. Currently, osteosynthesis using a single cannulated screw is the preferred procedure.

**Key words:** proximal femoral epiphysiolysis, hip, treatment.

La epifisiólisis femoral superior (EFS) es uno de los procesos patológicos más frecuentes en la cadera del ado-

lescente que ocasiona, aún hoy día, un número importante de artrosis de cadera. Presenta mayor incidencia en niños con sobrepeso<sup>1-5</sup>.

El primero en describir esta entidad fue Ambrosio Paré en 1572, siguiéndole, ya en el siglo XIX, Hoffmeister (1884), Kocher (1885), Ernst Müller (1888) y Strengel (1898)<sup>1</sup>. A lo largo de la historia ha recibido distintas denominaciones (coxa vara, doblamiento del cuello del fémur, coxa retorsa), pero, aunque hoy también se le llama coxa vara del adolescente, parece que el término más correcto es

Correspondencia:

D. Bertrand Álvarez.  
Avda. Pedro Masaveu 1, 5ºA.  
33007 Oviedo (Asturias).  
Correo electrónico: dbertrandalvarez@yahoo.es

Recibido: marzo de 2004.  
Aceptado: febrero de 2005.

el de epifisiólisis femoral superior o proximal, o epifisiólisis de la cadera<sup>6</sup>.

Consiste en un desplazamiento superior y anterior del cuello femoral respecto de la epífisis proximal, la cual conserva su relación normal con el acetábulo<sup>3,7,8</sup>. Las causas que originan este desplazamiento todavía no están claras, aunque se hayan barajado múltiples factores con mayor o menor influencia en su aparición. Pensando siempre en un más que probable origen multifactorial, las hipótesis de causa hormonal y de origen mecánico parecen ser las más aceptadas<sup>4,8-12</sup>.

Sin tratamiento el deslizamiento finalmente acaba por estabilizarse, consolidando la epifisiólisis y dando lugar a actitudes viciosas. En la actualidad se debate cuál debe ser la actuación del cirujano ortopédico para detener y corregir el desarrollo de este cuadro, sobre todo en aquellos casos en los que, por presentarse una inestabilidad de la unión epifisometafisaria femoral proximal, o por haber un deslizamiento severo, se corre el riesgo de la aparición de complicaciones que pueden ser más perjudiciales que la propia historia natural de la enfermedad<sup>1,13,14</sup>.

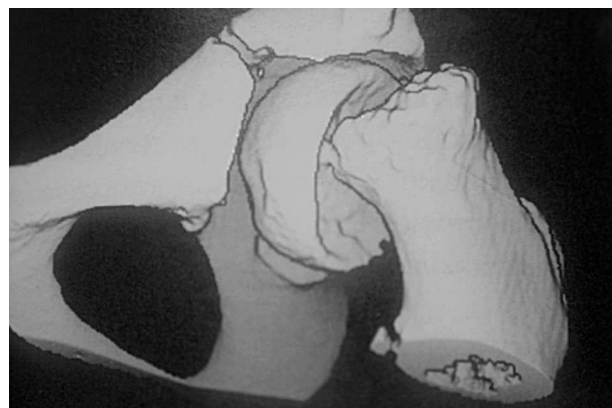En este trabajo se analiza nuestra experiencia en el manejo de esta patología, así como los resultados y las complicaciones obtenidas en el desarrollo de su tratamiento.

## MATERIAL Y MÉTODO

Se realizó un estudio retrospectivo de 108 casos de epifisiólisis femoral proximal, en 94 pacientes intervenidos en nuestro Servicio entre los años 1976 y 2002. Como criterios de inclusión se revisaron sólo los casos intervenidos quirúrgicamente, con un tiempo de seguimiento superior al año y medio y que contasen con suficiente documentación clínica y radiológica para permitir valorar su evolución. Se excluyeron aquellos pacientes en los que, por su situación clínica concomitante y la gravedad de las enfermedades asociadas, se desaconsejó el tratamiento quirúrgico, optándose en dichos casos por un tratamiento ortopédico (7 pacientes). Se elaboró un cuestionario en el que se señalaron las variables sexo, edad de aparición y de cirugía, asociación familiar, lado de afectación, bilateralidad, etc. Se complementó con un examen físico de los pacientes que pudieron ser localizados, y con una revisión de los estudios radiográficos y de la historia clínica en todos los casos.

Se utilizó la clasificación en función de la duración de los síntomas, que es una de las usadas con mayor frecuencia<sup>1</sup>. Se basa en la duración desde la aparición de los síntomas:

1) La epifisiólisis aguda se define como el desplazamiento epifisario que tiene lugar en un paciente cuyos síntomas datan de menos de 3 semanas de duración, y en cuya radiografía no se encuentran signos de remodelación de la zona metafisaria del cuello femoral.



**Figura 1.** Imagen de tomografía axial computarizada helicoidal en la que se aprecia un caso de epifisiólisis femoral proximal con desplazamiento severo.

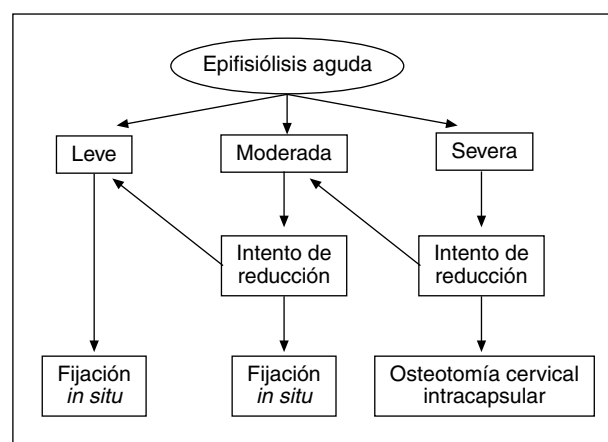
2) El deslizamiento agudo sobre crónico sería aquel en el que los síntomas datan también de menos de 3 semanas de duración pero existen signos radiográficos de remodelamiento metafisario.

Éstas dos serían epifisiólisis inestables.

3) El deslizamiento crónico o epifisiólisis estable se caracteriza por síntomas de más de 3 semanas de evolución, con fenómenos de remodelación. Se clasifican también midiendo el ángulo capitodifisario en la proyección radiográfica axial. Así, un desplazamiento leve sería cuando presenta un desplazamiento angular epifisometafisario menor de 30°, moderado cuando el desplazamiento se encuentra entre 30° y 60°, y *severo* cuando es mayor de 60° (fig. 1).

El criterio seguido para la elección de la actitud terapéutica y el tipo de intervención a realizar atendió a la duración de los síntomas y al tipo y grado de severidad del desplazamiento, tal y como se puede observar en los algoritmos de las figuras 2 y 3. En los casos de EFS aguda sobre crónica se siguió el mismo criterio que para la EFS aguda.

Los resultados se han valorado siguiendo los criterios clínicos, subjetivos y radiológicos de Dunn y Angel<sup>15</sup>, modi-



**Figura 2.** Algoritmo de manejo de la epifisiólisis aguda.

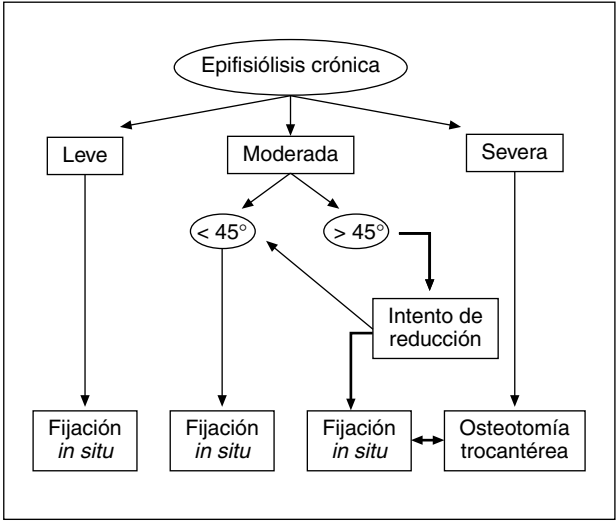


Figura 3. Algoritmo de manejo de la epifisiólisis crónica.

ficados por los autores (tabla 1). Se consideró bueno el resultado global si la puntuación total era de 5 o 6 puntos, regular de 3 o 4 puntos, y malo de 0, 1 o 2 puntos. Estos resultados se relacionan con la forma de presentación y el grado de desplazamiento, como se recoge en las tablas 2 y 3.

Se analizó la corrección del ángulo capitodifisario en el posoperatorio y en la revisión a medio plazo, y la aparición de complicaciones durante el tratamiento.

RESULTADOS

En lo que respecta a la distribución por sexos, 63 de los 94 pacientes eran varones (67%), con una edad media de 13,25 años, y 31 mujeres (33%), con una media de 12,27

Tabla 1. Clasificación de resultados de Dunn y Angel

	Bueno	Regular	Malo
Subjetivo	2: Asintomático	1: Dolor ocasional. Funcionalidad normal	0: Dolor habitual Alguna limitación. Alguna segunda intervención
Clínico	2: Función y movilidad normales	1: Flexión ≥ 90° No deformidad permanente	0: Flexión < 90°. Deformidad permanente
Radiológico	2: Buena reducción Cabeza contorneada Interlínea articular normal Textura ósea normal	1: Deformidad en varo	0: Pinzamiento articular Cabeza de contorno irregular Quistes óseos Cambios de densidad ósea

Modificada de Dunn DM et al<sup>15</sup>.

Tabla 2. Resultados obtenidos atendiendo a la forma de inicio

Tipo epifisiólisis	N.º total casos	Resultado bueno	Resultado regular	Resultado malo
Aguda	27	22 (81%)	3 (11%)	2 (7,4%)
Aguda/Crónica	15	11 (73%)	3 (20%)	1 (6,6%)
Crónica	66	59 (89%)	3 (4,5%)	4 (6%)

Tabla 3. Resultados obtenidos atendiendo al grado de desplazamiento inicial

Grado de desplazamiento	N.º total casos	Resultado bueno	Resultado regular	Resultado malo
Leve	67 (62%)	64 (95,5%)	2 (3%)	1 (1,5%)
Moderado	28 (26%)	24 (85,7%)	2 (7%)	2 (7%)
Severo	15 (14%)	7 (46,6%)	4 (26,6%)	4 (26,6%)

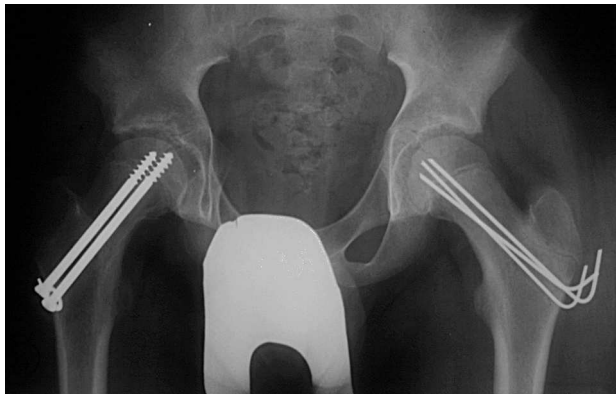
años. En ambos sexos el rango de edad fue de 10 a 17 años. En 30 casos (32%) la cadera afectada fue la derecha y en 50 la izquierda (53,2%). En 14 casos la afectación era bilateral (14,9%). El tiempo medio de seguimiento ha sido de 14 años (mínimo: 1,5 y máximo: 26 años).

El morfotipo corporal era normal en 33 casos (35%), hábito corporal obeso en 54 casos (57,4%) y asténico en 7 (7,4%). En cuanto a la asociación etiológica con otras patologías, sólo se pueden señalar dos casos de pacientes obesos en los que, tras la realización de las pruebas diagnósticas pertinentes, se pudo comprobar la presencia de un síndrome adiposo-genital. No se ha encontrado ningún caso de asociación a hipotiroidismo, tratamiento hormonal o enfermedad renal. En nuestra serie ha aparecido un caso de asociación familiar en dos hermanas gemelas.

La incidencia de esta patología no se ha podido estimar por haber variado la población atendida en este Servicio durante el período a que se refiere el estudio y no haber datos estadísticos fiables sobre estos cambios.

Según la forma de aparición de la enfermedad, 27 casos fueron de forma aguda (25%), 66 crónica (61%) y 15 casos de aparición aguda sobre crónica (13,8%). El grado de desplazamiento según el ángulo capitodifisario de Southwick fue leve en 67 casos (62%), moderado en 28 (26%) y severo en 13 (12%). En cuanto a las características clínicas, hay que señalar que todos los pacientes tuvieron dolor y cojera, aunque en el historial no estaba recogido qué síntoma fue el primero o si la aparición fue simultánea; sí se puede señalar que el 23% de los pacientes refirieron antecedente traumático.

Posteriormente todos los pacientes fueron intervenidos quirúrgicamente tras un período de reposo en cama con tracción de partes blandas, que osciló entre 24 horas y 14 días (media de 7,7 días). En 100 casos (92,6%) la intervención realizada fue la fijación epifisaria *in situ*, con intento de reducción cerrada previa bajo control radioscópico mediante tracción moderada en mesa ortopédica y rotación in-

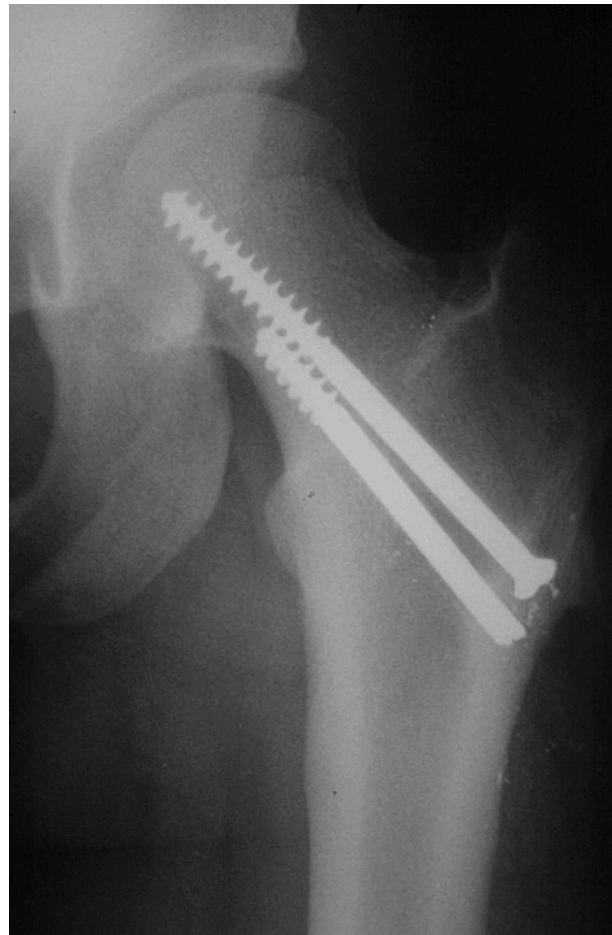


**Figura 4.** Epifisiólisis femoral proximal bilateral intervenida con tornillos canulados en la cadera derecha y agujas de Kirschner en la cadera izquierda.

terna leve, seguida de fijación con agujas de Kirschner, tornillos de esponjosa o tornillos canulados tipo ASNIS (fig. 4), en función de las preferencias y experiencia del cirujano, y del tipo y grado de desplazamiento. En cuanto a los 8 casos restantes (7,4%), en 3 de ellos se consideró necesaria la realización de una osteotomía cervical cuneiforme de Dunn (2,7%) y en 5 (4,6%) de una osteotomía transtrocanterea tridimensional de Inhäuser. En los casos en que se realizó la fijación *in situ*, el método más utilizado fueron los tornillos canulados de ASNIS en 42 casos (39%), de los cuales el 70% se sintetizó con solo un tornillo y en el 30% la fijación se aseguró con dos tornillos. Las agujas de Kirschner fueron implantadas en 37 casos (34%), con una media de 3,4 agujas por caso (mínimo: 3, máximo: 5). En 29 casos se utilizaron tornillos de esponjosa (26,8%), en el 55,3% de ellos un único tornillo y en el 44,7% dos tornillos. Se les permitió la marcha con carga parcial a partir de la octava semana. La extracción del material se realizó a los 16,75 meses de media (rango 7-30 meses).

Las complicaciones peroperatorias que se presentaron fueron 5 casos de infección superficial de la herida quirúrgica (4,6%), solucionadas con curas locales y antibioterapia intravenosa. El germen causal más frecuente fue *Staphylococcus aureus*. Se presentaron 4 casos de rotura de agujas de Kirschner (3,7%) durante el acto quirúrgico. En 2 casos se produjo el descabezamiento de los dos tornillos lo que impidió su extracción posterior, quedando atrapada la parte roscada en el interior de la fisis al cerrarse ésta (fig. 5). Dos casos sufrieron paresia del nervio ciático poplíteo externo, sin etiología definida, con recuperación completa al año. Hubo un caso de herniación muscular que no precisó reintervención, y un caso de trombosis venosa profunda en el postoperatorio inmediato que se trató de forma convencional de manera satisfactoria. En un caso se produjo la rotura de la broca en el interior del hueso, quedando en su interior el fragmento distal de la misma.

En el postoperatorio de 9 casos (8,3%) se constató la penetración articular de material de osteosíntesis (fig. 6).



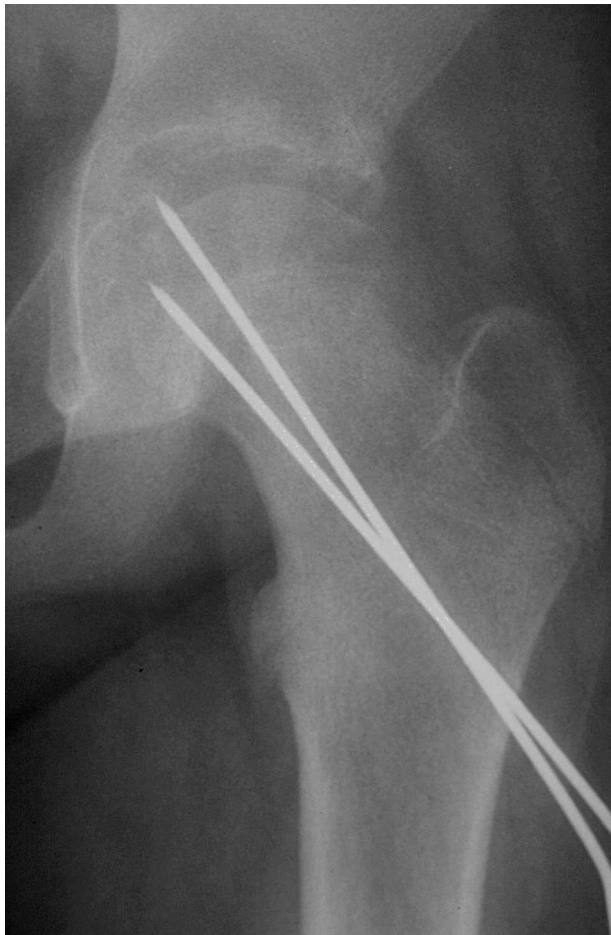**Figura 5.** Complicación peroperatoria en la que se aprecia una rotura de la cabeza de un tornillo, lo que dificultará de forma considerable su extracción posterior.

En cuanto a la movilidad articular, 6 pacientes presentaron limitación de la rotación interna, acompañado de un grado variable de dolor. En dos casos se trataba de pacientes con necrosis avascular y en los otros 4 se había realizado una osteotomía intertrocanterea. Dos pacientes evidenciaron cojera y uno de ellos, además, genu valgo y dismetría de 1,5 cm. Esto ocurrió en uno de los pacientes tras ser tratado con reducción quirúrgica según la técnica de Dunn, y en otro tras manipulación externa y epifisiodesis con tornillos. Ambos evolucionaron hacia la necrosis avascular.

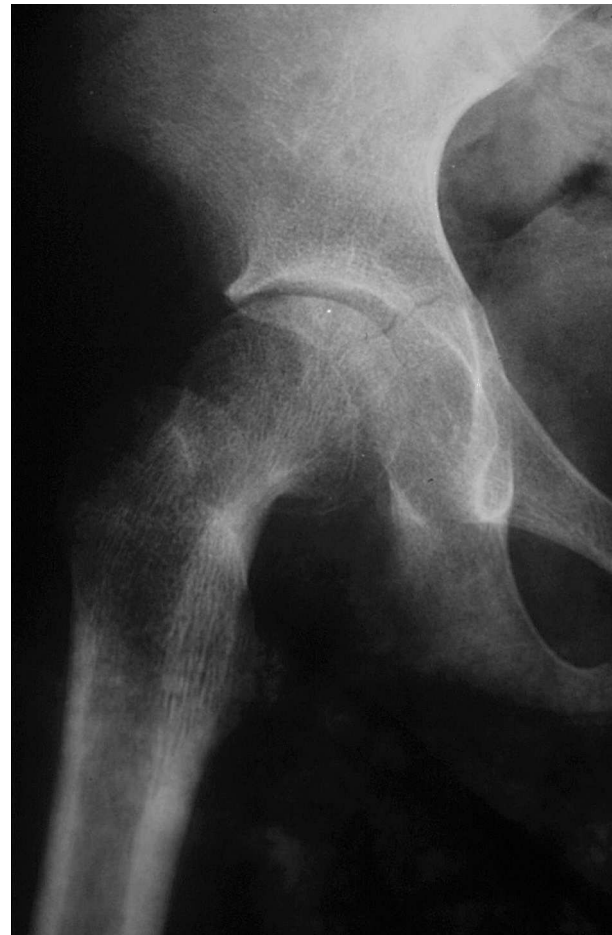La presencia de complicaciones tardías como la necrosis aséptica de la cabeza femoral (NACF) y la condrólisis se pueden observar en la tabla 4. La NACF apareció en 3 casos, de los cuales 2 eran EFS agudas con desplazamiento severo, tratadas mediante reducción y fijación *in situ* en un caso, y mediante osteotomía de Dunn en otro. El tercer caso correspondía a una EFS aguda sobre crónica con desplazamiento severo a la que se realizó reducción y fijación *in situ*.

Se presentaron 4 casos de condrólisis (fig. 7), pertenecientes todas ellas al grupo de EFS crónica con grado de





**Figura 6.** Penetración intraarticular de una aguja de Kirschner durante el acto quirúrgico.



**Figura 7.** Imagen radiológica de un caso de condrólisis a los cinco años de la intervención.

desplazamiento variable. De estos casos, 2 pertenecían a aquellos en los que se pudo objetivar penetración del material de osteosíntesis dentro de la articulación.

En los 28 casos que presentaban un desplazamiento severo, la media inicial del ángulo capitodifisario era de  $71^\circ$ . Tras la intervención se consiguió una corrección que situó el valor de dicho ángulo en  $29^\circ$  de valor medio. En la revisión radiológica realizada a los 46,5 meses se objetivó una nueva corrección por remodelación que llevó el valor del ángulo a  $18^\circ$  de media. En cuanto a los pacientes en los que, dado el desplazamiento, se estimó conveniente la realiza-

ción de una osteotomía reorientadora, sólo se obtuvo un buen resultado en 2 de ellos, mientras que eran regulares o malos en los 6 restantes. No se encontró ningún caso de pseudoartrosis.

## DISCUSIÓN

El debate acerca de la elección de la opción terapéutica más correcta para el tratamiento de la EFS en cada una de las fases o grados de dicha entidad es continuo. Se han empleado diferentes métodos para la fijación *in situ*: agujas de Kirschner, tornillos canulados, clavos de Steinman, tornillos de esponjosa, etc.

La forma de tratamiento más aceptada para la epifisiólisis estable de la cabeza femoral es la fijación *in situ* con uno o más tornillos centrales. En los casos de epifisiólisis agudas se intenta una reducción previa en mesa de tracción, que ha de ser «suave» y progresiva; no así en los casos de epifisiólisis crónica, en los que no se realizan intentos de reducción. Las agujas de Kirschner son menos agresivas para la

**Tabla 4.** Complicaciones tardías de la cabeza femoral según el grado de desplazamiento

	Condrolisis	NACF
Aguda	0	2
Aguda/Crónica	0	1
Crónica	4	0

NACF: necrosis avascular de la cabeza femoral.

## Bertrand-Álvarez D, et al. Epifisiólisis femoral proximal

fisis, pero requieren colocarse en mayor número para obtener un grado de estabilidad adecuado. Cuando la fijación se lleva a cabo con tornillos de esponjosa, en nuestro caso sólo los de rosca extracorta (15 mm), se puede producir una epifisiodesis y la correspondiente dismetría cuando se realiza en los adolescentes más jóvenes. En adolescentes mayores, con fisis cercanas al cierre y teniendo en cuenta que ésta es responsable del 30% de crecimiento en longitud del fémur<sup>2</sup>, la utilización de esta técnica no produce dismetrías excesivas. Cuando el desplazamiento es severo existen ya alteraciones en el cartílago de crecimiento y se puede utilizar mayor cantidad de material de osteosíntesis para asegurar la fijación, ya que esta fisis no tiene un potencial de crecimiento tan importante.

En la actualidad, uno de los aspectos más discutidos en el manejo de este proceso se sitúa en torno a cuál es el tratamiento más idóneo en aquellos casos en los que se presenta un desplazamiento severo, ya que un intento a toda costa de restablecer la congruencia cervicodiafisaria puede acarrear la aparición de serias complicaciones en la cadera, al alterar en mayor medida la precaria irrigación de la cabeza femoral<sup>1,16,17</sup>. El tratamiento de las formas inestables es controvertido. Las osteotomías correctoras normalmente se reservan para el tratamiento de las deformidades severas después de que el paciente ha dejado de crecer.

Es de gran importancia la «exquisitez» a la hora de realizar la fijación mediante material de osteosíntesis. Debe evitarse tanto la penetración intraarticular de dicho material como su colocación en valgo dentro del cuello femoral, ya que la zona posterosuperior de la cabeza es donde la probabilidad de daño vascular es mayor<sup>18-20</sup>. No se encontró relación entre el tipo de osteosíntesis utilizado y la penetración intraarticular del mismo. Es necesario un cuidadoso conocimiento de la técnica quirúrgica y de las características anatómicas particulares de la cadera del adolescente y, por ello, se cree que debe emplearse la menor cantidad de material de osteosíntesis posible para minimizar el porcentaje de complicaciones. En la mayoría de los casos sería suficiente la fijación con un solo tornillo para obtener una estabilidad adecuada<sup>5,20,21</sup>, sobre todo en los casos crónicos. Esta actitud terapéutica no está exenta de complicaciones, como la rotura del tornillo, especialmente en pacientes muy obesos, en los que puede no ser suficiente para soportar las fuerzas de cizallamiento y rotacionales a las que se ve sometido. Por ello, determinados autores siguen recomendando la utilización de dos tornillos<sup>22</sup>.

Las técnicas quirúrgicas más agresivas como osteotomías cervicales o transtrocanteréas no parecen modificar en exceso el mal resultado de EFS con desplazamiento severo no corregido, teniendo en cuenta la aparente tendencia a la remodelación de la unión cervicoepifisaria<sup>23</sup>.

Cabe resaltar que aquellos casos en los que se obtuvieron malos resultados pertenecían al grupo de EFS con desplazamiento inicial severo que desarrollaron una NACF o una condrólisis laminar.

Consideramos de vital importancia la detección precoz del proceso en aquellos casos en los que el desplazamiento es gradual, para poder instaurar un tratamiento adecuado y obtener unos resultados satisfactorios a largo plazo. El factor más importante en el diagnóstico precoz de esta patología es tener en mente su existencia y descartar su presencia ante la mínima sospecha clínica.

## BIBLIOGRAFÍA

1. Gasco J, Sangüesa MJ, Castejón M. Epifisiólisis de cadera. *Rev Esp Cir Osteoart.* 1994;29:93-110.
2. Vázquez Suárez G, Álvarez García JC, Gutiérrez Granda ME, López Fernández P, Fernández Moral V. Epifisiólisis capitis femoris. *Rev Esp Cir Osteoart.* 1989;24:349-64.
3. Loder RT, Richards BS, Shapiro PS, Reznick LR, Aronson DD. Acute slipped capital femoral epiphysis: the importance of phiseal stability. *J Bone Joint Surg Am.* 1993;75A:1134-40.
4. Tachdjian MO. Deslizamiento de la epífisis de la cabeza del fémur. En: Tachdjian MO, editor. *Ortopedia Pediátrica*. México DF: Nueva editorial Interamericana SA; 1994. p. 1097-267.
5. Canale ST. Fracturas y luxaciones en la infancia. En: Canale ST, editor. *Campbell. Cirugía Ortopédica*. 9 ed en español. Tomo III. Madrid: Harcourt; 1998. p. 2363-537.
6. Gómez Navalón LA, Marín Morales LA, Muñoz Berenguer JA, Salido Valle JA. Nuestra experiencia en el tratamiento de la epifisiólisis femoral proximal. Algunos aspectos controvertidos. *Rev Ortop Traumatol.* 2000;44:294-8.
7. Aronsson DD, Loder RT. Treatment of Unstable Acute Slipped Capital Femoral Epiphysis. *Clin Orthop.* 1996;322:99-110.
8. Lorente R, Casado JM, Fuster R, Gala M. Consideraciones etiopatogénicas en el tratamiento de la epifisiólisis femoral superior. *Rev Ortop Traumatol.* 1988;32:377-81.
9. Mirkopoulos N, Weiner DS, Askew M. The evolving slope of the proximal femoral growth plate relationship to slipped capital femoral epiphysis. *J Pediatr Orthop.* 1988;8:268-73.
10. Pritchett JW, Perdue KD. Mechanical factors in slipped capital femoral epiphysis. *J Pediatr Orthop.* 1988;8:385-8.
11. Givón U, Bowen JR. Chronic slipped capital femoral epiphysis: Treatment by pinning in situ. *J Pediatr Orthop.* 1999;8: 216-22.
12. Xicoy J, Surroca M. La epifisiólisis de la cadera en su relación con la obesidad del adolescente. *Rev Ortop Traumatol.* 1982;26:613-22.
13. Carney BT, Weinstein SL, Noble J. Long-term follow-up of slipped capital femoral epiphysis. *J Bone Joint Surg Am.* 1991;73A:667-74.
14. Kallio PE, Lequesne GW, Paterson DC, Foster BK, Jones JR. Ultrasonography in slipped capital femoral epiphysis. *J Bone Joint Surg Br.* 1991;73B:884-9.
15. Dunn DM, Angel JC. Replacement of the femoral head by open operation in severe adolescent slipping of the upper femoral epiphysis. *J Bone Joint Surg Br.* 1978;60B:394-403.
16. Rey JC, Carlloz H. Epiphysiolises a grand déplacement. Réduction sanglante par le technique de Dunn. *Rev Chir Orthop.* 1975;61:261-73.
17. Vrettos BC, Hoffman EB. Chondrolysis in slipped upper femoral epiphysis. Long-term study of the aetiology and natural history. *J Bone Joint Surg Br.* 1993;75B:956-61.

Bertrand-Álvarez D, et al. Epifisiólisis femoral proximal

18. Bellemans J, Fabry G, Molenaers G, Lammens J, Moens P. Pin removal after in-situ pinning for slipped capital femoral epiphysis. *Acta Orthop Belg.* 1994;60:170-2.

19. González Morán G, Carsi B, Abril JC, Albiñana J. Results after preoperative traction and pinning in slipped capital femoral epiphysis: K Wires versus cannulated screws. *J Pediatr Orthop.* 1998;7:53-8.

20. Ward WT, Stefko J, Wood KB, Staniski CL. Fixation with a single screw for slipped femoral capital epiphysis. *J Bone Joint Surg Am.* 1992;74A:799-809.

21. Riley PM, Weiner DS, Gillespie R, Weiner SD. Hazards of internal fixation in the treatment of slipped capital femoral epiphysis. *J Bone Joint Surg Am.* 1990;72A:1500-9.

22. Gómez Canedo JM, Troncoso Durán J, Rueda Crespo D, Larrauri Puebla P. Epifisiólisis femoral proximal. *Rev Ortop Traumatol.* 1993;37:154-9.

23. Clarke NM, Harrison MH. Slipped upper femoral epiphysis. A potential for spontaneous recovery. *J Bone Joint Surg Br.* 1986;68B:541-4.
- Conflicto de intereses.** Los autores no hemos recibido ayuda económica alguna para la realización de este trabajo. Tampoco hemos firmado ningún acuerdo por el que vayamos a recibir beneficios u honorarios por parte de alguna entidad comercial. Por otra parte, ninguna entidad comercial ha pagado ni pagará a fundaciones, instituciones educativas u otras organizaciones sin ánimo de lucro a las que estemos afiliados.
- 340
- Rev Ortop Traumatol. 2005;49:334-40
- 58