

Fracturas osteocondrales del astrágalo: posibilidades artroscópicas y técnicas de reparación condral

J. Achalandabaso^a, A. Calvo-Díaz^b, R. González^a, P. Golanó^c y J. Cuenca-Espíerrez^b

^aServicio de Cirugía Ortopédica y Traumatología. Policlínica Guipúzcoa. San Sebastián. ^bServicio de Cirugía Ortopédica y Traumatología. Hospital Universitario Miguel Servet. Zaragoza. ^cDepartamento de Ciencias Morfológicas. Universidad de Barcelona.

Introducción. La artroscopia de tobillo ha experimentado en estos últimos años un avance importante como consecuencia de la mejora de la tecnología y la experiencia quirúrgica acumulada. Actualmente es posible acceder artroscópicamente al tobillo y a los huesos del retropié, como a las lesiones condrales del astrágalo. No obstante, la técnica exige una adecuada curva de aprendizaje y la suficiente experiencia en otras regiones más habituales. La colocación de una tracción estable, los conocimientos anatómicos, la sistemática de los abordajes, la vía de agua accesoria y el instrumental adecuado vuelven a ser, como siempre, los protagonistas de una historia que se repite en cada articulación.

Astrágalo. Con respecto a las lesiones del astrágalo, las principales indicaciones de la artroscopia son el control de la reducción de los fragmentos en las fracturas articulares y el tratamiento de lesiones condrales y osteocondrales, tanto para su extirpación como para su osteosíntesis. Así mismo, es útil en el tratamiento de secuelas, como sinovectomías, limpiezas articulares o artrodesis.

Tratamiento. A nivel del tratamiento o reparación de las lesiones osteocondrales del astrágalo, actualmente disponemos de diversas técnicas, como el desbridamiento y estimulación de la médula ósea, las técnicas de fijación del fragmento y los métodos de regeneración de nuevo cartílago hialino, entre los que se encuentran el autoinjerto osteocondral o mosaicoplastia, el aloinjerto y la implantación de condrocitos autólogos cultivados.

Palabras clave: tobillo, astrágalo, artroscopia, lesión osteocondral, reparación condral.

Osteochondral fractures of the talus: arthroscopic possibilities and chondral repair techniques

Introduction. In the last few years, significant advances have been made in ankle arthroscopy as a result of improvements in technology and the surgical experience accumulated. It is currently possible to arthroscopically approach the ankle and the hindfoot bones in an attempt to address chondral injuries of the talus. However, the technique requires a considerable learning curve and enough experience of other more usual regions. The creation of stable traction, the anatomical knowledge, the mastery of the different surgical techniques, the use of accessory portals and of the appropriate instruments are all protagonists of a story that repeats itself no matter which of the joints we may want to approach.

Talus. As regards talar injuries, the main indications for arthroscopy are controlling the reduction of fragments in joint fractures and the treatment of chondral and osteochondral lesions, with a view to both excision and osteosynthesis. Likewise, it is useful for the treatment of such sequelae as synovectomies, joint lavage or arthrodesis.

Treatment. A series of techniques are currently available for the treatment or repair of osteochondral lesions of the talus, like debridement and bone marrow stimulation, as well as fragment fixation techniques and the new methods for new hyaline cartilage regeneration like osteochondral autografting or mosaicplasty, allografting and cultured autologous chondrocyte implantation.

Key words: ankle, talus, arthroscopy, osteochondral lesion, chondral repair.

Correspondencia:

J. Achalandabaso.
C/ San Marcial 26, 1.º
20005 San Sebastián.
Correo electrónico: txetxisanse@yahoo.es

La artroscopia de tobillo ha experimentado en estos últimos años importantes avances. Al tratarse de una técnica relativamente nueva, cada cirujano va descubriendo por sí mismo esos pequeños detalles que hacen posible el desarrollo de la misma. El objetivo de este trabajo es realizar una

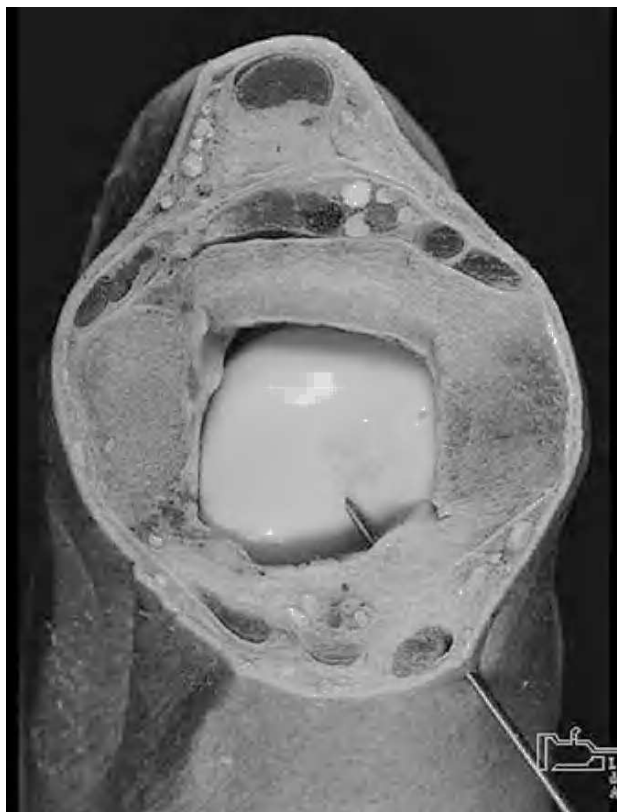

Figura 1. Imagen anatómica del abordaje anterointerno (imagen cedida por P. Golanó).

sistemática de la técnica que permita ese «ambiente estable» que nos prepare para la compleja y exigente cirugía condral, ya que la morfología articular dificulta el acceso y las posibilidades del tratamiento lesional.

Las lesiones osteocondrales del astrágalo afectan tanto al cartílago talar como al hueso subcondral, y suponen el despegamiento de un fragmento osteocondral con o sin osteonecrosis. La localización en el tobillo es la segunda en frecuencia y supone el 4% de todos los defectos osteocondrales. Afecta a individuos jóvenes, entre la tercera y cuarta décadas de la vida. La gravedad de estas lesiones viene dada tanto por el dolor como por la trascendencia futura, al producir alteraciones en la mecánica articular y la subsiguiente artrosis. En este trabajo se exponen las diferentes técnicas de tratamiento y reparación condral disponibles actualmente.

LA ARTROSCOPIA DE TOBILLO

En 1931 Burman¹ llegó a la conclusión de que el tobillo era una articulación inaccesible a la artroscopia por el reducido espacio articular y la imposibilidad de distracción manual; en 1939 Takagi² publicó la primera experiencia clínica. Watanabe et al³ diseñaron el Selfoscope, publicando en 1972 la descripción de los portales artroscópicos para el to-

billo. Guhl⁴ preconizó en 1982 el uso de la distracción esquelética mediante un aparato de diseño propio, así como un sistema de distracción sobre partes blandas mediante cinchas y pesos.

La artroscopia de tobillo fue desarrollada más recientemente por Ferkel⁵, incluyendo la disposición del campo, así como el desarrollo de métodos e instrumentales para el tratamiento de las diversas patologías.

ANATOMÍA REGIONAL

La técnica artroscópica exige un perfecto conocimiento de la anatomía de la región, ya que a través de una pequeña incisión en la piel vamos a tener que abordar una articulación sin producir lesiones, ni en su interior ni en los elementos nobles que rodean la misma. Deberemos, por tanto, diseñar unos abordajes que se alejen lo más posible de las estructuras neurovasculares y tendinosas.

En la cara anterior del tobillo tenemos tres zonas seguras para abordar la articulación en su zona medial, lateral y central. En el lado anteromedial, y entre el maléolo tibial y el tendón del tibial anterior, sólo encontraremos la vena safena interna y alguna rama sensitiva del nervio del mismo nombre (fig. 1). En la zona anterolateral, y entre el extensor común de los dedos y el maléolo peroneo, sólo encontraremos entre la piel y la cápsula articular las ramas cutáneas del peroneo superficial, que en ocasiones son visibles al hacer flexión plantar y supinación del antepié (y por ello fácilmente evitables). En la zona central, entre el tendón del extensor del dedo gordo y el tendón extensor común de los dedos, algunos autores⁶⁻⁸ han descrito una zona para acceder a la articulación, aunque esta localización tiene el riesgo de lesionar el paquete vascular pedio y el nervio peroneo profundo; Golanó et al⁹ describieron una localización más segura entre el extensor del dedo gordo y el tibial anterior.

En la cara posterior del tobillo hay una zona central ocupada por el tendón de Aquiles que puede servir de referencia para un posible abordaje transtendinoso; debe utilizarse sólo para portales de inspección o palpación por el riesgo de lesión tendinosa. La zona posteromedial está ocupada por el paquete tibial posterior, lo que en la práctica lo inutiliza como abordaje artroscópico. La zona posterolateral, entre el tendón de Aquiles y el maléolo peroneo, sólo tiene algunas ramas sensitivas del nervio sural y pequeñas venas dependientes de la safena.

TÉCNICA QUIRÚRGICA Y ANATOMÍA ARTROSCÓPICA

El paciente debe ser colocado en decúbito supino, elevando la pelvis del lado a operar, hasta que ambos maléolos queden paralelos al suelo. Realizamos la instalación según

las recomendaciones de Ferkel¹⁰. El muslo se bloquea en un soporte que incluye el manguito de isquemia. Utilizamos sistemáticamente una tracción continua que deja la articulación suficientemente alejada de la mesa para poder abordar el tobillo simultáneamente por delante y por detrás, bajo tracción continua.

El material quirúrgico incluye el instrumental habitual de artroscopia de rodilla, con óptica y material de 4 mm, que nos servirá para el trabajo en el compartimento anterior. Algunos tobillos excepcionalmente laxos permiten realizar toda la técnica con este tipo de material, aunque lo más frecuente es la utilización de ópticas de 3 mm e incluso de 2 mm en algunas ocasiones. Así mismo el trabajo a través del abordaje posterior exige instrumental de corto tamaño que quepa entre la mesa y el abordaje.

La técnica quirúrgica es similar a la empleada en otras articulaciones; los abordajes de entrada han sido bien descritos¹¹, así como sus ventajas e inconvenientes. Como en cualquier artroscopia necesitamos tres abordajes básicos para la óptica, la irrigación y la instrumentación. A partir de estos tres portales básicos podremos diseñar otros accesos según la patología a tratar o la localización de la misma.

Abordajes anteromedial y anteromedial accesorio

Entre el tendón del tibial anterior y el maléolo interno introduciremos una aguja del número 16 hasta verificar que estamos en el interior de la articulación. La tracción continua facilita la entrada, notándose en muchas ocasiones un ruido característico al desaparecer la presión negativa intra-articular con la entrada de la aguja. Esto permite la distensión articular imposibilitada hasta este momento por dicha presión negativa. Se incide la piel con un bisturí del n.º 11 disecando en profundidad con una pinza hemostática recta. Introducimos la cánula de artroscopia más gruesa posible (normalmente de 4 mm) dirigida hacia la zona posterior a través de la articulación. Palpamos el borde interno del tibial anterior, practicando otro abordaje anteromedial accesorio unos 2 cm inferior al anterior, donde colocaremos una segunda cánula de 3 mm sobre el cuello del astrágalo en dirección hacia el maléolo externo. Colocamos un sistema de irrigación en el abordaje accesorio verificando el libre lavado entre ambos abordajes. De la correcta y minuciosa realización de estos portales dependerá en gran parte la posibilidad de realizar actos quirúrgicos más complejos (fig. 2).

A través de la cánula colocaremos la óptica correspondiente para visualizar las superficies articulares recorriendo desde el maléolo interno al externo, pasando por la cúpula astragalina, la sindesmosis tibioperonea y la cara articular del maléolo peroneo.

Abordaje anterolateral

Se localiza con la aguja entre el maléolo peroneo y el extensor común de los dedos, observando si ésta penetra li-

brememente en la articulación, pudiendo corregir en este momento la mejor situación del portal. En el punto elegido incidiremos en la piel, que dilataremos con una pinza hemostática. Opcionalmente podremos utilizar una cánula de artroscopia, e intercambiando la óptica de abordaje veremos con más facilidad los elementos del lado interno.

Abordaje posterolateral

Dirigiremos la óptica hacia la zona posterior hasta ver los ligamentos tibioperoneos posteriores y el receso capsular posterior. Habitualmente llegado este punto deberemos cambiar de óptica, utilizando tamaños de 3 mm. Palpamos la zona blanda localizada por detrás del maléolo peroneo y el tendón de Aquiles, introduciendo una aguja a dicho nivel.

La anatomía artroscópica de la zona posterior ha sido recientemente estudiada por Golanó et al¹², que recomiendan el abordaje en el intervalo entre el ligamento intermaleolar (*tibial split*) y el ligamento tibioperoneo posteroinferior. Una vez establecido, el abordaje nos permitirá trabajar en la zona posterior, especialmente el acceso a lesiones del borde posterior de la cúpula astragalina y el pilón tibial. Normalmente para el abordaje de esta zona precisaremos ópticas menores de 3 mm.

Otros abordajes posteriores

El posterocentral o transaquileo es poco utilizado por el riesgo de lesionar las fibras tendinosas. De precisarlo se

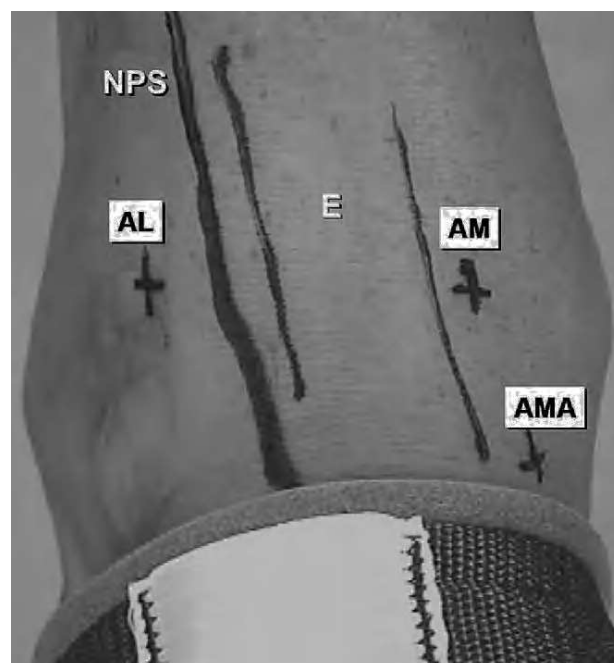


Figura 2. Abordajes anteriores: anteromedial (AM), anteromedial accesorio (AMA) y anterolateral (AL). Obsérvese el grupo extensor (E) y la referencia del nervio peroneo superficial (NPS), casi siempre visible en inversión del pie.

procurará realizarlo de la manera más atraumática posible y limitarlo para el uso de cánula de irrigación, evitando el paso repetido de instrumental a través del mismo.

Acevedo et al¹³ han descrito un abordaje posterior «coaxial» que permite, según sus autores, un doble abordaje posterolateral y posteromedial a salvo de riesgos vasculares. Otros autores¹⁴ describieron igualmente abordajes postero-mediales, destinados más bien al tratamiento de las lesiones de la cola del astrágalo que como abordaje de la articulación tibioperoneo astragalina.

Abordaje transmaleolar

Opcionalmente se han descrito abordajes a través del maléolo interno¹⁵. Se utiliza una guía colocándose una aguja que se amplía hasta los 4 mm. Podremos pasar la óptica, aprovechando los movimientos de flexoextensión del astrágalo para visualizar zonas del margen posterior. También podremos pasar instrumental o agujas de perforación si la técnica lo precisara.

INDICACIONES DE LA ARTROSCOPIA DE TOBILLO

Desde el inicio de la artroscopia de tobillo los cirujanos han ido ampliando las indicaciones para su uso. En el tobillo doloroso de origen desconocido, en las enfermedades reumáticas (como las artritis reumatoide, cristalinas, vello-nodular pigmentada o condromatosis sinovial) y en la artritis séptica, la artroscopia está formalmente indicada¹⁶⁻¹⁸ (como método diagnóstico o terapéutico mediante la sinovectomía y la limpieza articular).

En las lesiones traumáticas de tobillo tendremos la posibilidad de controlar la reducción de los fragmentos en las fracturas intrarticulares y de tratar las fracturas condrales y osteocondrales extirpando los fragmentos desprendidos o planeando una osteosíntesis¹⁹. Las secuelas artrósicas de todas estas lesiones pueden ser tratadas en su estadio final mediante artrodesis bajo control artroscópico²⁰⁻²³.

Una de las lesiones más características del tobillo es la osteocondritis disecante. Las técnicas artroscópicas permiten planear, o incluso realizar, la extirpación del sequestro en algunos casos, la estabilización mediante osteosíntesis en otros o la práctica de autoinjerto para resolver el problema^{24,25}.

Las lesiones del ligamento peroneoastragalino anterior pueden ser tratadas en la fase aguda como preconiza Parisien²⁵, mediante la reinserción con grapas a nivel del astrágalo.

La interposición de partes blandas entre las superficies articulares (*impingement*) está siendo estudiada cada vez con más detalle²⁶. La presencia de bandas fibrosas y fragmentos libres fibrosos pseudomeniscales descritos por Guhl⁴ pueden también ser eliminados mediante la extirpación artroscópica de los mismos.

La interposición de partes duras se agrupa en dos grandes síndromes, el exostósico anterior y el posterior. En ambos casos el dolor y la limitación de la movilidad en flexión dorsal o plantar pueden mejorar tras la resección osteofítica.

LAS LESIONES OSTEOCONDRALES DEL ASTRÁGALO

A pesar de que König describió este grupo de lesiones dentro de los procesos inflamatorios, esto nunca ha podido ser demostrado, sino que es el factor traumático el invocado con mayor fuerza en el origen de estas lesiones. Dentro de los traumatismos del tobillo, son el esguince y las lesiones ligamentosas los más relacionados con la aparición de defectos osteocondrales. Recordemos que se estima que se produce un esguince de tobillo por cada 10.000 personas cada día y que la frecuencia con que se dan lesiones condrales del astrágalo oscila entre el 5 y el 9% de las lesiones del complejo ligamentoso lateral que son tratadas quirúrgicamente; se desconoce la frecuencia de afectación de lesiones astragalinas en las roturas de los ligamentos mediales, aunque se cree que es mayor que en el lado externo.

En las lesiones osteocondrales del lado externo del astrágalo existe un antecedente traumático en el 98% de los casos (en el 70% de las lesiones del lado medial). Las lesiones laterales, que generalmente tienen una localización anterior, se generan por un mecanismo de dorsiflexión-inversión, produciéndose un choque entre el astrágalo y la cabeza del peroné, al encontrarse el astrágalo constreñido en los desplazamientos mediolaterales dentro de la mortaja tibio-peronea. Las lesiones mediales tienen habitualmente una localización más posterior y responden a un mecanismo de flexión plantar con desplazamiento anterior del astrágalo sobre la tibia, con inversión y rotación interna. La delaminación condral puede producir un fragmento libre o también puede permanecer en su lugar de origen, si bien la presión articular va a producir con frecuencia un quiste subcondral altamente susceptible de necrosis avascular.

Este factor traumático se presenta como el más importante en la etiopatogenia de estas lesiones, produciendo pequeñas fracturas condrales y focos de isquemia subcondral. Se supone que existen factores isquémicos y genéticos, ya que entre el 15 y el 20% de los pacientes muestran lesiones bilaterales.

Uno de los problemas que se presentan en este cuadro es su difícil diagnóstico inicial. Pasan frecuentemente desapercibidas debido a que son invisibles en la radiografía simple en fases iniciales y también oligosintomáticas. Pero sabemos que del 30 al 40% de los esguinces de tobillo producen síntomas residuales. En estos casos debemos sospechar la existencia de una lesión osteocondral en el astrágalo, que puede ser detectada mediante tomografía axial o resonancia magnética, prácticamente con la misma sensibilidad.

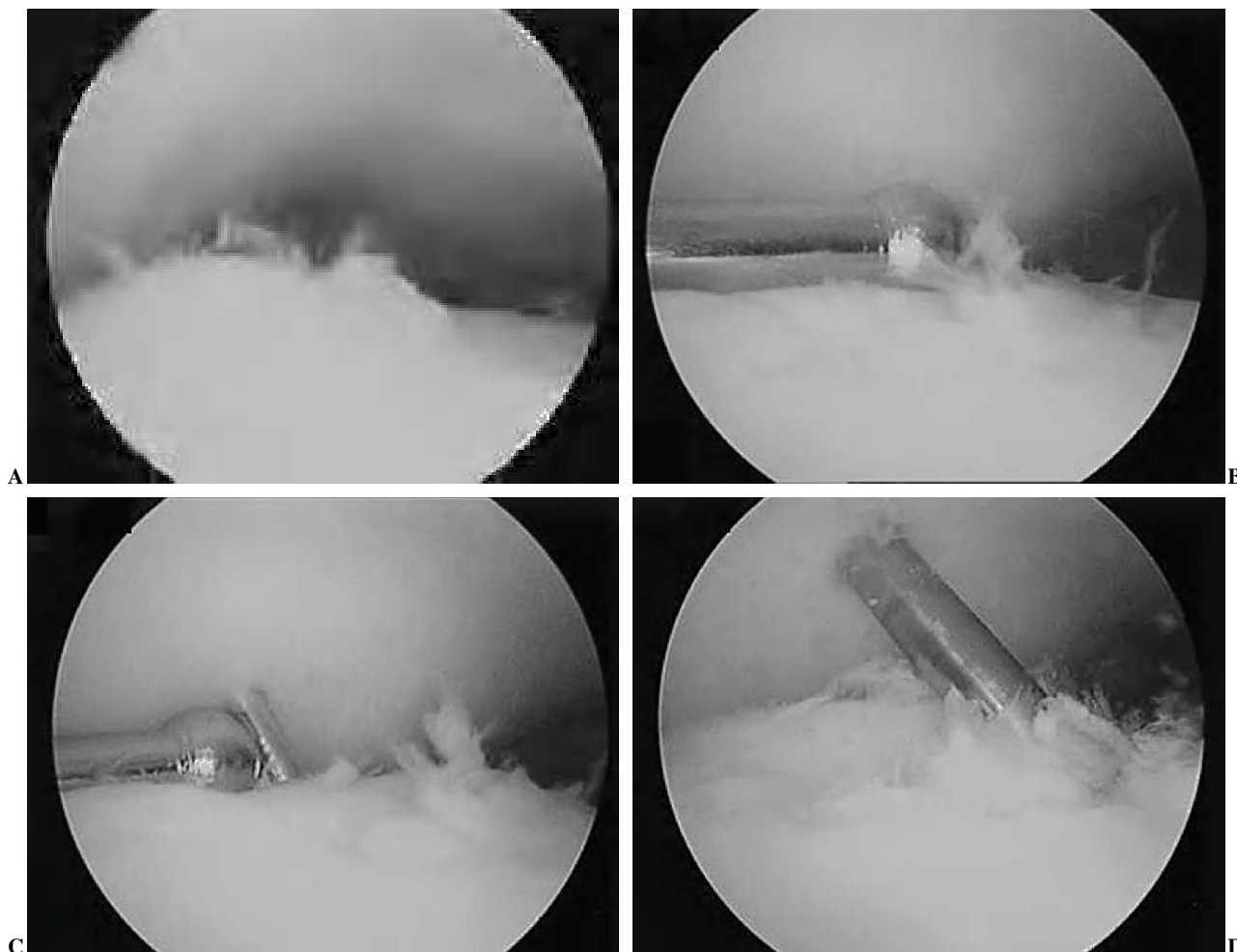


Figura 3. (A) Lesión osteocondral medial in situ. (B) Colocación de la guía de perforación transmaleolar. (C) y (D) Perforación con aguja en el lugar marcado por la guía.

Las posibilidades de tratamiento de estas lesiones siguen tres grandes líneas de desarrollo²⁷:

1) Desbridamiento y estimulación de la médula ósea: escisión del fragmento, escisión y curetaje, escisión, curetaje y perforaciones con broca, microfractura y artroplastia por abrasión.

2) Técnicas de fijación del fragmento: perforaciones retrógradas con broca, perforaciones retrógradas con broca e injerto de esponjosa y fijación interna.

3) Sustitución o regeneración de nuevo cartílago hialino: autoinjerto osteocondral o mosaicoplastia, aloinjertos^{28,29} e implantación de condrocitos autólogos cultivados.

DESBRIDAMIENTO Y ESTIMULACIÓN DE LA MÉDULA ÓSEA

Son quizá las técnicas más difundidas y, posiblemente, debemos considerarlas el estándar de calidad en el trata-

miento de las lesiones osteocondrales del astrágalo, debido fundamentalmente a los buenos resultados (85% al 88%) que han sido publicados en numerosas series, a la escasa necesidad de materiales y de infraestructuras de injertos, y a la posibilidad de realizarse mediante artroscopia (fig. 3). Estas técnicas tienen como objetivo romper la barrera calcificada y la disrupción de los vasos sanguíneos intraóseos para promover un coágulo de fibrina. La actuación de los factores de crecimiento atraídos a la lesión y las células procedentes de la médula ósea van a determinar la creación de un fibrocartílago.

Dependiendo de la localización de la lesión puede abordarse quirúrgicamente mediante accesos anteriores, posteriores, combinados o transmaleolares mediales y laterales, aunque existe una reciente tendencia a evitar estos últimos. También la artroscopia desempeña un papel importante en esta patología. El acceso artroscópico a la articulación del tobillo es el estándar, con un portal anteromedial y otro anterolateral. La distracción articular, la posibilidad de reali-

zar flexión plantar o dorsal y el uso de ópticas de 4 mm y 2,7 mm van a permitir casi siempre una aproximación artroscópica a la lesión. Además, el desarrollo de instrumentos específicos, como las guías para introducir agujas de Kirschner o brocas de forma percutánea a través del maléolo medial llegando al defecto astragalino para realizar perforaciones, ha facilitado mucho el procedimiento artroscópico.

Técnicamente consiste en la retirada del fragmento móvil de cartílago, que en muchas ocasiones puede estar oculto y debe ser localizado y movilizado con el gancho explorador; el desbridamiento motorizado de toda la lesión y la realización de perforaciones del lecho subcondral deben llegar a hueso sangrante. Resulta fundamental la retirada de todo el hueso inviable y del fragmento condral inestable, que siempre es mayor de lo que parece en la visión inicial.

De entre las técnicas de desbridamiento y estimulación de la médula ósea parece que la escisión, en asociación con el curetaje y las perforaciones con broca, es la que proporciona mayor porcentaje de éxitos (del 86%)³⁰, seguida de la escisión asociada sólo a curetaje (con un 78%). Llama la atención el mal resultado que normalmente da la escisión aislada del fragmento (38%). Esta alta probabilidad de éxito, con la escisión asociada a curetaje y perforaciones se ve reducida hasta el 75% en los casos sometidos a cirugía previa por esa lesión³¹.

FIJACIÓN DEL FRAGMENTO OSTEOCONDAL

Existen pocas referencias sobre las técnicas de fijación interna, generalmente con materiales reabsorbibles; sin embargo, deben ser tenidas en cuenta cuando nos encontremos con una lesión aguda o semiaguda y también en el paciente adolescente. Si bien estas técnicas no tratan la enfermedad del hueso subcondral, sí que existe una alta probabilidad de reparación si la lesión está poco evolucionada o si el potencial reparador del paciente es alto.

Por otro lado, la posibilidad de labrar un túnel retrógrado y relleno con injerto de esponjosa³² es una opción de tratamiento que ha proporcionado buenos resultados en aquellos casos en los que exista un quiste subcondral.

REGENERACIÓN O SUSTITUCIÓN DEL CARTÍLAGO HIALINO

Son técnicas similares a las realizadas en la rodilla aunque más restringidas, tanto por la dificultad técnica como los requisitos de tamaño de la lesión y por edad del paciente. Las técnicas de aloinjerto fresco o criopreservado están reservadas a las lesiones osteocondrales masivas.

Los resultados publicados de las técnicas de transplante de condrocitos autólogos cultivados son buenos y anuncian

una esperanzadora línea de investigación; sin embargo, existen pocos estudios a largo plazo que permitan concluir una eficacia demostrada.

Autoinjerto osteocondral y mosaicoplastia

El autotransplante de un fragmento osteocondral procedente de una zona de no-carga de la rodilla, ha sido una técnica utilizada para el tratamiento de las lesiones osteocondrales del tobillo, si bien la morbilidad en la zona donante supone una desventaja en este tipo de técnicas, sobre todo si el defecto es muy grande. Es por ello que la mosaicoplastia, o implante de múltiples cilindros osteocondrales (de 3,5 a 6,5 mm de diámetro), es más aceptada al reducir la morbilidad de la rodilla donante. Las experiencias previas en los defectos osteocondrales de rodilla nos hacen conocer que el cartílago implantado es viable y que en los lugares donantes se crea un fibrocartílago reparador.

Son técnicas muy exigentes, ya que demandan una exquisita planificación preoperatoria. La realización mediante técnicas artroscópicas se encuentra limitada a los defectos muy anteriores que pueden ser accesibles; sin embargo, es extremadamente útil para valorar la localización del defecto, su tamaño, el estado de deterioro articular global (que supone una contraindicación formal) y la viabilidad o no de esta técnica de forma intraoperatoria. La indicación idónea sería aquel defecto osteocondral focal, medial o lateral, de 10 mm de diámetro, que tuviera superficies tibial y astragalina conservadas²⁷.

Esta técnica, iniciada por Hangody et al³³ en 1992, presentó en una serie de 63 casos resultados favorables en el 92%, mostrándose además una correcta incorporación de los injertos, una consolidación de la osteotomía maleolar medial sin problemas y una adecuada congruencia articular, tanto en las pruebas de imagen como en las artroscopias posoperatorias que pudieron realizarse.

Todavía en series muy cortas, algunos autores proponen injertos vascularizados procedentes de calcáneo para el tratamiento de grandes defectos mediales del astrágalo, habiendo obtenido con ellos muy buenos resultados³⁴.

Implante de condrocitos autólogos cultivados

El implante de condrocitos autólogos cultivados *in vitro* (ACI) bajo una cubierta de periostio autóloga o, más recientemente, con una malla de colágeno fue popularizado por Brittberg y Peterson³⁵ a final de los años noventa tras exponer sus experiencias en la rodilla. Ha sido una técnica que se ha desarrollado muy rápidamente en la rodilla, aunque únicamente un 3% de los ACI se realizan en el tobillo.

Para la utilización de estas técnicas es necesaria una importante infraestructura de tratamiento de tejidos, si bien estos productos están comercializados con un coste muy alto. Ha sido durante muchos años una técnica de uso restringido debido a su alto coste y al gran número de contraindicacio-

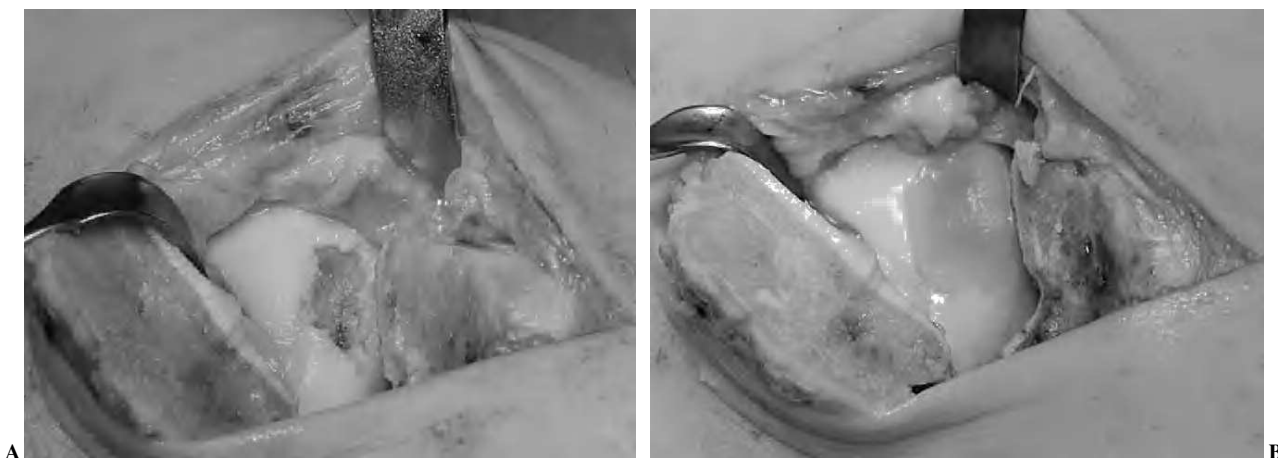

Figura 4. (A) Abordaje transmaleolar de una lesión osteocondral medial con quiste subcondral. (B) Imagen de implante de condrocitos autólogos cultivados (MACI).

nes existentes para su aplicación. Debe tratarse de un defecto focal, continente, mayor de 2 cm, con un buen lecho subcondral, en pacientes menores de 50 años y sin signos de artrosis ni lesiones condrales en espejo, en tobillos estables y normoalineados. Para muchos autores esta técnica debería estar reservada para situaciones de fracaso de cirugía previa y/o existencia de un gran defecto subcondral.

En una primera intervención quirúrgica se cosechan fragmentos condrales de la rodilla homolateral mediante artroscopia, que se remiten para cultivo *in vitro*. Generalmente en este mismo tiempo se realiza una artroscopia del tobillo para evaluar el defecto y tratar aquellas situaciones que sea necesario corregir antes de la implantación de los condrocitos cultivados. Al menos de 4 a 6 semanas después de esta intervención se lleva a cabo el segundo tiempo, consistente en el desbridamiento de la lesión y en la aplicación *in situ* de los condrocitos cultivados que estarán contenidos por un parche de periostio autólogo procedente de la tibia proximal o distal, suturado y/o sellado a la periferia lesional (fig. 4). Si existe un gran defecto óseo es necesario un relleno previo con hueso procedente de la cresta ilíaca o del calcáneo, sellado también con periostio, para luego aplicar los condrocitos con un nuevo parche de periostio (técnica del sandwich).

El tiempo de descarga tras esta técnica es mayor que en las anteriores, por lo que el gran reto para su desarrollo se basa en la creación de un andamiaje mecánicamente resistente y biológicamente activo que permita una recuperación más precoz. El uso de matrices biocompatibles (MACI, Verigen, Suecia; Hyalograft C, Merz, Austria) ha posibilitado la realización de esta técnica por medios artroscópicos. Los resultados mostrados en la bibliografía son altamente satisfactorios (82%)³⁶ y las artroscopias de control realizadas muestran los defectos cubiertos y con condrocitos viables en las biopsias practicadas. Según los autores que realizan esta técnica los fenómenos de sobrecrecimiento perióstico,

que dieron problemas en la rodilla, no se han observado con tanta frecuencia a nivel del tobillo.

CONCLUSIONES

La artroscopia de tobillo ha sufrido un importante auge debido en gran parte al mejor conocimiento de la patología y a la mejora de los medios técnicos. Aparte de las indicaciones clásicas como las lesiones cartilaginosas y osteocondrales, existe un gran número de «nuevas» lesiones que están siendo publicadas de la mano de las exploraciones artroscópicas. La sistemática en la técnica es el factor fundamental del desarrollo. La colocación del campo, la tracción blanda y disponer del instrumental de pequeño tamaño son fundamentales a la hora de establecer ese «ambiente estable» que permite el desarrollo de la técnica.

El espectro de técnicas para el tratamiento de los defectos osteocondrales del tobillo es amplio, desde los tratamientos conservadores en los casos asintomáticos u oligosintomáticos, hasta los cultivos de condrocitos autólogos; sin embargo, en la actualidad todavía debemos considerar la excisión y desbridamiento del fragmento, junto a las perforaciones estimulantes de la médula ósea, como el patrón oro de estas técnicas, ya que han demostrado unos excelentes resultados incluso en seguimientos a largo plazo superiores a 10 años. A pesar de ello debemos elegir la técnica basándonos en las situaciones específicas de cada paciente: edad, tamaño y localización del defecto, existencia de quiste subcondral, cirugía previa, estado de las superficies articulares, etc.

BIBLIOGRAFÍA

1. Burman MS. Arthroscopy of the direct visualization of joints: an experimental cadaver study. J Bone Joint Surg Am. 1931;13-A:669-95.

2. Takagi K. The arthroscope. *J Jap Orthop Assn.* 1939;14: 359-61.
3. Watanabe M, Takeda S, Ikeuchi H, Sakakibara J. Development of the Selfoc arthroscope. *J Jap Orthop Assn.* 1972;46: 154.
4. Guhl JF. Portals and techniques: mechanical distraction. En: Guhl JF, editor. *Ankle arthroscopy, pathology and surgical techniques.* Thorofare: Slack Inc; 1988. p. 52-3.
5. Ferkel RD, editor. *Arthroscopic surgery: the foot and ankle.* Philadelphia: Lippincot-Raven; 1996.
6. Small NC. Complications in arthroscopic surgery performed by experienced arthroscopists. *Arthroscopy.* 1988;4:215-21.
7. Barber FA, Click J, Britt BT. Complications of ankle arthroscopy. *Foot Ankle.* 1990;10:263-6.
8. Ferkel RD, Heath DD, Guhl JF. Neurological complications of ankle arthroscopy. *Arthroscopy.* 1996;12(2):200-8.
9. Golanó P, Forcada P, Carrera A, Rodríguez M, Sáenz T, León M, et al. Arterias potencialmente lesionables durante la artroscopia de tobillo. *Cuadernos de artroscopia.* 1996; 3(2):50-7.
10. Ferkel RD. Operating room environment and the surgical team. En: Ferkel RD, editor. *Arthroscopic surgery: the foot and ankle.* Philadelphia: Lippincot-Raven; 1996. p. 73-83.
11. Parisián JS. Diagnostic and operative arthroscopy of the ankle: technique and indications. *Bull Hosp Jt Dis.* 1985;45:38-47.
12. Golanó P, Mariani PP, Rodríguez-Niedenfuhr M, Mariani PF, Ruano-Gil D. Arthroscopic anatomy of the posterior ankle ligaments. *Arthroscopy.* 2002;18(4):353-8.
13. Acevedo JI, Busch MT, Ganey TM, Hutton WC, Ogden JA. Coaxial portals for posterior ankle arthroscopy: an anatomic study with clinical correlation on 29 patients. *Arthroscopy.* 2000;16(8):836-42.
14. Lijoi F, Lughí M, Baccarani G. Posterior arthroscopic approach to the ankle: an anatomic study. *Arthroscopy.* 2003; 19(1):62-7.
15. Ferkel RD, Stone JW, Guhl JF. Articular surface, loose bodies and osteophytes. En: Ferkel RD, editor. *Arthroscopy surgery: the foot and ankle.* Philadelphia: Lippincot-Raven; 1996. p. 145-84.
16. Goldie I. A synopsis of surgery for rheumatoid arthritis (excluding the hand). *Clin Orthop.* 1984;191:185-92.
17. Ferkel RD, Karzel RP, Del Pizzo W, Friedman MJ, Fischer SP. Arthroscopic treatment of anterolateral impingement of the ankle. *Am J Sports Med.* 1991;19:440-6.
18. Meislin RJ, Rose DJ, Parisián JS, Springer S. Arthroscopic treatment of synovial impingement of the ankle. *Am J Sports Med.* 1993;21(2):186-9.
19. Wipple TL, Martin DR, McIntyre LF, Meyers JF. Arthroscopic treatment of triplane fractures of the ankle. *Arthroscopy.* 1993;9:456-63.
20. Morgan CD. Arthroscopic tibiotalar arthrodesis. *Jefferson Orthop J.* 1987;16:50-2.
21. Morgan CD, Henke JA, Bailey RW, Kaufer H. Long-term results of tibiotalar arthrodesis. *J Bone Join Surg Am.* 1985; 67-A:546-50.
22. Dereymaeker G, De Vriese L. Arthroscopic ankle arthrodesis. *Foot Dis.* 1995;2:91-5.
23. Castejón M, Guinot JM. Arthrodesis de tobillo mediante técnica artroscópica. *Cuadernos de artroscopia.* 1997;4(2):25-9.
24. Ferkel RD, Sgaglione NA. Arthroscopic treatment of osteochondral lesions of the talus: long-term results. *Orthop Trans.* 1993-1994;17:10-1.
25. Parisián JS. Arthroscopic treatment of osteochondral lesions of the talus. *Am J Sports Med.* 1986;14:211-7.
26. Hawkins RB. Arthroscopic repair for chronic lateral ankle instability. En: Guhl J, editor. *Foot and Ankle Arthroscopy.* Thorofare: Slack Inc; 1993. p. 155-60.
27. Zengerink M, Szerb I, Hangody L, Dopirak RM, Ferkel RD, Van Dijk CN. Current concepts: treatment of osteochondral ankle defects. *Foot Ankle Clin North Am.* 2006;11:331-59.
28. Irwin TA, Kou JX, Fortin PT. Classification and treatment of severe ankle articular segment deficits: osteochondral allograft reconstruction. *Foot Ankle Clin.* 2007;12(1):41-55.
29. Rodríguez EG, Hall JP, Smith RL, Rachoy JP, Szmyd T. Treatment of osteochondral lesions of the talus with cryopreserved talar allograft and ankle distraction with external fixation. *Surg Technol Int.* 2006;15:282-8.
30. Verhagen RA, Struijs PA, Bossuyt PM, Van Dijk CN. Systematic review of treatment strategies for osteochondral defects of the talar dome. *Foot Ankle Clin. North Am.* 2003;8(2): 233-42.
31. Schuman L, Struijs PA, Van Dijk CN. Arthroscopic treatment for osteochondral defects of the talus: results at follow-up at 2 to 11 years. *J Bone Joint Surg Br.* 2002;84-B(3):364-8.
32. Kono M, Takao M, Naito K, Uchio Y, Ochi M. Retrograde drilling for osteochondral lesions of the talar dome. *Am J Sports Med* 2006;34(9):1450-6.
33. Hangody L, Kish G, Módos L, Szerb I, Gáspár L, Diószegi Z, et al. Mosaicplasty for the treatment of osteochondritis dissecans of the talus: two to seven year results in 36 patients. *Foot Ankle Int.* 2001;22(7):552-8.
34. Tanaka Y, Omokawa S, Fujii T, Kumai T, Sugimoto K, Takakura Y. Vascularized bone graft from the medial calcaneus for treatment of large osteochondral lesions of the medial talus. *Foot Ankle Int.* 2006;27(12):1143-7.
35. Peterson L, Brittberg M, Lindahl A. Autologous chondrocyte transplantation on the ankle. *Foot Ankle Clin.* 2003;8:291-303.
36. Baums MH, Heidrich G, Schultz W, Steckel H, Kahl E, Klingner HM. Autologous chondrocyte transplantation for treating cartilage defects of the talus. *J Bone Joint Surg Am.* 2006; 88-A(2):303-8.

Conflicto de intereses. Los autores no han recibido ayuda económica para la realización de este trabajo. Tampoco han firmado ningún acuerdo por el que vayan a recibir beneficios u honorarios por parte de alguna entidad comercial por la realización de este trabajo. Por otra parte ninguna entidad ha pagado ni pagará a fundaciones, instituciones educativas u otras organizaciones sin ánimo de lucro a las que estén afiliados.