

Técnica, indicaciones y resultados en el tratamiento de las anquilosis en flexión de la rodilla

V. Sanchís Olmos

Instituto Nacional de Reeducción de Inválidos.

Publicado en *Cirugía del Aparato Locomotor*, vol. III, fasc. 1.º, págs. 1-17, 1946.

Las anquilosis de la rodilla en flexión pueden ser corregidas siguiendo varios métodos, cada uno de los cuales puede tener sus indicaciones, que las dictan el caso clínico y las circunstancias diversas que en él concurren. Estos métodos son: 1. la artroclasia; 2. la osteoclasi; 3. la o las osteotomías paraarticulares; 4. la artrólisis; 5. la artroplastia; 6. las osteotomías o resecciones intraarticulares.

ARTROCLASIAS Y OSTEOCLASIA

La artroclasia y la osteoclasi son dos procedimientos incruentos que fueron frecuentemente utilizados por Vignard, Vincent, etc., y que hoy están prácticamente abandonados. La osteoclasi se realiza inmediatamente por encima de los cóndilos femorales, y es más fácil de hacer que la artroclasi, a menos que la anquilosis sea fibrosa y no ósea. Sus indicaciones serían las de la artrólisis y osteotomías paraarticulares, respectivamente, con enorme desventaja respecto a éstas, ya que la artroclasi y la osteoclasi son operaciones ciegas y más traumatizantes que las realizadas a cielo abierto, que persiguen el mismo fin. Realmente, el calificativo de incruentas no corresponde exactamente a la violencia traumática necesaria para corregir una anquilosis ósea con estos métodos.

OSTEOTOMÍAS Y RESECCIONES PARAARTICULARES

Este tipo de intervenciones, usadas con predilección en las desviaciones laterales de fémur o de la tibia (curvas raquílicas, *genu valgo* o *varo* de diversas etiologías), ha sido y sigue siendo empleado como tratamiento de elección en las anquilosis en flexión de la rodilla.

Los defensores de este tipo de intervención fundan su criterio en las siguientes presuntas ventajas sobre las operaciones intraarticulares: 1.ª evita mejor las recidivas; 2.ª no aumenta el acortamiento; 3.ª respeta el cartílago de conjunción; 4.ª deja libre el camino para una eventual artrólisis o artroplastia.

Una vez describamos las técnicas intraarticulares, haremos notar lo que hay de exacto en las manifestaciones de

los defensores de las operaciones extraarticulares, las cuales nosotros no desdeñamos, pero que no aceptamos como tipo de técnica de elección.

La osteotomía se realiza generalmente por encima de los cóndilos femorales, desde que Fenwich, en 1871, la hizo por primera vez; pero puede hacerse también sobre la tibia, a nivel de la metáfisis. Werndorf realiza ambas osteotomías, haciendo una cuneiforme en la tibia y aprovechando la cuña resecada para colocarla invertida en la sección del fémur. También hacen la doble osteotomía Volkmann, Margary, Schanz, etc.

Los restantes cirujanos suelen hacer la osteotomía supracondílea. La cuneiforme de Rhea ha sido abandonada porque acorta el miembro. La osteotomía lineal de Macewen, que es la que más alarga el miembro, no permite un afrontamiento de las superficies cruentas, y ha sido transformada en oblicua, curvilínea, angular, etc., según el criterio personal de cada cirujano (Lardennois, Galeazzi, Vedrenne, Krukenberg, Lange, Nové-Josserand, Comissio, Bado y Vasquez, Pieri, etc.) (fig. 1).

ARTRÓLISIS Y ARTROPLASTIA

Con la artrólisis se pretende librar ambas superficies articulares de las adherencias que las unen. Si la fusión es total, la artrólisis se convierte en una osteotomía lineal intraarticular (denominémosla así, a pesar que la articulación haya desaparecido). La artrólisis no pretende más que corregir la posición viciosa, buscando una nueva anquilosis en buena posición.

La artroplasia pretende, al mismo tiempo, devolver a la articulación su función perdida. Ésta es la solución ideal, a la que se oponen en la mayor parte de los casos razones suficientes que la contraindican.

OSTEOTOMÍAS Y RESECCIONES INTRAARTICULARES

La primera técnica empleada fue la resección cuneiforme. El ángulo de la cuña debe ser el complemento del ángulo de la deformidad que se pretende corregir.

La resección cuneiforme ocasiona un acortamiento considerable del miembro. Por esta razón ha sido sustituida en la mayor parte de las ocasiones por la resección curvilínea, que Helferich propuso en 1890. Con esta intervención, la altura de la cuña no pasa nunca de dos o tres centímetros. También con esta intervención se pueden respetar en los niños o en los adolescentes los cartílagos conyugales, lo que no ocurre con la resección cuneiforme, que los lesiona siempre.

Otra intervención ideada por Helferich fue la osteotomía curvilínea, que permite la corrección con un movimiento en bisagra. La han utilizado, más o menos modificada, Kummer, Codivilla, Strancker, Whitman, etc. Con esta intervención no se lesionan los cartílagos diafisioepifisarios, y

el acortamiento es nulo; pero exige —cuando la deformidad es pronunciada— que la corrección se realice por etapas y gradualmente, ya que se podría lesionar el paquete vasculo-nervioso si el estiramiento fuera realizado por una sola vez.

Morestin, en 1911, y posteriormente Yselin, en 1916, utilizaron la resección cuneiforme osteoplástica. Con este método, la cuña ósea que se debe resear es la mitad de la que se extirparía si se hiciera en el mismo caso la resección cuneiforme clásica. La cuña reseada se reintegra a la inversa entre las superficies cruentas y se evita de esta forma el más mínimo acortamiento. Tixier y Bertrand han hecho la misma intervención, obteniendo la cuña de forma trapecial (fig. 2).

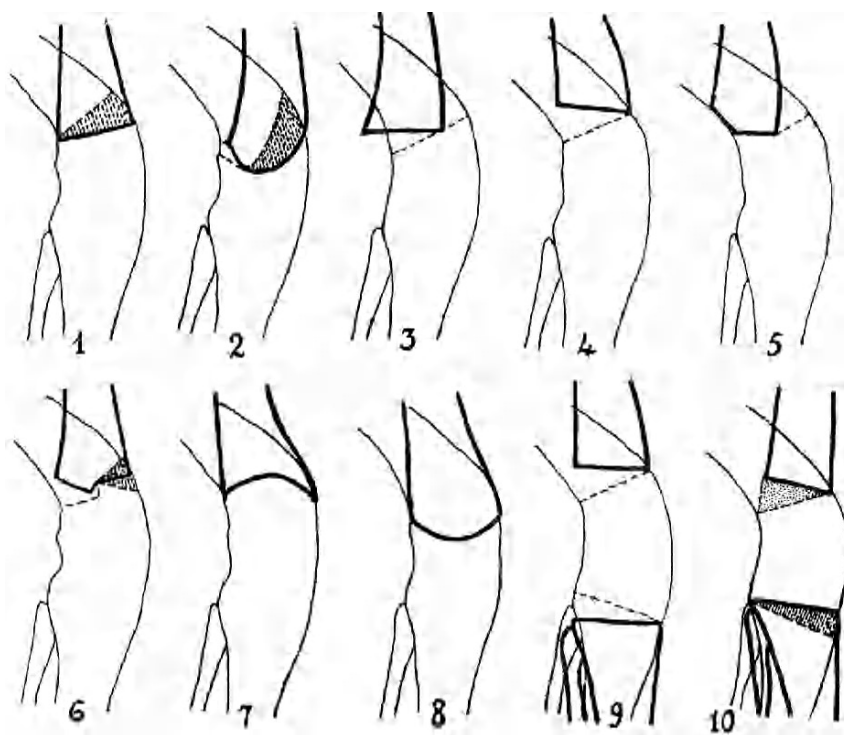


Figura 1.

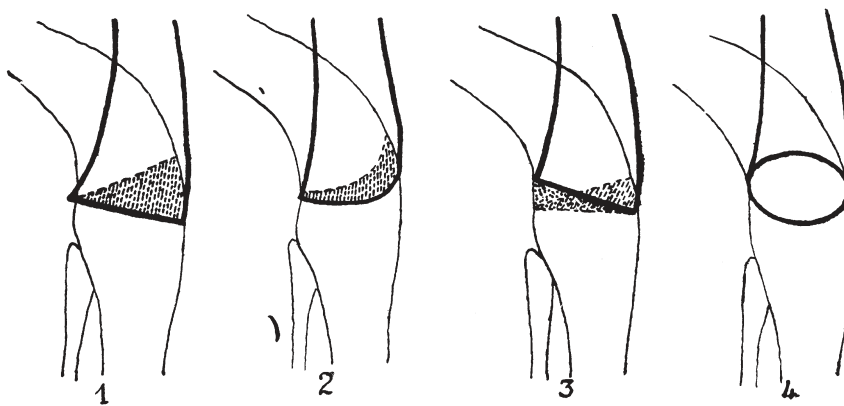


Figura 2.

TÉCNICA PERSONAL

Cuando tuvimos que operar nuestro primer caso pensamos realizar una resección curvilínea económica, ya que en principio éramos partidarios, salvo concretas contraindicaciones de la operación intraarticular. En el acto operatorio comprobamos lo sencillo que sería hacer una resección angular de los cóndilos femorales con su correspondiente encaje tibial. Una resección hecha de esta forma permite el acoplamiento de las superficies articulares que impiden cualquier deslizamiento. Asimismo es posible, con esta técnica, hacer correcciones parciales o aplicar los métodos de corrección progresiva. El único detalle que hay que tener en cuenta es situar el ángulo de la superficie cruenta del fémur en la línea del eje de este hueso (fig. 3a).

Como detalle accesorio, con objeto de tener mayor seguridad de obtener la anquilosis pretendida, y para respetar en lo posible la morfología de esta región, utilizamos la rótula como un injerto en puente desde fémur a tibia (fig. 3b).

He aquí los tiempos operatorios de nuestra técnica:

Anestesia general o raquianestesia. Hemostasia preventiva con venda de Esmarch. Incisión cutánea doble, en forma de media luna, de concavidad superior. Extirpación de la cuña cutánea. Sección de ligamento rotuliano y capsulotomía amplia. Con escoplo y martillo se libera la rótula de las adherencias con el fémur, ranversando acto seguido este hueso, junto con la piel. De esta forma se tiene una amplia visión de la articulación. Con escoplo y martillo se rompe la anquilosis femorotibial. Se flexiona entonces la rodilla, lo necesario para continuar trabajando cómodamente. Con la sierra se reseca una cuña condílea, como demuestra el esquema precedente (fig. 4), y con el mismo instrumento se crueantan lo necesario las superficies de rótula, fémur y tibia, procurando ser muy económicos en la resección, ya que no se pretende más que obtener unas superficies aptas para una rápida fusión postoperatoria. Con el escoplo se prepara una muesca sobre el borde anterior de los platillos tibiales, en la que será alojado el borde inferior de la rótula. Se afrontan las superficies cruentas de fémur y tibia, empujando acto seguido, desde el talón, con el fin de empotrar el ángulo femoral sobre la tibia. La rótula se desciende, colocando su borde inferior en la muesca precedentemente preparada, y se mantiene en esta situación, acortando lo necesario el ligamento rotuliano, cuyos cortos cabos se suturan asimismo y al periostio tibial. Se pinzan los vasos que se sospecha pueden sangrar. Sutura doble de cápsula con catgut, y de piel con seda. Vendaje enyesado pelvipédico.

A los cuatro o cinco días el enfermo podrá levantarse e iniciar la deambulación, apoyando directamente sobre el suelo.

Al mes o mes y medio, si el operado ha andado lo suficiente, ya es posible sustituir el yeso pélvico por una rodillera enyesada, que, bien ajustada, se extiende desde ingles a maléolos. Previamente se quitan los puntos cutáneos (que

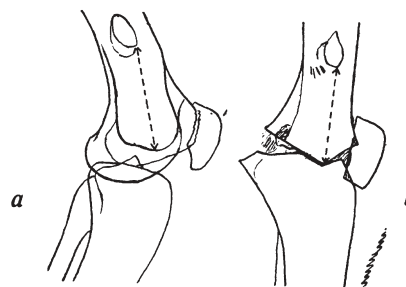


Figura 3.

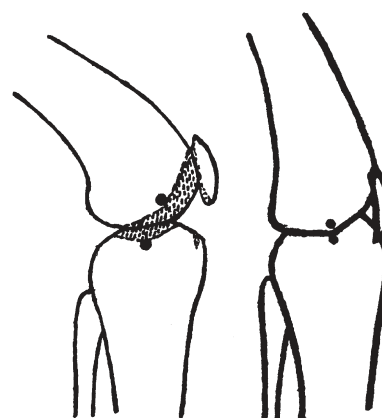


Figura 4.

suelen estar ya sueltos) y se coloca un vendaje de cola de cinc en el pie.

La rodillera debe mantenerse un par de meses hasta haber obtenido la consolidación clínica y radiográfica.

En los casos de gran angulación también es posible aplicar nuestra técnica, teniendo la precaución de obtener la corrección total en dos o tres etapas. Estas correcciones parciales se realizarán bajo anestesia general, con un intervalo entre ellas de ocho o diez días.

Nosotros preferimos, sin embargo, en estos casos realizar como primer tiempo una osteotomía lineal supracondílea, con la que obtenemos una corrección parcial. Con ella aumentamos la longitud del miembro y compensamos ampliamente el par de centímetros que como máximo acortamiento puede causar la resección condílea.

CASUÍSTICA

Hemos operado 6 casos. Varones, 1; hembras 5.

De ellos eran anquilosis óseas 5, y fibrosas, 1. La edad a que fueron operados es la siguiente:

| | |
|------------------|---|
| 13-14 años | 2 |
| 21 años | 2 |
| 29 años | 1 |
| 36 años | 1 |

La patogenia de las deformidades fue la siguiente:

| | |
|---|---|
| Herida por arma de fuego | 1 |
| Tuberculosis | 1 |
| Artritis infecciosa | 2 |
| Anquilosis operatoria por poliomieltitis realizada en otra clínica .. | 2 |

En todos, salvo un caso (número 2), la corrección se hizo en un solo tiempo con nuestra técnica. En ese caso aislado, previamente se hizo una osteotomía lineal que corrigió gran parte de la flexión (fig. 9). En un segundo tiempo se enderezó totalmente el miembro y se corrigió la rotación externa de la pierna.

Uno de los casos (número 5) había sido operado en otra clínica, extirpándole la rótula, y para sustituirla utilizamos como injerto los trozos anteriores de los cóndilos aserrados (fig. 18).

En todos los casos se obtuvo una perfecta anquilosis ósea. No hubo ninguna complicación, salvo en el caso segundo, en que, por corregir demasiado con la osteotomía, hubo trastornos circulatorios isquémicos que cedieron sin consecuencias. La rótula descendida sirvió como injerto, salvo en los dos casos pospoliomielíticos, en los cuales nos la encontramos elevada al hacer la radiografía postoperatoria. La inevitable movilización al hacer el enyesado, debe haber sido la causa.

El valor de la angulación ganada oscila entre 22° y 71°.

El valor medio de la corrección obtenida es de 44 grados y medio.

Los datos clínicos de mayor interés aparecen en el siguiente cuadro:

EPICRISIS

Los diversos métodos, y hasta las variadas técnicas, pueden tener su indicación dictada por el caso clínico, como fue precisamente un caso el que nos sugirió nuestra técnica. Sin ánimo de sentar una doctrina, vamos a esquematizar unas reglas que exponen nuestro criterio en el tratamiento de las anquilosis en flexión de la rodilla, fundadas en nuestra personal experiencia: 1. La artroclasia y la osteoclasia deben ser totalmente abandonadas como métodos de corrección de las anquilosis de rodilla. 2. Las osteotomías paraarticulares serán las técnicas de elección en los siguientes casos: a) en los casos de ligera deformidad con buena anquilosis ósea; b) las grandes y antiguas deformidades, en las que fuera necesario la extirpación de una cuña y la operación intraarticular lesionara necesariamente los cartílagos de conjunción todavía activados; c) cuando se piense en época posterior realizar una artroplastia y no convenga alterar la morfología de las epífisis; d) como medio de corrección parcial para, en un segundo tiempo, realizar la operación intraarticular correcta. 3. La artroplastia ya dijimos que tiene limitadas indicaciones, y ellas dependen de un sinnúmero de factores que

| Caso | Edad | Sexo | Patogenia de la anquilosis | Grados de la deformidad | | Valor de la corrección | Otras deformidades de la rodilla | Tiempo de inmovilización | Observaciones | Complicaciones | Resultado funcional, radiográfico y tiempo transcurrido desde la operación |
|------|------|------|---|-------------------------|------|------------------------|----------------------------------|--|---|--|--|
| 1 | 21 | M | Artritis aguda por herida arma de fuego | Preoperatorio | 144° | 178° | 71° | Rotación externa de la pierna | 90 días | | Excelente. Anquilosis ósea. 6 años |
| 2 | 29 | F | T. b. c. exudativa | Preoperatorio | 100° | 171° | 71° | Rotación externa de la pierna | 19 operación, 110 días; 29 operación, 92 días | Trastornos circulatorios pasajeros. Reactivación fugaz de un foco óseo caseoso (brote local) | Excelente. Anquilosis ósea. 9 meses |
| 5 | 21 | F | Artritis infecciosa | | 153° | 175° | 22° | Valgus y rotación externa de la pierna | 91 días | La rótula inexistente fue sustituida por los trozos resecaados de los cóndilos | Excelente. Anquilosis ósea. 1 año |
| 4 | 36 | F | Artritis infecciosa | | 124° | 172° | 48° | Rotación externa | 85 días | | Excelente. Anquilosis ósea. 1 1/2 años |
| 6 | 14 | F | Operatoria por poliomieltitis | | 127° | 175° | 48° | | 95 días | | Excelente. Anquilosis ósea. Rótula elevada. 1 1/2 años |
| 3 | 13 | F | Operatoria por poliomieltitis | | 141° | 185° | 44° | | 112 días | | Excelente. Anquilosis ósea. Rótula elevada. 2 años |

hay que valorar conjuntamente, y que no pretendemos exponer en este trabajo (edad, sexo, profesión, origen de la anquilosis, estado de la musculatura del muslo, etc.).

Salvando estas excepciones, nosotros abogamos por la intervención intraarticular por las siguientes razones: 1.^a Corrige la deformidad en flexión, así como la frecuente rotación externa en el sitio en que asienta, por lo que da el mejor resultado estético. 2.^a No crea otra deformidad, como las operaciones extraarticulares. 3.^a No creemos que la operación intraarticular bien conseguida dé mayores recidivas que la extraarticular, a menos que la anquilosis no sea ósea, en cuyo caso la operación no ha sido bien lograda. 4.^a El acortamiento de la operación intraarticular, defecto que le achacan los defensores de la extraarticular, no existe más que en la resección cuneiforme, que rara vez se realiza, como ocurría con la osteotomía cuneiforme extraarticular de Rhea. La corrección por etapas se puede realizar igualmente en la operación intraarticular. Si bien la resección curvilínea cuneiforme acorta el miembro, ello es mínimo, y en algún caso puede ser ventajoso. Cuando ello no sea así, existen otras técnicas en las que se produce un mínimo acortamiento, como en la nuestra personal que hemos expuesto.

CASO 1

Francisco G. C., veintiún años.

En 1938, herida de metralla, a consecuencia de la que tuvo una artritis supurada de la rodilla izquierda.

Preoperatoriamente existe una anquilosis ósea en 144° de flexión, *varus* de 175° y rotación externa de pierna (fig. 5).

Operación, el 27-5-40. Curso postoperatorio, normal. El 30-6-40 se sustituye el yeso pelvipédico por una rodillera enyesada. El 30-7-40 se hace radiografías (fig. 6). El 30-8-40 se suprime la inmovilización. Posición excelente del miembro (fig. 7). Anquilosis ósea de la rodilla. Marcha fácil, segura e indolora. Ángulo postoperatorio de 178°.

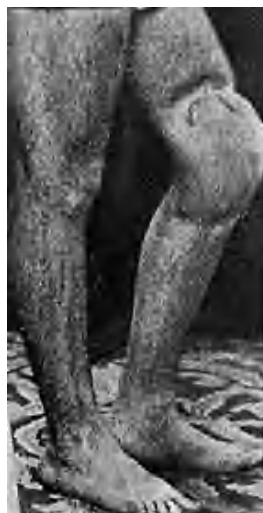

Figura 5.

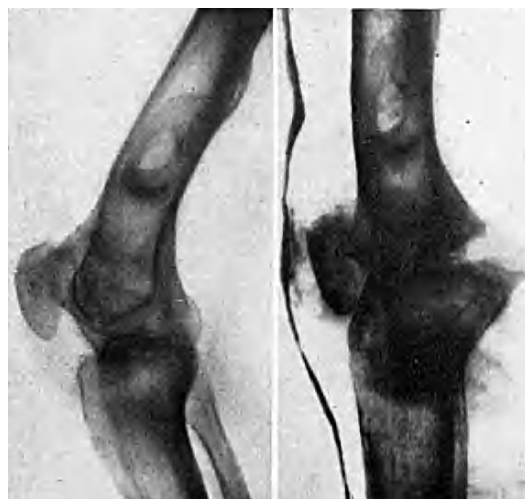

Figura 6.

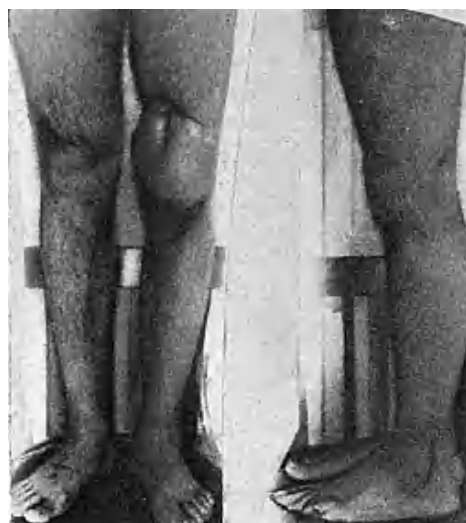


Figura 7.

CASO 2

Ángeles Y. P., veintiocho años.

A los dos años comienza su historia de espinas ventosas múltiples. A los ocho años, sinovitis exudativa inicial en la rodilla derecha, que se fistuliza; curó clínicamente a los once años, con una posición viciosa de flexión que persiste actualmente.

Preoperatoriamente, anquilosis de 100° con gran *valgus* y rotación externa de la pierna. Acortamiento esquelético de 8 cm.

Primera operación, el 13-10-42. Osteotomía lineal supracondílea, previa tenotomía del bíceps y recto interno, corrigiéndose la angulación considerablemente. Yeso pelvipédico. Al cuarto día edema de los dedos del pie, que obliga a abrir la escayola a lo largo. Las cizallas erosionan la piel y

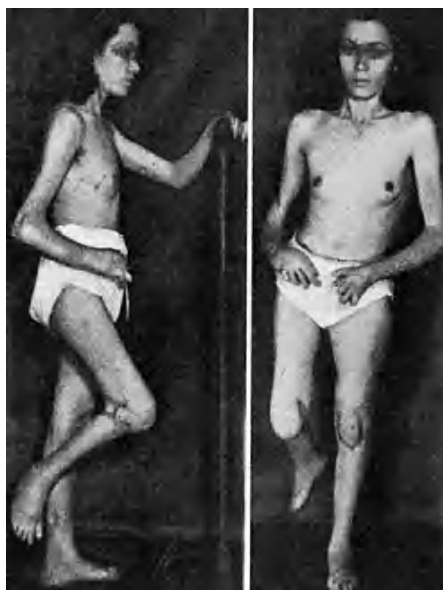

Figura 8.

se produce una úlcera. Un mes después tuvo una reactivación fugaz de algún viejo foco caseoso latente en la rodilla, que no cura hasta el 31-5-43. La radiografía en esta fecha demuestra que se han ganado 53° . El acortamiento óseo es sólo de 5 cm. Persiste la rotación externa. La enferma está ya capacitada para andar sin bastón y sin las muletas, antes necesarias.

Segunda operación, el 5-6-45. Resección angular, corrigiéndose asimismo la rotación externa y el *valgus* de la pierna. A los tres meses es dada de alta, obteniéndose una extensión de 171° y corrigiéndose totalmente las deformidades asociadas (figs. 8, 9, 10 y 11). El acortamiento óseo es actualmente de 6 cm.

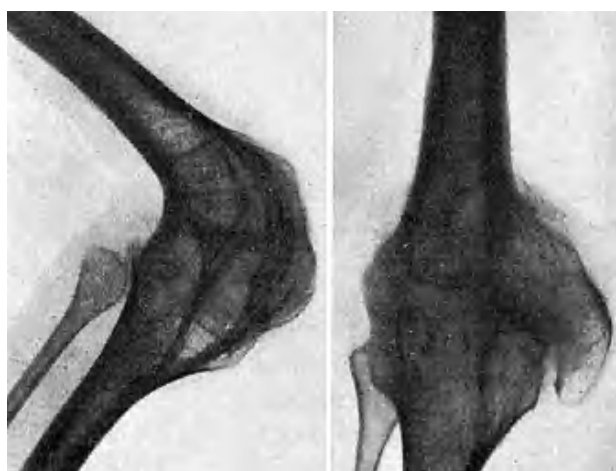


Figura 9.

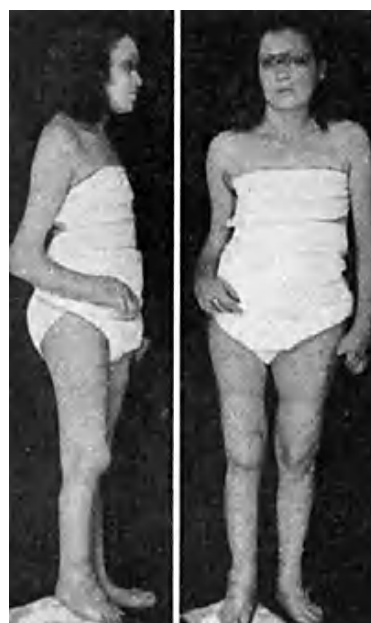

Figura 11.

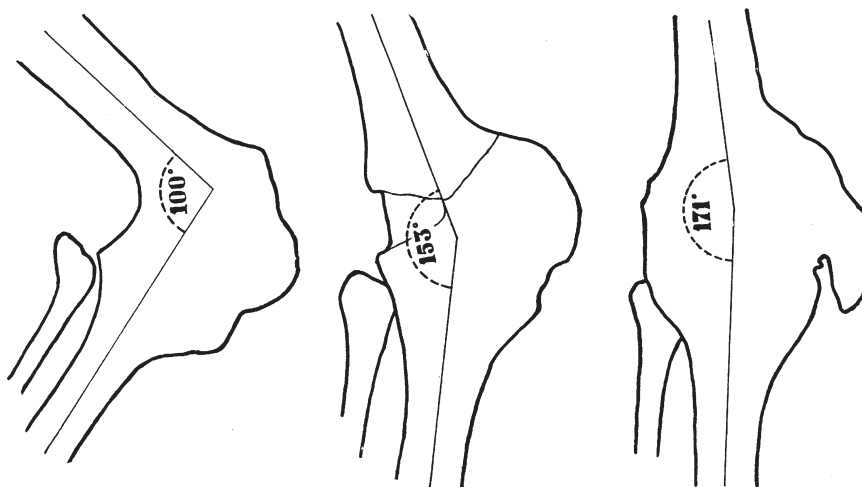


Figura 10.

CASO 3

Dolores M. S., trece años.

A los dos años, ataque de parálisis infantil.

Hace un año fue operada en otro Servicio.

Cuando la vemos nosotros presenta una contractura en flexión de ambas caderas; la rodilla, anquilosada en 141° de flexión (fig. 12), y ambos pies talos. Presenta cicatrices operatorias en la rodilla y en ambos pies.

Operación, el 5-2-43. Curso postoperatorio, normal. Alta, el 18-6-43. Anquilosis sólida en buena posición.

Ha sido revisada recientemente (fig. 13) y realizadas en los pies otras intervenciones.

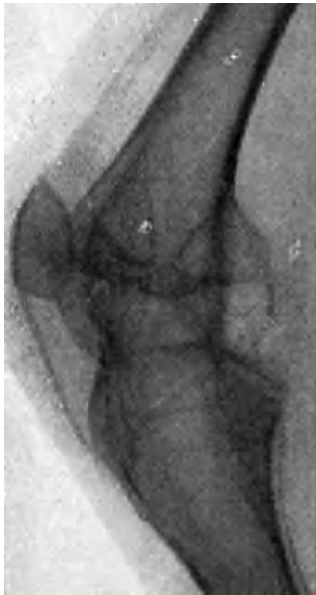

Figura 12.



Figura 13.

CASO 4

Juliana M. R., treinta y siete años.

Hace cuatro años, ataque reumatoide generalizado, que se localizó en la rodilla izquierda.

Preoperatoriamente presenta una anquilosis sólida en 124° de flexión (fig. 14).

Operación, el 7-3-44. Curso postoperatorio, normal. El 2-6-44 se suprime la inmovilización. Anquilosis sólida.

Revisión, el 5-10-45. Anquilosis en 172° (fig. 15).

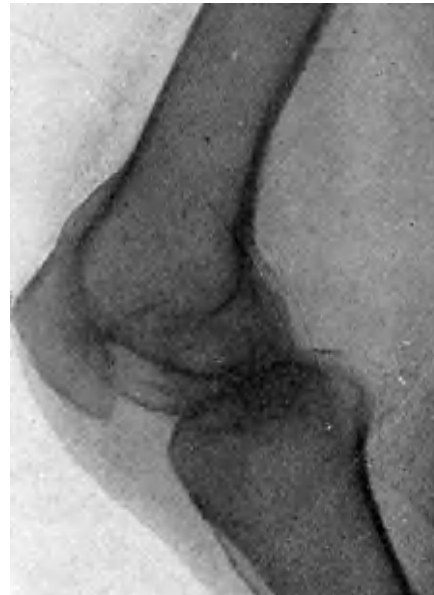

Figura 14.

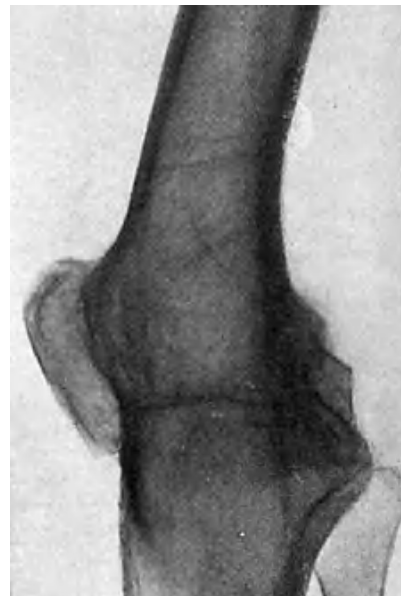


Figura 15.

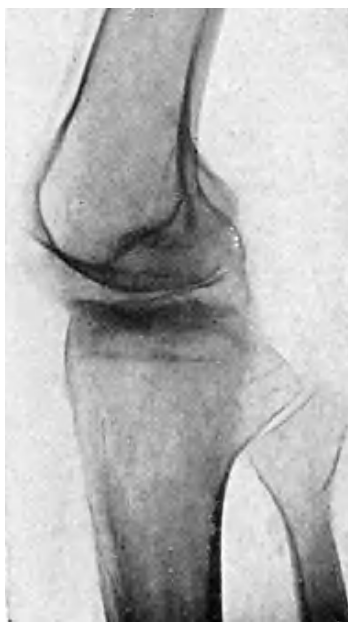


Figura 16.

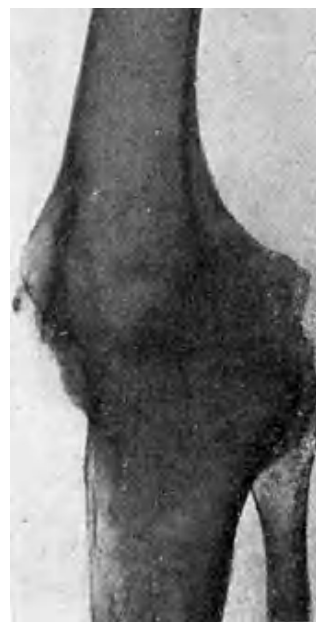

Figura 17.

CASO 5

Petra L. L., veinte años.

Hace tres años, artritis reumatoide de la rodilla izquierda, contracturándose ésta. Hace ocho meses fue operada en otro Servicio, ¡siéndole extraída la rótula! Continúa con el mismo ángulo de flexión y los mismos o más dolores.

Preoperatoriamente presenta una anquilosis fibrosa en 153° de flexión, con una movilidad de un par de grados.

Operación, el 5-8-44. Raquianestesia. No encontramos trazas de ligamento rotuliano. A nivel de la tróclea femoral, abundante tejido fibroso adherido al hueso. Sección de las superficies articulares según norma habitual. Con los trozos condíleos resecados fabricamos dos injertos que se introducen en muescas labradas en fémur y tibia.

Postoperatorio, normal. A los tres meses es dada de alta con anquilosis sólida en buena posición.

Revisión, el 6-10-45. Anquilosis en los 172°. Injertos sólidamente fundidos al fémur y la tibia (figs. 16, 17 y 18).

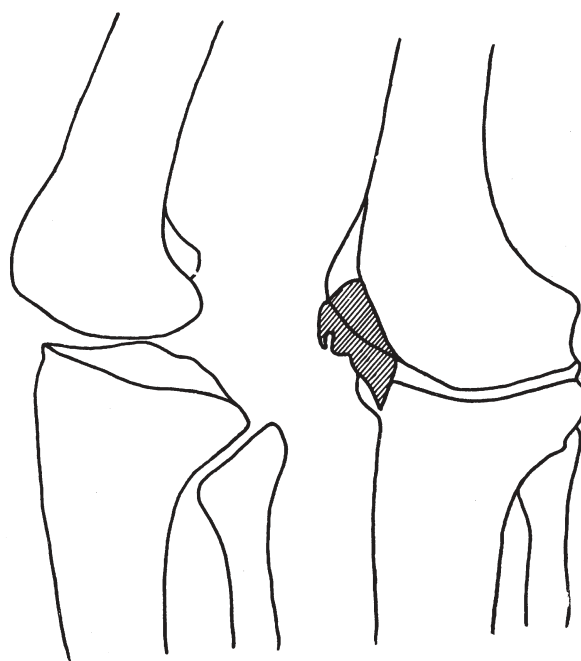


Figura 18.

CASO 6

Gregoria N. P., catorce años.

Al año de edad, ataque de parálisis infantil.

Hace nueve años, operada en el pie. Hace cuatro años, operada en la rodilla. Ambas operaciones, en otros Servicios.

Presenta, entre otras secuelas poliomiélicas, una anquilosis de la rodilla derecha en 127° de flexión.

Operación, el 9-5-44. Raquianestesia. En el mismo tiempo operatorio que una artrodesis subastragalina y una artrorrisis posterior se practica la resección angular.

Postoperatorio, normal. Alta, el 14-8-44, con anquilosis obtenida en buena posición.

Revisión, el 10-10-45.

BIBLIOGRAFÍA

- Aubry: *Zeits. Orthop. Chirurgie*. Vol. 41, pág. 13, 1992.
Bado y Vasquez: *Rev. Ortop. y Traum.* Vol. 8, pág. 96, 1938.
Basset: *Le Genou*. Masson, 1932.
Berard: *Rev. de Chir.* Vol. 9, 1921.
Brandes: *Deut. Zeit. f. Chir.* Vol. 117.
Briggs: *The Journ. of Bone and Joint Surg.* Vol. 20, pág. 374, abril 1938.
Comisso: *Arch. di Ortop.* Vol. 38, fasc. 3, 1932.
Delitala: *Le deformità del ginocchio da artrosinovite*. Cappelli, 1928.
Drehmann: *Zeits. Orthop. Chirurgie*. Vol. 25, pág. 1.
Galeazzi: *Arch. di Ortop.* Vol. 33, fasc. 1.º, 1918.
Haglund: *Zeits. Orthop. Chir.* Vol. 50, pág. 538, 1929.
Marconi: *Chir. Org. Mov.* Vol. 8, pág. 383, 1924.
Mommsen: *Zeits. Orthop. Chir.* Vol. 43, pág. 524, 1924.
Palagi: *Com. al XIX Congr. Soc. Ital. Ortop.*, 1924.
Pieri: *Chir. Org. Mov.* Vol. 20, pág. 385.
Sanchís Olmos: *Ser.* Vol. 1, mayo 1942.
— *Rev. Españ. de Ped.* Vol. 1, pág. 223, 1945.
Spisie y Bozidar: *Zeits. Orthop. Chir.* Vol. 53, pág. 148, 1931.
Tixier y Bertrand: *Rev. d'Orthop.* Vol. 15, marzo 1928.
Vignard y Vincent: *Rev. du Chir.*, núm. 3, 1921.
Weber y Carpinacci: *Rev. Ortop. y Traum.* Vol. 8, pág. 295, 1938.
Whitman: *Journ. of Bone and Joint. Surg.* Vol. 16, pág. 165, 1934.
Wynen: *Deutsche Zeit. f. Chir.* Vol. 199, pág. 420, 1926.