

Luxación traumática anterior y superior recidivante de cadera. A propósito de un caso

L. A. Martos-Rodríguez, P. González-Herranz y S. Alonso-Güemes

Servicio de Cirugía Ortopédica y Traumatología. Hospital Ramón y Cajal. Madrid.

Se presenta un caso de luxación traumática anterior y superior recidivante de cadera en una paciente de 67 años de edad que sufrió una caída casual. La excepcionalidad de este tipo de luxación aumenta sobre todo al añadir el factor de la recurrencia (de forma inmediata hasta en tres ocasiones). El caso se resolvió finalmente con una prótesis total de cadera.

Palabras clave: luxación, traumática, recidivante, cadera.

Recurrent anterior and superior traumatic hip dislocation. A case report

A case is reported of recurrent anterior and superior traumatic hip dislocation in a 67 year-old patient after an accidental fall. This dislocation is even more exceptional considering its recurrence (it recurred immediately up to 3 times). The case was resolved by total hip replacement.

Key words: dislocation, trauma, recurrence, hip.

Las luxaciones traumáticas anteriores de cadera representan entre un 9%-18%¹ del total de este tipo de patología en dicha articulación. Dentro de éstas, la variante ilíaca o superior es aún más infrecuente, representando menos del 10% de todas las series publicadas por los diversos autores. Por otra parte, la incidencia de recurrencia de una luxación de cadera es del 0,3% al 1,2% del total de las luxaciones², por lo que la asociación de luxación anterior traumática de la cadera y recurrencia ha sido escasamente reflejada en la bibliografía.

CASO CLÍNICO

Se trata de una mujer de 67 años de edad que sufre una caída casual en su domicilio. A su ingreso en el centro hospitalario la paciente refiere dolor en cadera y rodilla derecha, presentando acortamiento y rotación externa de esta última e impotencia funcional completa. Se le realizan radiografías anteroposteriores (AP) de pelvis y axial de ca-

dera, y radiografías AP y lateral de rodilla del lado afectado (fig.1), diagnosticándose de luxación de cadera (sin especificar la posición) y fractura transversa de rótula sin desplazamiento. Se procede a la reducción con anestesia general bajo control radioscópico, y se coloca una tracción transesquelética en tibia proximal. No se lleva a cabo ningún gesto sobre la rótula.

Se realizó una tomografía axial computarizada (TAC) de la cadera (fig. 2), comprobándose la correcta reducción y un pequeño fragmento marginal anterior en acetábulo de menos de 0,5 cm que, localizado extraarticularmente, no generaba ningún tipo de incongruencia articular. Se retira la tracción a las 4 semanas y al realizar una radiografía de control, la cadera aparece nuevamente luxada, por lo que se repite una TAC (fig. 3) que muestra la luxación anterior de la cadera y la fractura marginal anterior del acetábulo.

Por un abordaje de Smith-Petersen se reduce y, dadas las características del referido fragmento, se sintetiza con una sutura-anclaje (fig. 4). De nuevo se deja en tracción 4 semanas, volviéndose a luxar por tercera vez con la retirada de la misma (fig. 5). Por un abordaje anterointerno de Watson-Jones se realiza finalmente una artroplastia de sustitución de la cadera con una prótesis no cementada (fig. 6). Esta vez se comprueba que, además de la fractura marginal, se había producido un hundimiento o impactación de la bóveda acetabular que provocaba un aumento del índice acetabular y pasó desapercibido en la TAC, por lo que se realizó un refuerzo del techo del cotilo con un autoinjerto de la propia cabeza femoral.

Correspondencia:

L. A. Martos Rodríguez.
Departamento de COT.
Hospital Ramón y Cajal.
Carretera de Colmenar, Km. 9.100.
28034 Madrid.
Correo electrónico: lmartos@hrc.insalud.es

Recibido: septiembre de 2002.

Aceptado: marzo de 2003.

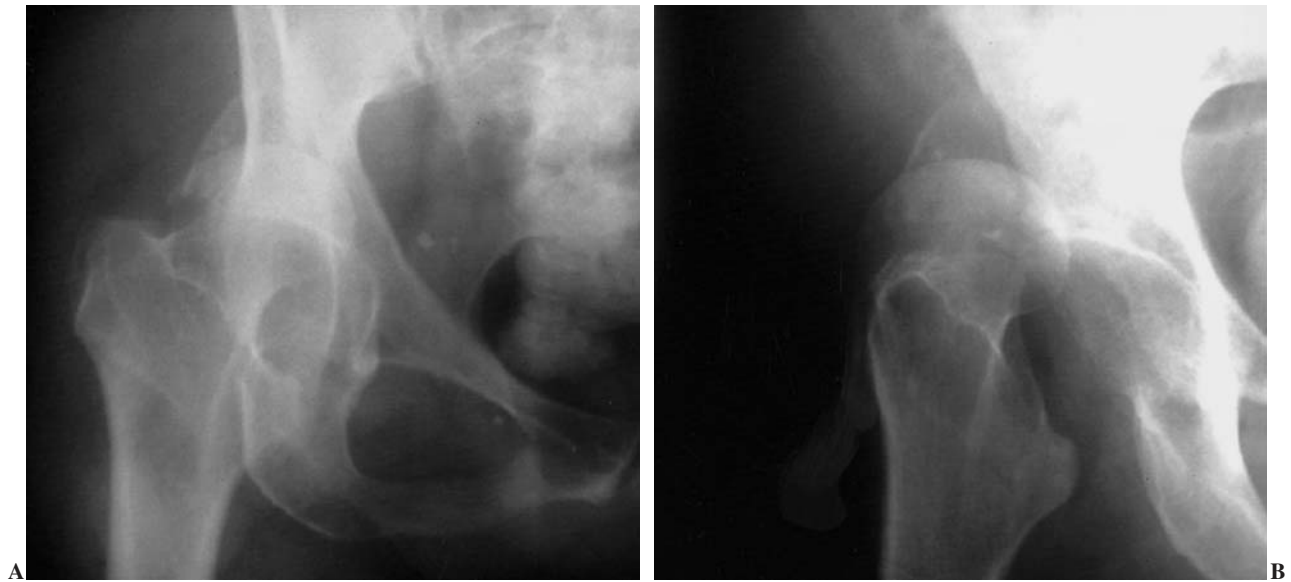


Figura 1. Radiografías anteroposterior (AP) (A) y axial (B) de cadera derecha mostrando la luxación inicial.

DISCUSIÓN

La luxación traumática anterior y superior recidivante de la cadera es una entidad poco familiar para cualquier cirujano ortopédico, como ratifican las series publicadas de

luxación de cadera. Así, en la literatura, aparecen referidos solamente tres casos de adultos²⁻⁴ con luxación recurrente traumática no voluntaria, en la que no constan factores predisponentes como displasia congénita femoral o acetabular, sepsis o parálisis, o enfermedades como el síndrome de

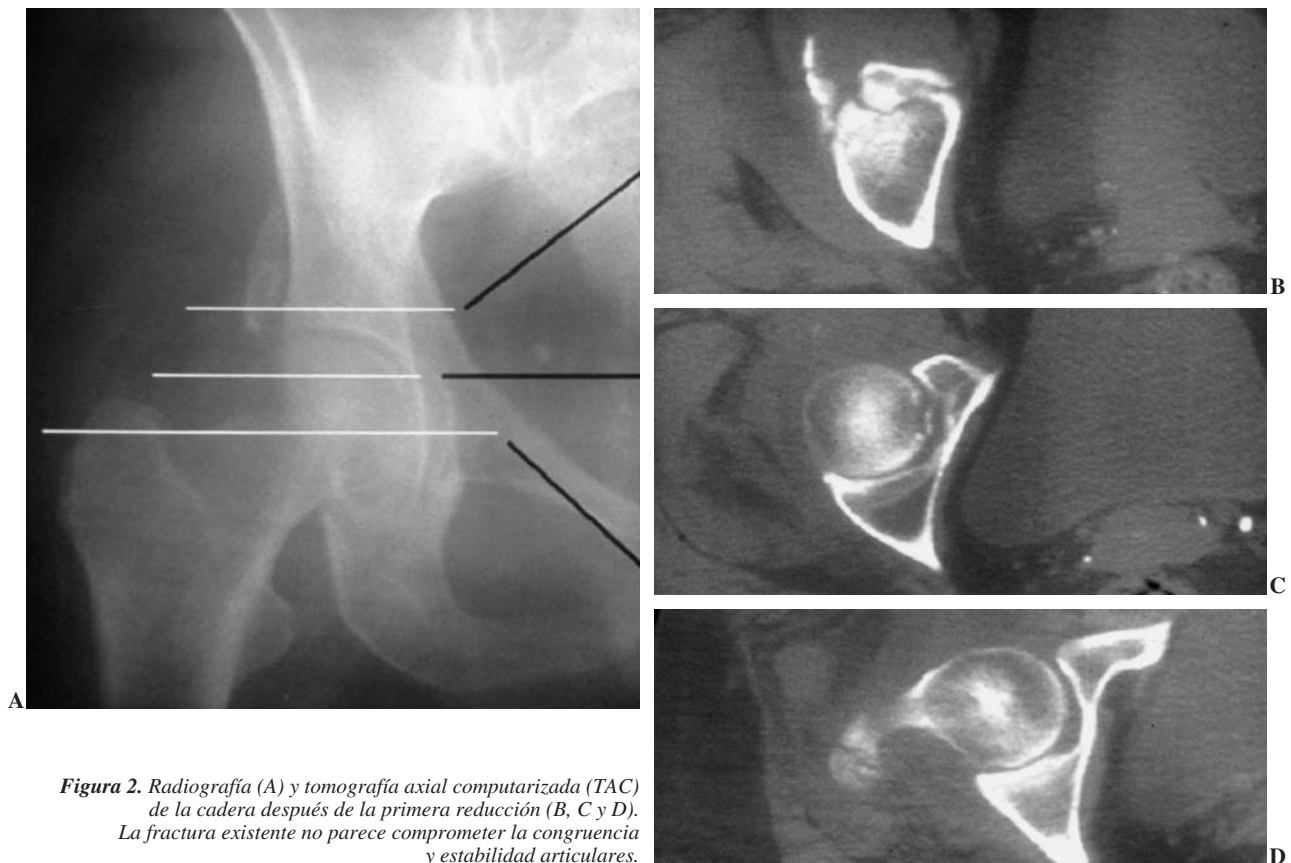


Figura 2. Radiografía (A) y tomografía axial computarizada (TAC) de la cadera después de la primera reducción (B, C y D). La fractura existente no parece comprometer la congruencia y estabilidad articulares.

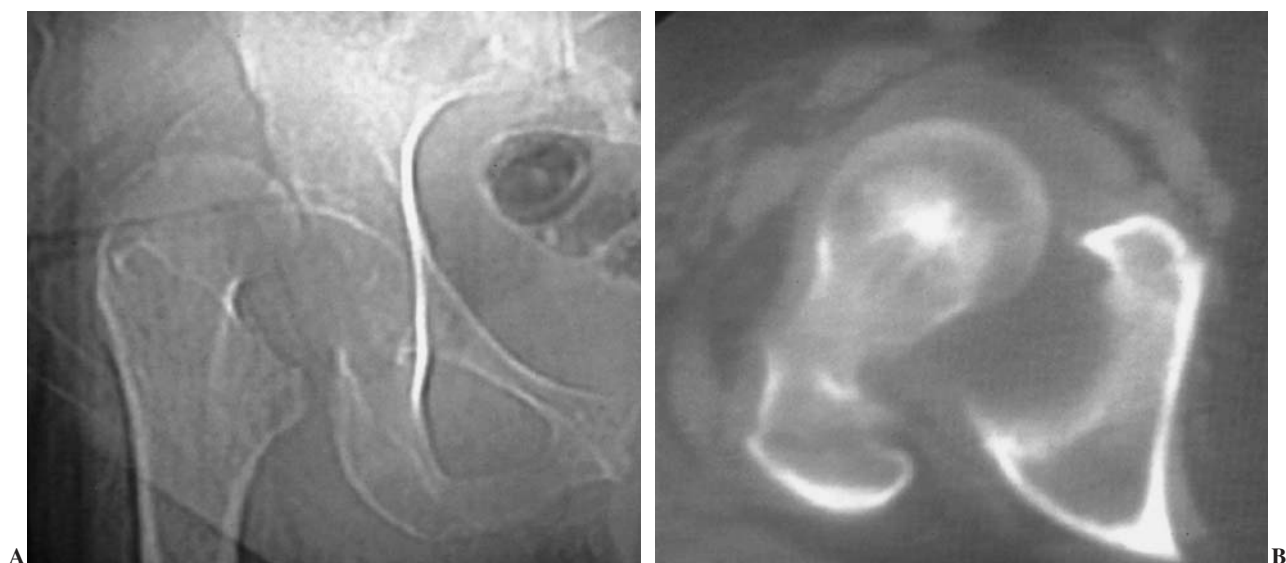


Figura 3. Radiografía (A) y tomografía axial computarizada (TAC) después de la segunda luxación (B). Se comprueba que es una luxación anterior y superior.

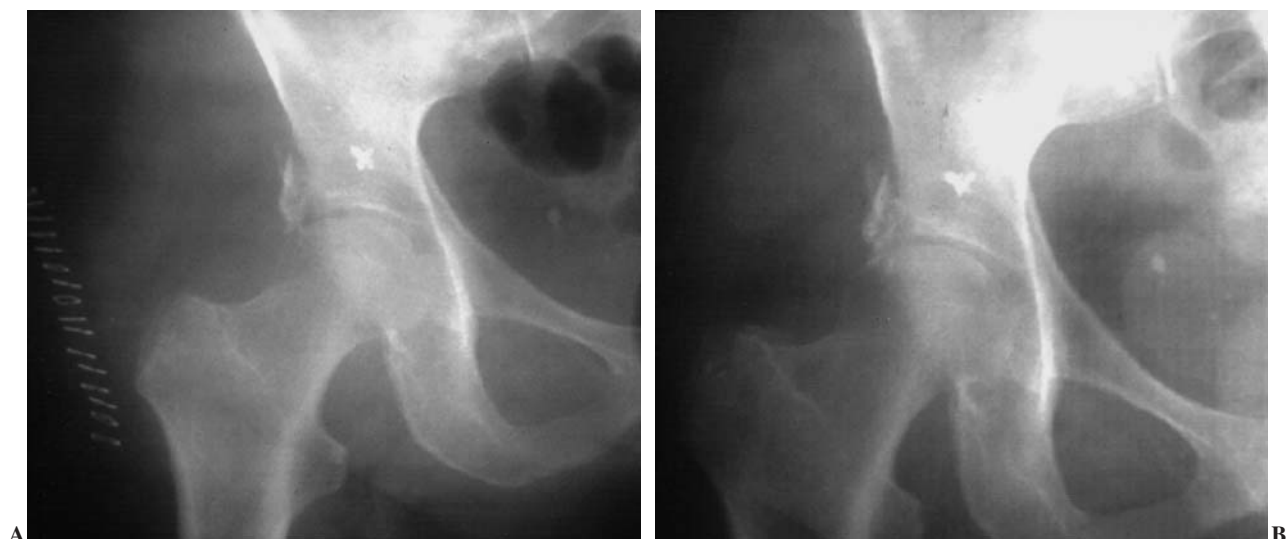

Figura 4. Radiografías anteroposteriores (AP) tras la reducción abierta y síntesis con anclaje capsular y fragmentario con sutura tipo Mitek® (A y B).

Down, el síndrome de Ehlers-Danlos o insensibilidad congénita al dolor.

Este caso clínico es una variante superior de Thompson y Epstein, ilíaca o púbica de Stewart y Mildford, y en la clasificación ampliada de Levin es un tipo III (inestable después de reducción o fragmentos encarnerados de cartílago, labrum o hueso)⁵. Según la clasificación modificada de Epstein se trata de un tipo IC (anterior púbica y subespinosa con fractura acetabular)⁶. Actualmente la asociación o no de fractura es un dato mucho más interesante que la localización de la cabeza femoral.

Normalmente responden a un mecanismo de alta energía, pero curiosamente éste no fue nuestro caso, pues la paciente relata una simple caída en su domicilio con extensión

de los miembros inferiores. Sólo es comparable al caso descrito por Scudese⁴, aunque se trataba de una mujer de 83 años con mal estado general. Shigenobu et al⁷ presentan un caso de traumatismo de baja energía, pero en dicho caso se apreció una leve displasia de la articulación con un aumento en la anteversión del fémur de 8 grados respecto al lado contralateral.

Un dato que define este tipo de luxaciones, clínica y radiográficamente, es la dificultad para su diferenciación respecto de una luxación posterior⁸. Las descripciones clásicas relatan una posición diferente del miembro afectado, pero en la práctica la posición de extensión, rotación interna y aducción de las luxaciones posteriores, y la flexión, rotación externa y abducción de la pierna en las anteriores, no siempre

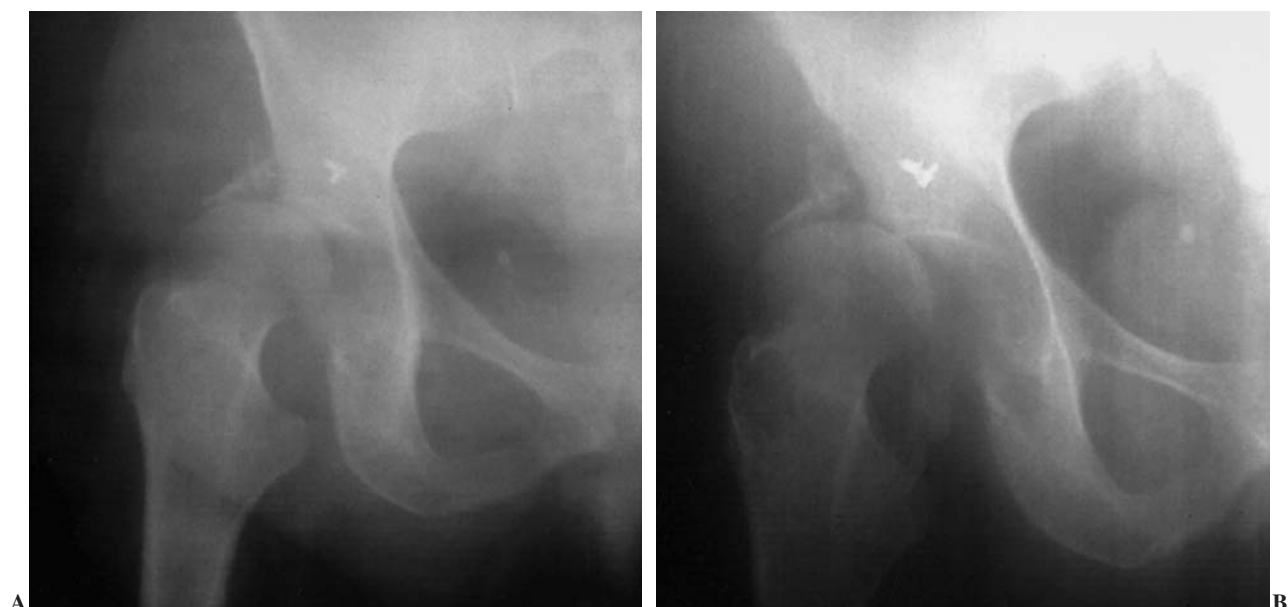

Figura 5. Radiografías tras el tercer episodio de luxación (A y B).

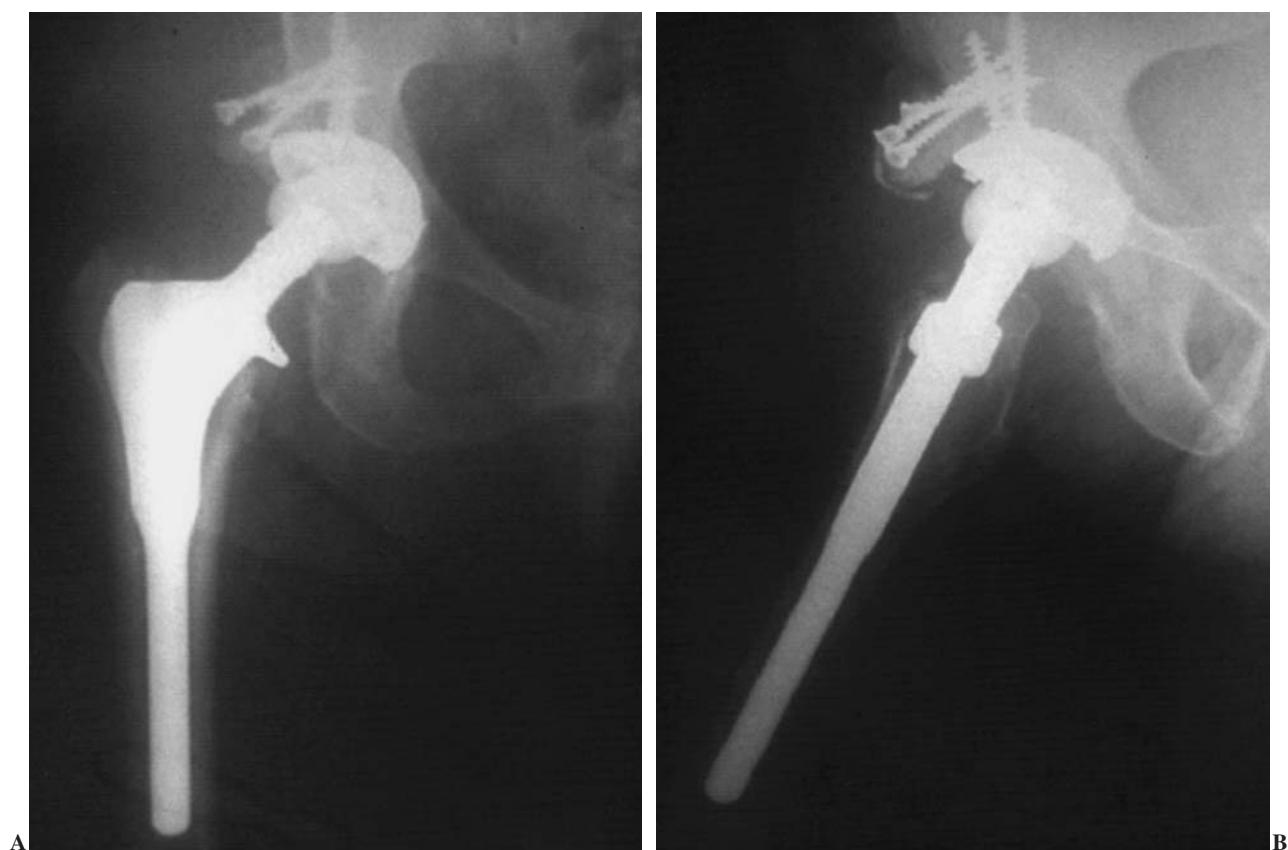

Figura 6. Radiografías anteroposterior (AP) (A) y axial postoperatorias (B) mostrando la artroplastia total no cementada de cadera, con la tectoplastia con autoinjerto atornillado que se realizó.

es apreciada por el cirujano que las recibe, por lo que es posible la confusión entre ambas por la mayor frecuencia de las posteriores. En el caso que nos ocupa, dicha confusión con

una luxación posterior hizo que, probablemente, durante la reducción inicial se comprobara la estabilidad posterior de la cadera, pero no su posible inestabilidad anterosuperior.

Aunque ciertos autores⁹ recomiendan un mayor período de inmovilización cuando aparece una fractura asociada, en este caso el período de 4 semanas parece suficiente para permitir una buena curación ósea y capsular. Si bien las luxaciones de cadera se asocian en más de un 50% de los casos a fracturas en otra localización (sobre todo en la rodilla), como en este caso ocurrió en la rótula, no está definido el grado de frecuencia de las mismas en las luxaciones anteriores que, lógicamente, debe ser mucho menor dado el diferente mecanismo lesional.

La obtención de un buen estudio radiográfico que incluya sistemáticamente una TAC es fundamental en este tipo de patología. La TAC permite establecer un diagnóstico, un control postreducción, un pronóstico y una planificación preoperatoria adecuada. Esto es más cierto en las luxaciones anteriores, donde la reducción es más compleja por la interposición de tejidos blandos como los músculos recto femoral e iliopsoas, o por la rotura completa de la cápsula o en forma de ojal encarcelando la cabeza femoral¹⁰. Estudios de imagen como la artrografía lo corroboran. En cambio, hasta ahora, no se ha definido la indicación de la resonancia magnética nuclear (RMN) en este sentido.

En el caso que nos ocupa fue la presencia de un pequeño fragmento osteocondral, y sobre todo la fractura-impacción de la bóveda acetabular anterior, la que generaba un desequilibrio suficiente para que tuviera lugar una nueva luxación, dado que se había producido un cambio en el índice acetabular normal. Ciertamente, el estudio de imagen no definió de forma suficiente el grado de lesión para resolver inicialmente el cuadro clínico, y por ello asistimos a una evolución tan tórpida.

Finalmente, el pronóstico de estas lesiones está probablemente relacionado con las alteraciones anatómicas que se producen en el momento de la luxación porque, no se debe olvidar, que la complicación más frecuente de todas es el desarrollo de una artrosis hasta en un 17% de los casos¹¹. La incongruencia articular, que sólo pudo ser detectada durante el acto quirúrgico, era un elemento básico para el desarrollo de una coxartrosis en un futuro más o menos inmediato.

BIBLIOGRAFÍA

1. Stephens RB, Howe DJ. Anterior perineal dislocation of the hip with fracture of the femoral head. *Clin Orthop* 1988;228: 194-201.
2. Guyer B, Levinsolhn EM. Recurrent anterior dislocation of the hip: a case report with arthrographic findings. *Skeletal Radiol* 1983;10:262-4.
3. Dall D, Macnab I, Gross A. Recurrent anterior dislocation of the hip. *J Bone Joint Surg Am* 1970; 52A:574-6.
4. Scudese VA. Traumatic anterior hip redislocation. A case report. *Clin Orthop* 1972;88:60-3.
5. Levin PE. Hip dislocations. En: Browner BD, Jupiter JB, Levine AM, Trafton PG, editors. *Skeletal trauma. Fractures dislocation ligamentous injuries*. Vol 2. Philadelphia: WB Saunders, 1998; p. 1713-49.
6. De Lee JC. Fractures and dislocations of the hip. En: Rockwood ChA Jr, Green DP, Bucholz RW, Heckman JD, editors. *Rockwood and Green's. Fractures in adults*. Vol 2. Fourth Edition. Philadelphia: Lippincott-Raven, 1996; p. 1756-825.
7. Shigenobu T, Yasunaga Y, Omoto O, Ikuta Y, Kido K. Recurrent anterior dislocation of the hip joint. A case report. *Acta Orthop Scand* 2000;71:422-8.
8. Erb RE, Steele JR, Nance EP, Edwards JR. Traumatic anterior dislocation of the hip: spectrum of plain film and CT findings. *AJR Am J Roentgenol* 1995;165:1215-9.
9. De Muelenaere PF. Superior dislocation of the hip. A report of 2 cases. *S Afr Med J* 1985;68:183-5.
10. Hall RL, Scott A, Oakes JE, Urbaniak JR, Callaghan JJ. Posterior labral tear as a block to reduction in an anterior hip dislocation. *J Orthop Trauma* 1990;4:204-8.
11. Rodríguez-Merchán EC. Coxartrosis after traumatic hip dislocation in the adult. *Clin Orthop* 2000;377:92-8.

Conflicto de intereses. Los autores no hemos recibido ayuda económica alguna para la realización de este trabajo. Tampoco hemos firmado ningún acuerdo por el que vayamos a recibir beneficios u honorarios por parte de alguna entidad comercial. Por otra parte, ninguna entidad comercial ha pagado ni pagará a fundaciones, instituciones educativas u otras organizaciones sin ánimo de lucro a las que estemos afiliados.