

# TUMOR DE CÉLULAS GIGANTES DE LA VAINA TENDINOSA EN EL SENO DEL TARSO

**B. López Ruiz, J. Gasch Blasi, A. Rodríguez Fernández**

*Servicio de Traumatología. Hospital de Terrassa. Terrassa (Barcelona)*

Presentamos el caso de una tumoración en el seno del tarso que, tras extirpación quirúrgica y análisis anatomopatológico, se diagnóstico de tumor de células gigantes de la vaina tendinosa. La escasez de lesiones tumorales en este espacio y el tipo de tumor nos llevan a realizar una revisión y análisis de los tumores de esta zona.

El estudio por exploraciones complementarias y anatomopatológico de la pieza quirúrgica nos permite formular la hipótesis de que la tumoración ha ido creciendo a través del canal y el seno del tarso desde las estructuras tendinosas internas.

**PALABRAS CLAVE:** Tumor de células gigantes de la vaina tendinosa. Síndrome del túnel tarsiano.

## INTRODUCCIÓN

Los tumores y lesiones afines que afectan al pie son muy escasos: representan menos del 4% del total de los tumores del aparato locomotor<sup>(1)</sup>. Existe una diversidad importante según las series con respecto al predominio del tipo de tumor y sobre la localización de los mismos. Dentro de las tumoraciones de partes blandas del pie destacan los gangliones y lipomas, siendo sus localizaciones más frecuentes las situadas en el dorso del pie y, por regla general, no suelen presentar una clínica dolorosa.

Habitualmente se trata de lesiones benignas, aunque las tumoraciones malignas que aparecen en el pie pueden representar de un 2% a un 5% del total<sup>(1,2)</sup>.

El tumor de células gigantes de la vaina tendinosa (TCGVT) es el prototipo y la neoplasia benigna más común derivada de la vaina tendinosa o del tejido sinovial. Fue descrito por primera vez en 1852 por Chassaignac<sup>(3)</sup>.

Presentamos un caso diagnosticado de una paciente que presentaba una tumoración que ocupaba el seno del tarso, y cuyas pruebas complementarias no permitieron su diagnóstico definitivo hasta que no fue identificado mediante anatomía patológica posterior a su extirpación.

### Correspondencia:

Dr. Bartolomé López Ruiz

c/ Enric Granados, 14. 08420 Canovelles (Barcelona)

Correo electrónico: 23537blr@comb.cat

Fecha de recepción: 07/12/10

## GIANT CELL TENDON SHEATH TUMOR IN THE TARSAL SINUS

We present the case of a tumor in the tarsal sinus of the foot that, after the surgical exeresis and pathological analysis, was diagnosed as a giant cell tumor of the tendon sheath. Due to the tumor type and the scarcity of tumors in this space, a review of the tumors of this zone was carried out. The results of the complementary tests and of the pathological study of the surgical specimen lead us to hypothesize that the tumor has grown into the tarsal sinus arising from the internal tendinous structures.

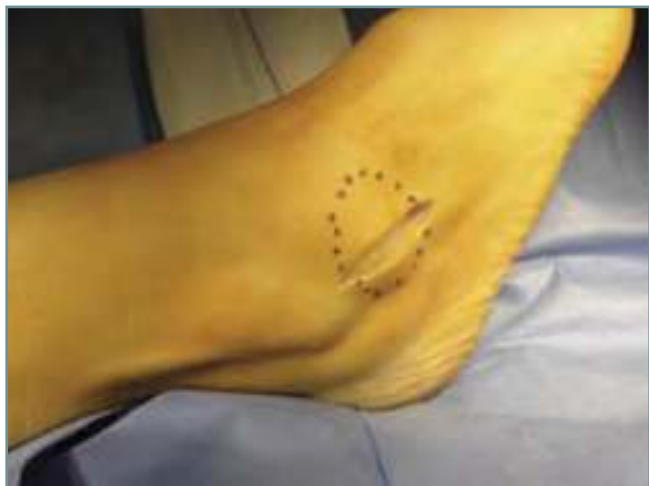**KEY WORDS:** Giant cell tendon sheath tumor. Tarsal sinus syndrome.

La dificultad de diagnóstico, el resultado de la anatomía patológica y, especialmente, la ubicación de este tipo de tumor nos llevaron a realizar una revisión bibliográfica del mismo y a formular una hipótesis del origen topográfico del TCGVT.

## CASO CLÍNICO

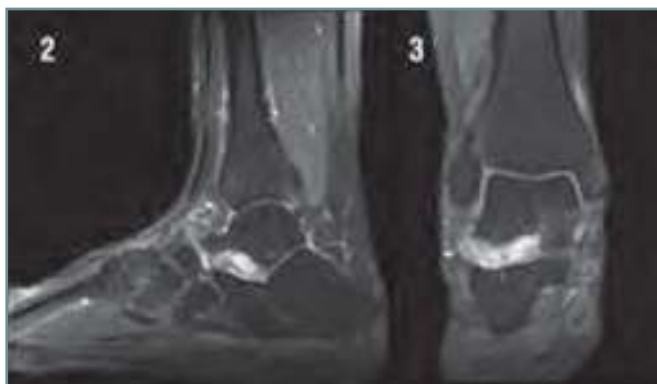
Presentamos el caso de una paciente de 38 años que acudió a consulta externa tras la aparición de una tumoración en la cara lateral del tobillo izquierdo (**Figura 1**), situada en la zona del seno del tarso, de 4 meses de evolución. No refería ningún tipo de antecedente traumático. La tumoración era indolora, de 2 cm × 2 cm. No existían manifestaciones neurológicas ni alteraciones vasculares en la piel. El estudio radiológico fue anodino, y en la resonancia nuclear magnética (RNM) se apreciaba una lesión que ocupaba la totalidad del seno del tarso, hiperintensa en T2 y compatible con schwannoma (**Figuras 2 y 3**).

La cirugía consistió en el abordaje de 2 cm en situación anteroinferior al maleolo peroneal (**Figura 1**). El ligamento anular establecía una barrera impermeable (**Figura 4**) y, una vez abierto, se accedió al seno del tarso. Tras esto, se comprobó la presencia de una tumoración heterogénea de aspecto polilobulado, con áreas marronáceas y amarilla. Fue resecado mediante cirugía roma hasta su profundidad, vaciando completamente el contenido del seno (**Figuras 5 y 6**). La anatomía patológica informó de la presencia de lóbu-



**Figura 1.** Aspecto macroscópico prequirúrgico de la lesión.

**Figure 1.** Macroscopic presurgical aspect of the lesion (dotted contour).



**Figura 2 y 3.** Imagen de RNM (2: lateral; 3: axial).

**Figure 2 and 3.** Presurgical MR images (2, lateral; 3, axial).

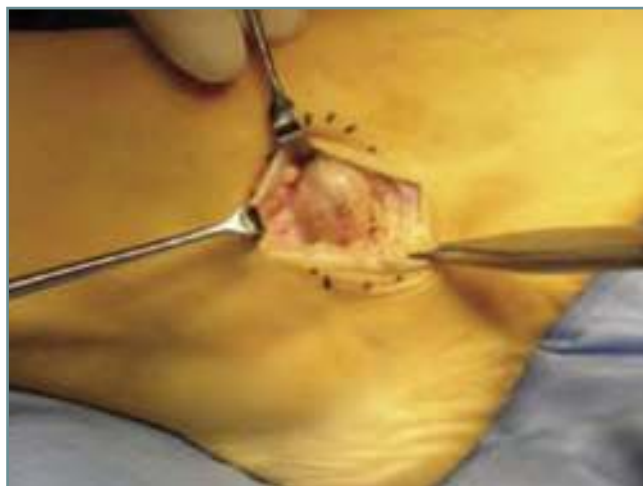
los de celularidad variable de tipo histiocitario con núcleos vesiculosos lipídicos, compatible con un TCGVT.

## DISCUSIÓN

El TCGVT se presenta, sobre todo, entre los 30 y los 50 años de edad y afecta con mayor frecuencia a las mujeres, con una relación de 2:1<sup>(4)</sup>.

Se trata de una tumoración radiolúcida, sin características radiológicas específicas, y en el 25% de los casos se observa erosión del hueso, lo cual se atribuye a la presión ocasionada por la expansión del tumor o por extensión a través del foramen vascular.

En nuestro caso, no se apreciaron lesiones óseas erosivas, y creemos que el ligamento que cierra el seno del tarso ofe-



**Figura 4.** Imagen quirúrgica previa a la entrada en el seno del tarso.

**Figure 4.** The surgical field prior to entering the tarsal sinus.

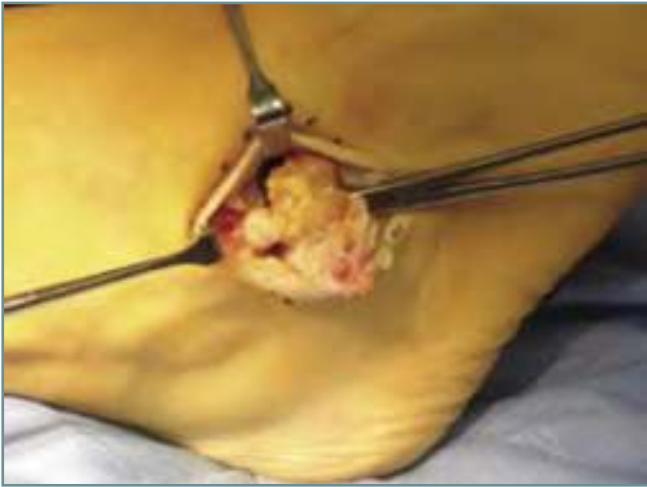ce una elasticidad que permite la expansión, sin menoscabar la integridad ósea.

Este tumor tiene una forma localizada y otra difusa. La topografía más frecuente de la primera son los dedos cerca de las articulaciones interfalángicas<sup>(4)</sup>, la mano y la muñeca. La forma difusa ocurre en áreas adyacentes a articulaciones que soportan peso, como el pie, el tobillo, la rodilla y la cadera, siendo de comportamiento más agresivo y con mayor índice de recurrencias.

La morfología de la tumoración suele ser única, a menudo lobulada, de consistencia firme, de un tamaño variable entre 0,5 y 5 cm de diámetro y de crecimiento lento<sup>(4-7)</sup>. Por otra parte, aunque suele ser asintomática, en algunos casos se ha presentado con dolor, sensación de entumecimiento y prurito<sup>(4-8)</sup>.

Desde el punto de vista patogénico, se han llevado a cabo numerosas investigaciones, como la descripción clásica realizada por Jaffe en 1941 en relación con su patogenia, la cual aún no se ha aclarado, y se han descrito como posibles causas traumatismos, neoplasias<sup>(9)</sup>, inflamación, hemorragia, metabolismo anormal de lípidos con depósito de los mismos y respuesta inflamatoria secundaria, infección<sup>(11)</sup> y enfermedad articular degenerativa<sup>(8,9)</sup>.

A favor de la teoría neoplásica está el hecho de que el tumor tiene un crecimiento autónomo. Las recurrencias son frecuentes cuando aquél no se extirpa completamente y en raros casos se han presentado metástasis. A favor de la teoría reaccional se encuentra el hecho de que un 50% de los pacientes tiene antecedente de traumatismo, el hallazgo por histopatología de elementos inflamatorios y la tendencia a producirse en pacientes hemofílicos con antecedente de hemartrosis<sup>(10)</sup>.



**Figura 5.** Imagen quirúrgica tras penetrar en el seno del tarso y aparición de la lesión tumoral.

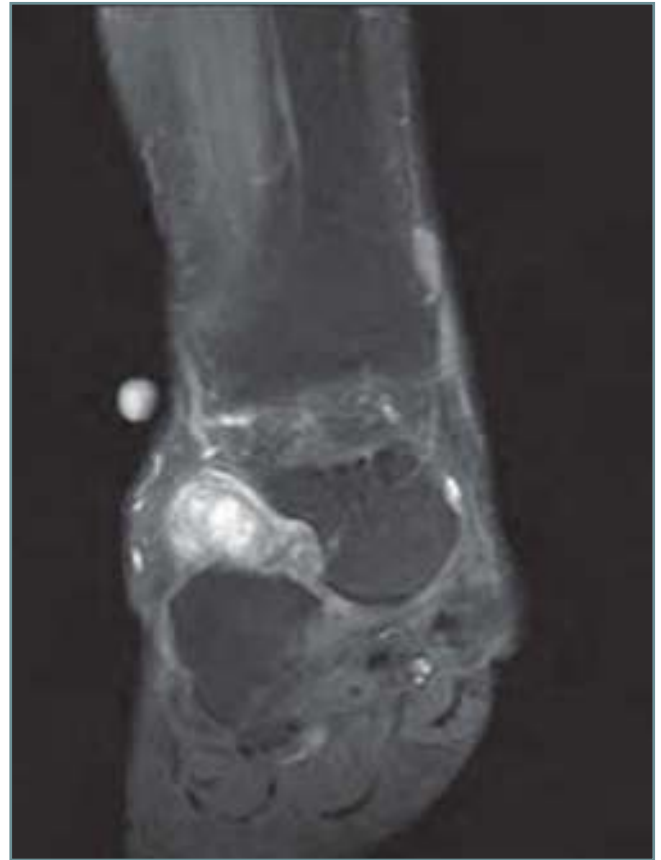**Figure 5.** The surgical field after entering the tarsal sinus with exposure of the tumoral lesion.

El aspecto macroscópico es una neoformación de color amarillo bronceado, que puede extenderse hacia la sinovial o al espacio articular adyacente y, en ocasiones, dentro de la piel suprayacente. Microscópicamente se caracteriza por lóbulos de celularidad variable rodeados de colágena densa. Las células que predominan son histiocíticas, con núcleo vesiculoso y, frecuentemente, contienen lípidos o hemosiderina. Hay también células fusiformes dentro de un estroma hialinizado y fibroso. Las células gigantes que caracterizan a esta neoformación semejan osteoclastos, son eosinofílicas y multinucleadas, con la presencia de mitosis en algunos casos<sup>(10)</sup>.

Clínicamente el diagnóstico diferencial incluye quistes sinoviales, fibromas de la vaina tendinosa, angioliopomas, angiomioliopomas y hemangiopericitomas<sup>(11)</sup>. Debe hacerse diagnóstico diferencial histológico con granulomas a cuerpo extraño, granulomas necrobióticos, xantomas tendinosos, fibromas de la vaina tendinosa, fascitis proliferativa, miositis osificante, sarcoma sinovial, sarcoma epiteloide, rabdomiosarcoma, melanoma y sarcoma de células claras<sup>(8)</sup>.

En relación con el tratamiento y pronóstico, el tratamiento de elección es la extirpación quirúrgica; sin embargo, estos tumores tienen un alto índice de recurrencia, que varía del 7% al 45% según diferentes series<sup>(5)</sup>.

Kotwall *et al.* aplicaron radioterapia a un grupo de pacientes posterior a la extirpación y observaron una disminución en las recurrencias hasta de un 4% después de un seguimiento durante 52 meses. Recomiendan esta alternativa en los pacientes en quienes la extirpación completa no es posible. La recurrencia no tiene relación con la edad, el sexo, el tamaño ni la localización.



**Figura 6.** Imagen de RNM en la que se aprecia el lugar en el que creemos que el tumor pasó de la región medial a la lateral.

**Figure 6.** Postsurgical MR image illustrating the area through which we believe that the tumor passed from the medial region into the lateral one.

En la literatura anglosajona se refiere que este tumor puede malignizar hasta en un 10-20% de los casos, recibiendo el nombre de TCGVT maligno; sin embargo, en la literatura europea se menciona que no se ha descrito ningún caso<sup>(4-10,12)</sup>.

Desde el punto de vista de la anatomía, el seno del tarso es una cavidad que se encuentra limitada por el calcáneo y el astrágalo entre las articulaciones subastragalinas anterior e inferior. Tiene forma de cono con la base lateral. El canal tarsiano es la prolongación del seno en la parte interna, del vértice del cono. Su eje mayor no es perpendicular a la base del seno, sino que se dirige hacia dentro y atrás<sup>(13)</sup>.

El contenido del seno del tarso son tres estructuras anatómicas independientes que, de fuera a dentro, son: la retináculo (fibras procedentes de expansiones del pedio y del ligamento anular anterior del tarso), el ligamento cervical y, más interiormente al espacio, el ligamento interóseo, que es una estructura muy potente formada por un haz posterior y anterior<sup>(13)</sup>.

Por tanto, tenemos una cavidad alargada, que es el seno del tarso y que se continúa con el canal del tarso por su lado más interno. Esta cavidad cruza de lado a lado el pie a pesar de que tiene unas barreras anatómicas compuestas por los tres ligamentos y estructuras citadas.

El caso que presentamos nos ha planteado realizar una revisión de la patología tumoral que suele afectar a esta región anatómica. La literatura aboga por lesiones que afectan al seno del tarso, en el contexto de las patologías traumáticas casuales o deportivas. Por supuesto, es más infrecuente la extensión al seno de un proceso infeccioso de vecindad por osteomielitis de calcáneo<sup>(6)</sup>.

Dada las condiciones anatómicas y los elementos que hallamos en el interior del seno, los casos descritos son procesos expansivos que se originan desde el interior del seno, y en su crecimiento se expanden hacia el exterior, como es el caso de los tumores de origen neural. La ausencia de lesiones óseas primarias en el calcáneo y en el astrágalo (demostrada por la RNM, así como en el examen macroscópico intraoperatorio) nos hizo pensar que posiblemente la lesión tenía un origen *extra sinus*, iniciándose en la cara interna del tobillo, lugar este en el que hallamos diversas estructuras tendinosas que invaden en su crecimiento el espacio tarsal desde la cara interna del pie, haciéndose visible como en reloj de arena hacia la cara externa. Esta hipótesis creemos que se hace evidente al comprobar la imagen de RNM (**Figura 6**). No hemos encontrado en la literatura casos de tumoración de esta estirpe y este comportamiento.

## BIBLIOGRAFÍA

1. Kirby EJ, Sheriff M, Lewis M. Soft-tissue tumors and tumor-like lesions of the foot. An analysis of eighty-three cases. *J Bone Joint Surg* 1989; 71 A (4): 621-6.
2. Bada JL, Busquets. Tumores en el pie R. En Martín X, Vilà y Rico J, Viladot A. Tratado de cirugía del antepié. Badalona. Euromedicine; 2010.
3. Delgado Cedillo EA, Rico Martínez G. Epidemiología de tumores óseos y partes blandas del pie y tobillo. *Acta Ortop Mex* 2007; 21 (3): 144-50.
4. Alarcón Hernández H, Enríquez Merino J, Novales J. Tumor de células gigantes de la vaina tendinosa. Reporte de un caso. *Rev Cent Dermatol Pascua* 2001 May-Ago; 10 (2).
5. Kotwal P, Gupta V, Malhotra R. Giant cell tumor of the tendon sheath: Is radiotherapy indicated to prevent recurrence after surgery? *J Bone Joint Surg* 2000; 82-B (4): 571-3.
6. Baghia D, Shariff S, Dega R. Calcaneal osteomyelitis presenting with acute tarsal tunnel syndrome: a case report. *J Med Case Reports* 2010; 4: 66.
7. Darling J, Goldring S, Harada Y. Multinucleated cells in pigmented villonodular synovitis and giant cell tumor of tendon sheath express features of osteoclasts. *Am J Pathol* 1997; 150 (4): 1383-93.
8. Reilly E, Stern P, Dale A. Recurrent giant cell tumors of the tendon sheath. *J Hand Surg* 1999; 24A (6): 1298-302.
9. Ikuo F, Keiji M, Takato M. Tarsal tunnel syndrome caused by epineural ganglion of the posterior tibial nerve: report of cases and review of the literature. *J Foot Ankle Surg* 2004; 43 (3): 185-90.
10. Kevin E. Recurrent giant cell tumors of the tendon sheath. *Journal Hand Surg* 1999; 24A (6): 1298-302.
11. García D, Guerra P, Morales P. Síndrome del túnel tarsiano producido por hemangiopericitoma. *Rev Pie y Tobillo* 2009; XXIII (1): 40-3.
12. Prakash P, Vikas G, Rajesh M. Giant: cell tumour of the tendon sheath. Is a radiotherapy indicated to prevent recurrence after surgery? *J Bone Joint Surg* 2000; 82-B (4): 871-3.
13. Asunción J, Carranza A, Vilá J, Viladot A. Monografía de actualización de la Sociedad Española de Medicina y Cirugía de Pie y Tobillo. Tratamiento de las secuelas traumáticas del retropié. Barcelona: EdikaMed; 2010: 11-8.