

OSTEOTOMÍA DISTAL OBLICUA MODIFICADA EN EL TRATAMIENTO DEL *HALLUX RIGIDUS**

Jordi Asunción Márquez¹, Daniel Poggio Cano¹, Rodrigo Melo Grollmus²

¹ Unidad de Pie y Tobillo. Servicio de Cirugía Ortopédica y Traumatología. Hospital Clínic. Barcelona. ² Hospital Militar de Santiago (Chile)

Las osteotomías distales del primer metatarsiano han sido indicadas en el tratamiento quirúrgico del *hallux rigidus* moderado. La finalidad de estas osteotomías es realizar un descenso de la cabeza metatarsiana pero a expensas de un acortamiento del mismo, lo que podría ocasionar en algunas circunstancias una metatarsalgia de transferencia.

Este trabajo muestra la modificación de una osteotomía distal oblicua del primer metatarsiano, basada en las descritas por Weil-Barouk y Ronconi, con el objetivo de conseguir un descenso importante pero controlando y evitando un excesivo acortamiento del primer metatarsiano. Presentamos sus indicaciones, contraindicaciones, técnica quirúrgica y las consideraciones sobre sus ventajas y desarrollo.

PALABRAS CLAVES: Hallux rigidus. Hallux limitus. Osteotomía. Metatarsiano.

MODIFIED OBLIQUE DISTAL OSTEOTOMY IN THE MANAGEMENT OF *HALLUX RIGIDUS*

Distal osteotomies of the first metatarsal have been indicated in the treatment of moderate *hallux rigidus*. The aim of these osteotomies is to perform a descent of the metatarsal head, but at the expense of a shortening of the first metatarsal bone, which could cause transfer metatarsalgia in some cases.

This paper shows the modification of an oblique distal osteotomy of the first metatarsal, based on Weil-Barouk and Ronconi osteotomies, with the aim of achieving a significant controlled descent and preventing excessive shortening of the first metatarsal. We present indications, contraindications, surgical technique, discuss considerations and advantages.

KEY WORDS: Hallux rigidus. Hallux limitus. Osteotomy. Metatarsal.

INTRODUCCIÓN

Los problemas relacionados con una limitación de la movilidad de la primera articulación metatarsofalángica son una de las principales causas de consulta en las unidades de cirugía del pie de los servicios de cirugía ortopédica y traumatología. Clásicamente se ha definido el *hallux rigidus* como un proceso degenerativo de todas las estructuras de la articulación metatarsofalángica-sesamoidea del primer radio, que provoca dolor, deformidad y pérdida progresiva de la movilidad, especialmente de la dorsiflexión. Descrita en 1887 por Davies-Colley⁽¹⁾ y mejor comprendida un año después por Cotterill⁽²⁾, correspondería a la segunda patología más frecuente del antepié después del *hallux valgus*⁽³⁾, aunque

posiblemente esté siendo infradiagnosticada y pueda pasar desapercibida en muchas ocasiones, sobre todo en aquellos casos iniciales donde no existe un dolor en la primera metatarsofalángica y el paciente consulta por molestias en otras localizaciones que son secundarias al déficit de la flexión dorsal del primer dedo.

El estadio II de la clasificación de Coughlin y Shurnas del *hallux rigidus*⁽⁴⁾ es el que presenta mayor controversia en su tratamiento y en el cual se han descrito distintas técnicas quirúrgicas, como la queilectomía, diferentes osteotomías metatarsianas y osteotomías de la falange proximal⁽³⁾. Se han definido varias osteotomías del primer metatarsiano para el tratamiento del *hallux rigidus*, entre ellas la osteotomía de Chevron modificada⁽⁵⁾, la de Youngswick-Austin⁽⁶⁾, Green-Watermann⁽⁷⁾, Drago⁽⁸⁾, Weil-Barouk⁽⁹⁾ y la de Ronconi⁽¹⁰⁾, las cuales tienen como objetivo final recentrar la cabeza del primer metatarsiano sobre la falange proximal del *hallux*, a través del descenso de la cabeza del primer metatarsiano y así además conseguir un aumento de la flexión dorsal de la articulación metatarsofalángica⁽³⁾. Sin embargo, en todas ellas el descenso se obtiene a expensas de algún grado de

Correspondencia:

Dr. Jordi Asunción Márquez

Servicio de Cirugía Ortopédica y Traumatología.

Hospital Clínic c/ Villarroel, 170.

08036 Barcelona

Correo electrónico: asuncion@clinic.ub.es

Fecha de recepción y aceptación: 28/06/2013

* Premio a la Mejor Comunicación del XXXIV Congreso Nacional de la Sociedad Española de Medicina y Cirugía del Pie y Tobillo (SEMCPPT), León, 14 y 15 de junio de 2012

acortamiento del metatarsiano, lo cual en algunos casos podría provocar una metatarsalgia de transferencia, especialmente en aquellos casos con una fórmula metatarsal de tipo *index minus*.

El objetivo de este trabajo consiste en describir el diseño y la técnica quirúrgica de una osteotomía distal del primer metatarsiano que permita recentrar la cabeza sobre la falange a través de un descenso del primer metatarsiano pero controlando el acortamiento del mismo, con lo cual se podrían evitar las posibles complicaciones de metatarsalgias de transferencia.

INDICACIONES Y CONTRAINDICACIONES

Las principales indicaciones de esta osteotomía distal oblicua modificada del primer metatarsiano son los casos de *hallux limitus* o *rigidus* sintomáticos, en los que el tratamiento conservador ha fracasado, en el estadio 0, I o II de la clasificación de Coughlin y Shurnas⁽⁴⁾, con o sin deformidad de tipo *hallux valgus* asociada y en presencia de cualquier tipo de fórmula metatarsal.

Las contraindicaciones absolutas son las comunes a otras cirugías del pie, como son los procesos infecciosos activos, la afectación vascular severa, la neuropatía diabética y cuando existe un compromiso de las partes blandas dorsomediales del pie⁽³⁾.

TÉCNICA QUIRÚRGICA

El paciente es colocado en la mesa quirúrgica en posición de decúbito supino, bajo un bloqueo poplíteo ecoguiado y un torniquete por encima de los maléolos con isquemia preventiva del pie. Se realiza un abordaje clásico medial longitudinal, centrado sobre la articulación metatarsofalángica del *hallux*, desde 2 cm distal hasta 3 cm proximal a la interlínea articular. Luego se procede a la capsulotomía longitudinal y a la liberación de la inserción medial y central de la fascia plantar y del flexor corto del *hallux* a nivel de la base de la falange proximal.

Posteriormente se identifican los vasos plantares que aportan la vascularización de la cabeza del primer metatarsiano y se efectúa una exostosectomía medial y dorsal económica (bunionectomía). Es recomendable evitar la resección de osteofitos laterales de la cabeza metatarsiana con la finalidad de evitar lesionar las estructuras ligamentarias laterales que provocarían una inestabilidad articular y la posibilidad de desarrollar un *hallux varus* iatrogénico.

Se planifican los dos trazos de la osteotomía: el primero corresponde al trazo oblicuo, que se inicia distalmente en el dorso de la cabeza del primer metatarsiano a unos 10 mm del borde articular y a 1 mm por debajo de la cortical, y se dirige proximalmente hasta unos 30 mm de la línea articular

a nivel de la zona plantar (Figura 1). Este primer trazo puede realizarse con una angulación variable entre 10 y 30°, dependiendo del descenso de la cabeza que deseamos conseguir (Figura 2). Posteriormente, se planifica el segundo trazo, iniciándose en la cortical dorsal del primer metatarsiano a 10 mm proximal a la carilla articular de la cabeza metatarsiana (misma zona inicial del primer trazo) hasta completar la osteotomía, por lo que la profundidad debe ser mayor a nivel lateral. Este segundo trazo es el que tiene como objetivo controlar el acortamiento del primer metatarsiano, por lo que debe realizarse en dirección perpendicular al segundo metatarsiano (Figura 3), ya que en caso contrario la traslación lateral de la cabeza metatarsiana podría producir un acortamiento o alargamiento del primer metatarsiano.

Se lleva a cabo la osteotomía, siguiendo los dos trazos planificados, con el uso de una minisierra oscilante, realizando el primer trazo en dirección dorsal-distal a plantar-proximal según lo planificado previamente, y posteriormente el segundo trazo dorsal. Si es necesario realizar un acortamiento del primer metatarsiano (como en los casos con una fórmula metatarsal *index plus*), éste se consigue efectuando un segundo trazo más proximal de esta osteotomía dorsal con resección de un fragmento óseo del tamaño adecuado al acortamiento que queremos ocasionar (Figura 4), con lo que se realiza un acortamiento metatarsal controlado.

Al concluir la osteotomía se procede a una liberación de las estructuras articulares laterales a través de la osteotomía⁽¹¹⁾ separando los dos fragmentos óseos (Figura 5), con el objetivo de realizar la apertura capsular que permita efectuar la traslación lateral de la cabeza metatarsiana y el recentraje de los sesamoideos en caso necesario.

Posteriormente, se efectúa el desplazamiento lateral deseado (habitualmente entre 1 y 5 mm dependiendo del descenso que quiera realizarse), lo cual permite la corrección de la alineación en el plano anteroposterior del primer radio, así como el descenso simultáneo de la cabeza del metatarsiano (Figura 6). La osteotomía se fija con un tornillo de tipo Barouk de 2,5 mm de diámetro de dorsal a plantar, y finalmente se reseca con una sierra oscilante el hueso dorsal sobrante medial a la osteotomía.

Se comprueba bajo fluoroscopia intraoperatoriamente la corrección y la posición de la osteosíntesis. Asimismo se realiza una prueba clínico-funcional del rango de movilidad de la articulación metatarsofalángica del *hallux*, especialmente en dorsiflexión, y de la alineación anteroposterior del primer metatarsiano con respecto a los metatarsianos menores (fórmula metatarsal).

En este momento del procedimiento quirúrgico se puede adicionar una osteotomía de la falange proximal –de tipo Akin o Moberg, según la necesidad de cada caso– o una osteotomía más distal de la falange para corregir el *hallux valgus* interfalángico, que frecuentemente se asocia al *hallux*

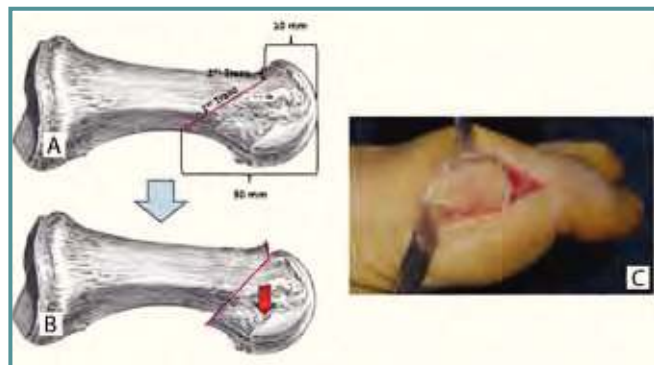


Figura 1. Diseño de la osteotomía en plano lateral: **A:** determinación de los puntos de referencia y diseño del primer y segundo trazo; **B:** posición final en el plano lateral después del desplazamiento lateral; **C:** imagen intraoperatoria.

Figure 1. Lateral view of the osteotomy: **A:** determination of landmarks and design of the first and second cut; **B:** final position in the lateral view after lateral displacement; **C:** intraoperative picture.

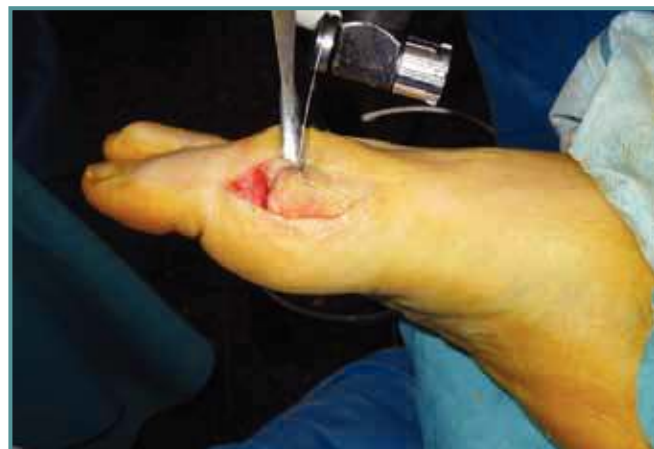

Figura 3. Imagen intraoperatoria del segundo trazo de la osteotomía.

Figure 3. Intraoperative picture of the second cut of the osteotomy.

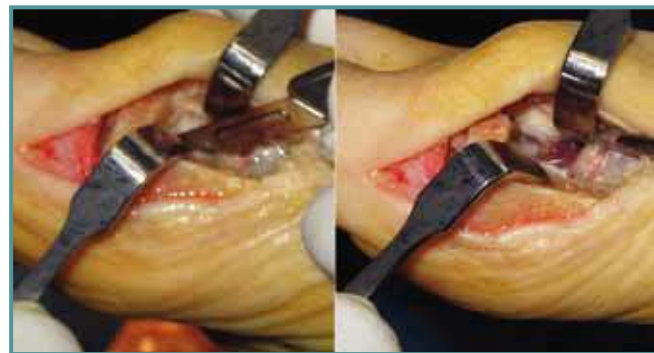


Figura 5. Liberación lateral a través de la osteotomía.

Figure 5. Lateral release through the osteotomy.

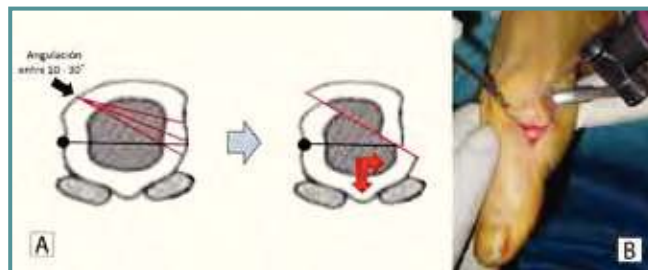


Figura 2. Diseño de la osteotomía en el plano coronal: **A:** Posibles angulaciones del trazo; **B:** Imagen intraoperatoria.

Figure 2. Design of the osteotomy in the coronal plane. **(A)** Possible cuts angles; **(B)** intraoperative picture.

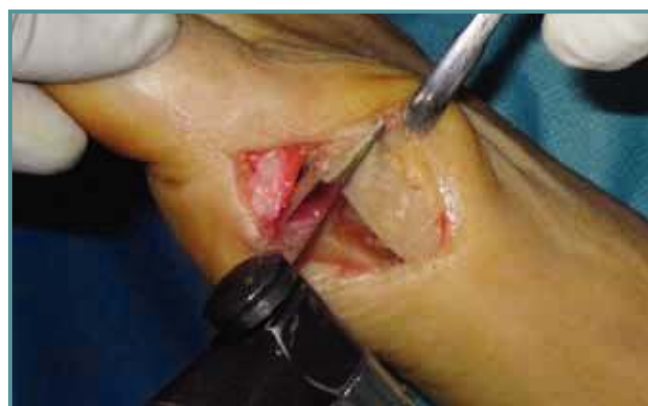

Figura 4. Resección de un fragmento dorsal del segundo trazo de la osteotomía para conseguir un acortamiento metatarsal controlado en los casos en que sea necesario.

Figure 4. Excision of a dorsal fragment of the second cut of the osteotomy for controlling metatarsal shortening when necessary.

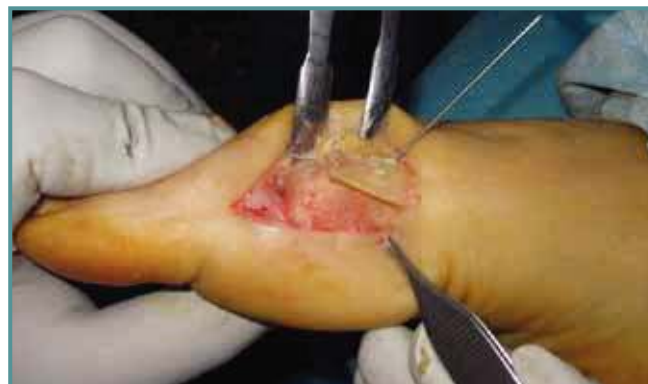

Figura 6. Osteotomía desplazada y en proceso de fijación con tornillo de tipo Barouk.

Figure 6. Displacement of the osteotomy and fixation with a Barouk screw.

rigidus. Luego se procede al cierre de la cápsula articular, evitando una excesiva plicatura capsular para no ocasionar una hipercorrección y así prevenir el desarrollo de un *hallux varus* y, finalmente, se procede a la sutura de la piel.

CUIDADOS POSTOPERATORIOS

Se utiliza vendaje de antepié convencional evitando la hipercorrección, el cual se cambia a la semana de la cirugía. Los puntos de sutura se retiran entre las 2 y 3 semanas y se realiza un control radiológico al mes y a los 3 meses (**Figura 7**).

La deambulación con carga parcial a tolerancia y zapato posquirúrgico plano se inicia inmediatamente tras la cirugía, y al mes se autoriza la carga total con zapato cómodo y se inicia la movilización activa de la articulación, pudiendo ser necesaria la rehabilitación en determinados pacientes.

DISCUSIÓN

Aunque su etiopatogenia y patomecánica continúan sin ser totalmente aclaradas⁽¹²⁾, la elevación del primer metatarsiano, descrita por Lambrinudi en 1938 como patológica y precur-

sora de esta condición⁽¹³⁾, pareciera ser la consecuencia de la alteración biomecánica de la articulación y no su desencadenante^(3,14). Esta elevación puede presentarse de forma estática (iatrogénicamente) o dinámica, principalmente frente a la disfunción del tibial posterior o paresia de los músculos peroneos, o por una retracción primaria de la fascia plantar. Sin embargo, lo que sí parece observarse es el aumento de dicha elevación con el progreso de la enfermedad⁽¹²⁾.

En el *hallux limitus* y en el *hallux rigidus* inicial, los pacientes suelen presentar una metatarsalgia de transferencia del segundo radio con queratosis localizadas, generalmente dinámicas, secundarias a la elevación relativa del primer metatarsiano, un síndrome del segundo espacio por la afectación de la placa plantar del segundo dedo con una divergencia del segundo y tercer dedo o, en ocasiones, con una inestabilidad articular que provoque un dedo en martillo con subluxación metatarsofalángica, una sobrecarga de la columna lateral con queratosis localizada en la cabeza del quinto metatarsiano ocasionada por una inversión del antepié durante la fase de despegue de la marcha para compensar la limitación de la flexión dorsal del *hallux*, o incluso cuadros de metatarsalgia central por el déficit de apoyo del

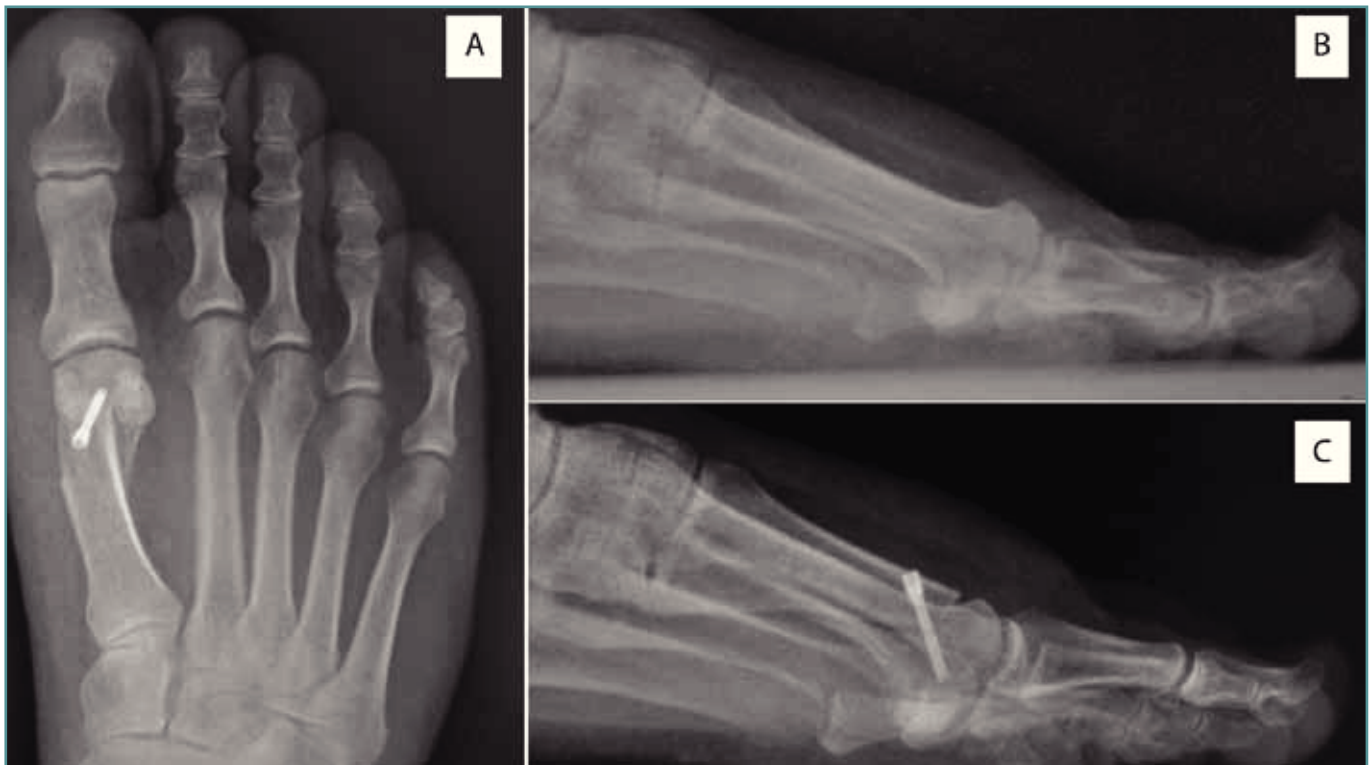

Figura 7. Imagen radiológica: **A:** posquirúrgica en el plano anteroposterior; **B:** prequirúrgica en el plano lateral; **C:** posquirúrgica en el plano lateral donde se aprecia el descenso de la cabeza metatarsiana.

Figure 7. Radiographic picture: **A:** postoperative picture in anteroposterior view; **B:** preoperative picture in lateral view; **C:** postoperative picture in the lateral view, showing the metatarsal head drop.




Figura 8. Rotación de la cabeza metatarsiana durante la introducción de un tornillo dextrógiro en una osteotomía distal oblicua de Weil convencional. **A:** En un pie derecho la cabeza puede rotar externamente aumentando el ángulo PASA. **B:** En un pie izquierdo la cabeza puede rotar internamente ocasionando un PASA inverso.

Figure 8. Metatarsal head rotation during the introduction of a dextro-rotatory screw into a Weil conventional oblique distal osteotomy. **A:** In a right foot, the head can rotate externally, increasing the DMMA angle. **B:** In a left foot, the head can rotate internally, causing a reverse DMMA angle.

primer radio asociados a veces a parestesias de los dedos medios y que pueden ser diagnosticados en muchas ocasiones de cuadros compatibles con neuralgias de Morton. En cambio, en los estadios iniciales muy pocos pacientes suelen consultar por dolor articular del *hallux* o por una deformidad del primer radio, lo que puede hacer que nos confundamos y que no valoremos realmente la problemática real del pie, con lo cual el *hallux limitus* podría pasar desapercibido si no se realiza una correcta y completa exploración física mecánica del pie en apoyo.

Parece claro que en las fases finales del *hallux rigidus* (en los estadios III y IV de la clasificación de Coughlin y Shurnas^[5]) el tratamiento de elección será la artrodesis metatarsofalángica del *hallux* debido a la avanzada destrucción articular, si bien en determinados casos puede realizarse una artroplastia de interposición^[15] o la implantación de una prótesis total articular con unos resultados a medio plazo satisfactorios según algunos autores^[3]. También parece lógico que en los estadios iniciales (estadios 0 y I de Coughlin y Shurnas^[4]) el planteamiento del tratamiento debe ser conservador mediante la adopción de diferentes medidas ortopédicas y podológicas.

El estadio II es el que presenta un mayor número de alternativas quirúrgicas, como son las queitectorias, las

osteotomías metatarsianas proximales o distales y las osteotomías de la falange proximal del *hallux*, todas ellas con el objetivo de disminuir la sintomatología, mejorar la función de la articulación metatarsofalángica y corregir la patología en el sitio de la deformidad, a través de realizar un descenso de la cabeza metatarsiana para poder recentrar la articulación metatarsofalángica, asociado a un acortamiento que pudiese descomprimir la articulación.

Recientemente algunas series clínicas han reportado buenos resultados clínicos realizando osteotomías del primer metatarsiano^[6,16]. Ronconi *et al.* reportan un 84% de buenos y excelentes resultados al realizar una osteotomía que busca la remodelación de la cabeza del primer metatarsiano, elevando el eje de rotación de la articulación metatarsofalángica y descomprimiendo el complejo sesamoidal, lo que se traduce en un aumento del rango de movilidad^[10]. Estos buenos resultados también han sido reproducidos por otros autores, con osteotomías similares^[6,16-18].

Sin embargo, el problema general de estas osteotomías distales es que ocasionan un acortamiento más o menos importante del primer radio, lo cual puede desarrollar secundariamente una metatarsalgia de transferencia de los radios centrales, sobre todo en aquellos pacientes con una fórmula metatarsal *index minus*, condición que suele asociarse frecuentemente con el *hallux rigidus*.

Ante estos problemas de las osteotomías previamente diseñadas, hemos tomado los conceptos de las osteotomías del primer metatarsiano de Weil-Barouk^[9] y la de Ronconi^[10], para modificarlos y diseñar una osteotomía que permita descender el primer metatarsiano pero controlando el acortamiento. Así, a partir de la osteotomía de Weil-Barouk se toma el concepto de trazo oblicuo simple con el objetivo único de descender la cabeza, y de la de Ronconi, también de trazo oblicuo simple, tomamos la inclinación en el plano horizontal para aumentar el descenso de la cabeza. Además hemos agregamos un segundo trazo transversal que controla el acortamiento y la rotación del fragmento distal.

Esta osteotomía distal oblicua modificada del primer metatarsiano busca la reconstrucción tridimensional del primer metatarsiano en el *hallux rigidus*. Además, con un desplazamiento mínimo en el plano lateral se logra un descenso importante de la cabeza al variar el ángulo de entrada de la osteotomía. Este descenso plantar de la cabeza metatarsal se consigue por un desplazamiento en el plano transversal, a diferencia de como se obtiene mediante otras osteotomías que tienen el mismo objetivo pero lo efectúan por un desplazamiento en el plano sagital.

Además, la adición del trazo dorsal permite, por un lado, controlar la longitud del primer metatarsiano, especialmente importante en la prevención de la metatarsalgia por transferencia y, por otro lado, evita la rotación de la cabeza metatarsal que podría producirse en el momento de la introducción

del tornillo de osteosíntesis (**Figura 8**), de manera que en un pie derecho la cabeza metatarsiana podría girar hacia afuera por el giro del tornillo durante su introducción, lo que ocasionaría un aumento del ángulo PASA, mientras que en un pie izquierdo ocurriría lo contrario, la cabeza podría girar hacia adentro ocasionando un ángulo PASA inverso.

En resumen, las ventajas que presentaría esta osteotomía distal oblicua modificada serían el ser una osteotomía extra-articular estable, que permite descender adecuadamente la cabeza del primer metatarsiano con un acortamiento controlado del radio, dando una estabilidad rotacional a la cabeza metatarsal.

BIBLIOGRAFÍA

1. Davies-Colley N. Contraction of the metatarsophalangeal joint of the great toe (hallux flexus). *Br Med J* 1887; 1: 728.
2. Cotterill JM. Stiffness of the great toe in adolescents. *Br Med J* 1888; 1: 1158-62.
3. Asunción J, Martín X. Hallux rigidus: etiología, diagnóstico, clasificación y tratamiento. *Rev Esp Cir Ortop Traumatol* 2010; 54: 321-8.
4. Coughlin MJ, Shurnas PS. Hallux rigidus: demographics, etiology and radiographic assessment. *Foot Ankle Int* 2003; 24: 731-43.
5. Austin DW, Leventer EO. A new osteotomy for hallux valgus. *Clin Orthop Relat Res* 1981; 57: 25-30.
6. Youngswick FD. Modifications of the Austin bunionectomy for treatment of metatarsus primus elevatus associated hallux rigidus. *J Foot Surgery* 1982; 21: 114-6.
7. Watermann H. Die arthritis deformans grosszehengrussdgelen- kes. *Zeitschr Orthop Chir* 1927; 48: 346-50.
8. Drago J, Oloff L, Jacobs AM. A comprehensive review of hallux limitus. 1. *Foot Surg* 1984; 23: 213-20.
9. Barouk LS. Techniques of osteotomies of the forefoot. *Int Monograp Journees de Bordeaux*. 1994: 20-2.
10. Ronconi P, Monachino P, Beleanu PM, Favilli G. Distal oblique osteotomy of the first metatarsal for the correction of hallux limitus and rigidus deformity. *J Foot Ankle Surg* 2000; 39: 154-60.
11. Asunción J, Poggio D. Transmetatarsal lateral release in hallux valgus surgery. Technical tip. *Foot Ankle Int* 2012; 33: 844-7.
12. Shurnas P. Hallux rigidus: etiology, biomechanics, and non-operative treatment. *Foot Ankle Clin N Am* 2009; 14: 1-8.
13. Lambrinudi C. Metatarsus primus elevatus. *Proc R Soc Med* 1938; 31: 1273.
14. Martín X, Vilà y Rico J, Viladot A. Hallux rigidus. *Tratado de Cirugía del Antepié*. Euromedicine 2010. 85-98.
15. Simpson GA, Hembree WC, Miller SD, Hyer CF, Berlet GC. Surgical strategies: hallux rigidus surgical techniques. *Foot Ankle Int* 2011; 32: 1175-86.
16. Malerba F, Milani R, Sartorelli E, Haddo O. Distal oblique first metatarsal osteotomy in grade 3 hallux rigidus: a long-term followup. *Foot Ankle Int* 2008; 29: 677-82.
17. Gonzalez JV, Garrett PP, Jordan MJ, Reilly CH. The modified Hohmann osteotomy: an alternative joint salvage procedure for hallux rigidus. *J Foot Ankle Surg* 2004; 43: 380-8.
18. Roukis T. Clinical outcomes after isolated periarticular osteotomies of the first metatarsal for hallux rigidus: a systematic review. *J Foot Ankle Surg* 2010; 49: 553-60.