

# Síndrome de Sjögren en pediatría: diagnóstico y manejo

## Sjögren's syndrome in children: diagnosis and management

María del Pilar Gómez<sup>1</sup>, Juan Pablo Rojas<sup>1</sup>

### Palabras clave:

Síndrome Sjögren, glándulas exocrinas, parotiditis recurrente, autoinmune.

### RESUMEN

El síndrome de Sjögren (SS) es una enfermedad autoinmune que compromete las glándulas exocrinas provocando una respuesta inflamatoria que conduce a una hiposecreción de las mismas. Es de rara ocurrencia en la edad pediátrica. Clínicamente se manifiesta como ojo y boca seca, asociados a una gran variedad de síntomas y signos que pueden simular otras enfermedades autoinmunes. Puede ser primario o secundario a otras enfermedades autoinmunes.

Actualmente, se aceptan los criterios europeo-americanos de 2002, de los cuales son necesarios 4 de los 6 criterios y que uno de ellos sea una biopsia de glándula salival positiva o bien Anticuerpos (Ac) anti-Ro/La positivos. El tratamiento abarca 2 aspectos diferentes: por un lado, el tratamiento de la sequedad de ojos y boca (agentes sustitutivos de lágrimas), fármacos agonistas muscarínicos, etc., por otro lado, el abordaje de las manifestaciones extra glandulares (antiinflamatorios no esteroideos, corticoides, agentes modificadores de la enfermedad, agentes citotóxicos e incluso terapias biológicas).

Se describe el caso clínico de una niña de 13 años de edad que cumple con los criterios clínicos, de laboratorio e histopatológicos de síndrome de Sjögren primario.

Recibido:  
26 de julio de 2012

Aceptado:  
27 de octubre de 2012

### Key words:

Sjögren syndrome, exocrine glands, recurrent parotitis, autoimmune.

### SUMMARY

Sjögren's syndrome (SS) is an autoimmune disease that involves the exocrine glands causing an inflammatory response that leads to hypo secretion of them. It is a rare disease in childhood. Clinically manifested as eye and dry mouth associated with a variety of symptoms and signs that can mimic other autoimmune diseases. Maybe primary or secondary to other autoimmune diseases.

Currently accepted criteria of European Americans 2002, which requires 4 of the 6 criteria, requiring that one of them is a positive salivary gland biopsy or antibody positive anti-Ro/La. Treatment includes two aspects: on the one hand, treatment of dry eyes and mouth (agents tear substitutes) muscarinic agonist drugs, etc), On the other hand, the approach of extra glandular manifestations (NSAIDs, corticosteroids, disease-modifying agents, including cytotoxic agents and biologic therapy).

We describe a case of a 13-year-old who meets the clinical criteria, laboratory and histopathological for primary Sjögren's syndrome.

## Introducción

El SS es una enfermedad que se caracteriza por sequedad bucal y ocular. Las primeras descripciones de pacientes con sequedad de mucosas se realizaron a finales del siglo XIX; Mickulicz, en 1888, presentó el caso de un varón con

Los autores declaran no presentar ningún conflicto de interés al momento de la redacción del manuscrito.

1. Universidad Libre Seccional Cali. Fundación Clínica Infantil Club Noel. Cali, Colombia.

Correspondencia:  
Juan Pablo Rojas H.: [juanpa8506@hotmail.com](mailto:juanpa8506@hotmail.com)

tumefacción de las glándulas parótidas en relación con un infiltrado linfocítico<sup>1</sup>.

En 1930, el oftalmólogo suizo Henrik Sjögren informó hallazgos clínicos y patológicos compatibles con SS en 19 mujeres, 13 con diagnóstico probable de artritis reumatoide (AR); además introdujo el término queratoconjuntivitis sicca para distinguir el ojo seco de este síndrome de la xeroftalmía producida por la deficiencia de vitamina A<sup>2</sup>.

En 1953 Morgan y Castleman<sup>3</sup> presentaron un caso de un paciente con SS en una conferencia clínica-patológica y despertaron de nuevo el interés en esta condición. Pero fue hasta 1956 que Bloch *et al.*<sup>4</sup> reconocieron la forma florida del SS. En 1960, se descubrieron los primeros autoanticuerpos (autoAc) implicados en el SS.

Mientras que en población adulta se considera una enfermedad prevalente, es de rara ocurrencia en la edad pediátrica<sup>5</sup>. La incidencia y la prevalencia en la población pediátrica es aún desconocida. Un informe multicéntrico de 40 pacientes pediátricos señaló un predominio mayor en niñas con una relación 7:1, y una edad media de presentación de 10,7 años<sup>6</sup>.

El SS primario es la forma de presentación en el 50% de los pacientes, tiene una prevalencia aproximada de 0.5-1% en la población general, siendo la segunda enfermedad inflamatoria más frecuente después de la artritis reumatoide (AR), sin contar con que un porcentaje alto de los casos pasa desapercibido; el SS es nueve veces más frecuente en mujeres que en hombres y tiene dos picos de presentación: el primero en la tercera década de la vida y el segundo luego de la menopausia durante la quinta década de la vida<sup>7,8</sup>.

El SS secundario es más frecuente asociado a AR, entidad a la que se sobrepone entre el 20 y el 50% de los casos; también puede encontrarse asociado a lupus eritematoso sistémico (LES), esclerosis sistémica progresiva (ESS), cirrosis biliar primaria (CBP) y dermatomiositis juvenil (DMJ)<sup>9</sup>.

Existe controversia respecto a los criterios de clasificación del SS. Se han propuesto multitud de criterios (Daniels, San Diego, europeos de 1993), actualmente los más aceptados son los europeo-americanos de 2002 (Tabla 1)<sup>10</sup>, con una sensibilidad del 90% y una especificidad del 95%; en estos criterios, debe existir una biopsia de glándula salival patológica o anticuerpos para antígenos Ro (SSA) o La anti-Ro/anti-La positivos.

Criterios para el diagnóstico de SS en niños han sido sugeridos por Bartunkova, sin embargo, no han sido validadas. La introducción de criterios pediátricos es importante, debido a que los niños no presentan síntomas típicos de sequedad. Estos criterios pediátricos propuestos difieren de los criterios europeo-americanos por la inclusión de la parotiditis recurrente en la infancia como otros síntomas orales y conjuntivitis recurrente como un síntoma ocular adicional. También incluyen la amilasa, la acidosis tubular renal, leucopenia, elevación de la velocidad de sedimentación globular (VSG), la presencia de anticuerpos antinucleares (AAN) y factor reumatoide (FR) e hipergammaglobulinemia atendiendo a otros criterios bioquímicos y serológicos<sup>11</sup>.

## Descripción del caso

Paciente femenino de 13 años de edad, con antecedentes de otitis media aguda, asma y alergias, que acudió a la consulta externa de la Fundación Clínica Infantil Club Noel, en Cali-Colombia, referida del Servicio de Pediatría del mismo lugar, por presentar 8 episodios de inflamación parotídea bilateral en los últimos 3 años con duración promedio de 2 meses de evolución cada uno. Precedidos, generalmente, por xeroftalmia, otitis, faringoamigdalitis y separados por intervalos asintomáticos de 4 meses. Este cuadro clínico en los últimos 6 meses se acompañó de dolor, inflamación, rigidez matutina en muñecas y rodillas, con incapacidad para la actividad física.

El examen físico inicial de la paciente reportó: se encuentra en buen estado general, con facies de dolor para la deambulación, peso (P): 44 kilogramos (p25), talla (T): 153 cm (p25), temperatura (T°): 36.8°C, frecuencia respiratoria (FR): 22x/min, frecuencia cardíaca (FC): 82x/min, tensión arterial (TA): 80/55 mm.Hg en miembro superior derecho. Se destaca asimetría facial causada por aumento moderado de ambas parótidas, siendo el lado izquierdo el más afectado, con aproximadamente 6 cm, en su diámetro mayor, acompañado de induración, rubor, no calor, y ligero dolor a la palpación. A nivel oral reveló múltiples caries, con salivación espesa y floculaciones al ordeño de la glándula; sin embargo, la mucosa oral se observó húmeda y brillante. En muñecas presencia de dolor a la palpación de predominio izquierdo e inflamación leve en rodilla izquierda, sin limitación funcional.

1. Síntomas oculares: una respuesta afirmativa de las 3 preguntas:
  - ¿Ha tenido de forma diaria, persistente, molestias de sequedad ocular en los últimos 3 meses?
  - ¿Tiene una sensación de arenilla en los ojos?
  - ¿Usa lágrimas artificiales más de 3 veces al día?
2. Síntomas orales: una respuesta afirmativa de las 3:
  - ¿Tiene sensación de sequedad oral en los últimos 3 meses?
  - ¿Tiene de forma recurrente y persistente inflamación de glándulas salivales?
  - ¿Ingiere frecuentemente líquidos para ayudar a deglutir alimentos secos?
3. Signos oculares: un resultado positivo de estos 2 test:
  - Test de Schirmer (<5mm en 5min)
  - Tinción rosa de bengala
4. Histopatología:
  - Sialoadenitis linfocítica con focus score mayor o igual 1 (un foco de linfocitos es una acumulación de más de 50 linfocitos por 4mm<sup>2</sup> de tejido glandular)
5. Alteración objetiva de función de glándulas salivales: uno de los siguientes test:
  - Flujo salivar sin estimulación (<1,5 ml en 15min)
  - Sialografía parotídea: presencia de sialectasias difusas
  - Gammagrafía parotídea: captación retrasada, concentración reducida o excreción retardada del trazador
6. Autoanticuerpos:
  - Anticuerpos para antígenos Ro (SSA) o La(SSB)

Para el diagnóstico del SS se requiere:

Presencia de 4 de los 6 criterios, siendo uno de ellos el 4-6

Presencia de 3 de los 4 criterios objetivos

Criterios de exclusión: virus de la hepatitis C, virus de la inmunodeficiencia humana, linfoma, sarcoidosis, tratamiento con anticolinérgicos, historia de radioterapia en cabeza-cuello

**Tabla 1.**  
Criterios europeo-americanos (2002) para la clasificación del SS.

Se indicaron estudios hematológicos, serológicos, inmunológicos, imaginológicos y patológicos, de donde se identificó: cuadro hemático con reporte de normalidad, proteína C reactiva (PCR: 96 mg/dl), velocidad de sedimentación globular (VSG: 26 mm/h), parcial de orina normal, el factor reumatoide (FR: 128.10 U/ml por nefelometría), niveles de complementos (C3: 132 mg/dl, C4: 39 mg/dl), deshidrogenasa láctica (DHL: 226 mU/ml), fosfatasa alcalina (FA: 302 U), anticuerpos antinucleares (AAN: 1:640 patrón moteado), antiDNA: negativo, los anticuerpos para antígenos Ro (SSA: 166.8 U ENA) y La (SSB: 140.8 U ENA) positivos, amilasa sérica: 153 U y transaminasas elevadas (TGO: 69 µ/mL, TGP: 112 µ/mL).

Ecografía parotídea y tomografía axial computarizada (TAC) de cuello, reportaron proceso inflamatorio inespecífico tipo sialectasia globulosa, con aumento

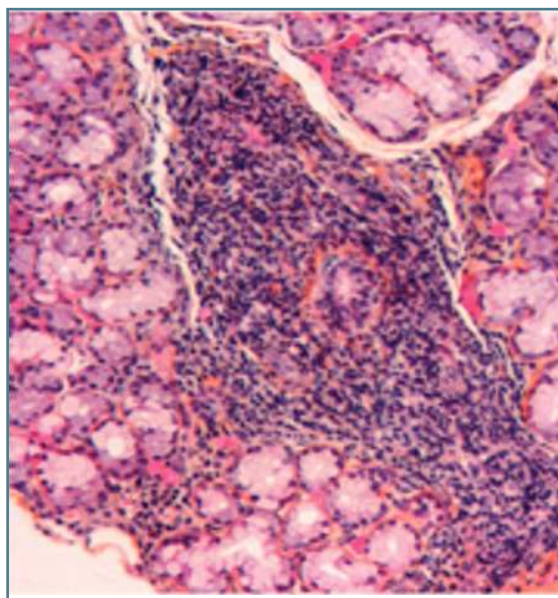
de volumen y dilatación ductal, principalmente del lado izquierdo.

Adicionalmente, se realizó biopsia de glándulas salivales menores en labio inferior, la cual reveló severo infiltrado inflamatorio linfoplasmocitario de distribución periductal, intraseptal, intralobular e interacinar con presencia de 8 focos linfocitarios, en los que se encuentran más de 50 células por cada uno. Se evidenció atrofia glandular moderada (Figura 1).

Oftalmología reportó queratitis, resequeadad en ambos ojos, con test de Schirmer positivo.

Ante estos resultados descritos la paciente fue diagnosticada con Síndrome de Sjögren Primario en Pediatría, cumpliendo 5 de los 6 criterios europeo-americanos (2002).

El manejo terapéutico realizado consistió en administración de naproxeno 20 mg/kg/día, cloroquina



**Figura 1.**

Biopsia de glándulas salivales menores en labio inferior. Severo infiltrado inflamatorio linfoplasmocitario de distribución periductal, intraseptal, intralobular e interacinar con presencia de 8 focos linfocitarios en los que se encuentran más de 50 células por cada uno. Se evidenció atrofia glandular moderada.

4mg/kg/día, metotrexate 15 mg/m<sup>2</sup>/semanal, ácido fólico 1mg/día, lágrimas artificiales, lubricación oral, además manejo interdisciplinario con oftalmología, odontopediatría, otorrinolaringología, reumatología pediátrica y fisioterapia, con evolución clínica satisfactoria evidenciada en remisión total de sintomatología.

## Discusión

La parotiditis crónica recurrente (PCR) y el SS, producen afectación de las glándulas salivales, especialmente a nivel de parótida y ambas son de etiología desconocida<sup>12-16</sup>. La PCR se ha catalogado como una enfermedad inflamatoria crónica, cuya mayor incidencia se encuentra entre los 3 y 6 años de edad<sup>12,13,15-19</sup> y tiende a remitir en la pubertad<sup>12,13,16-19</sup>; sin embargo, también se ha observado en la edad adulta, pero con mucha menos frecuencia.

El SS puede ocurrir de dos formas: primario, cuando las manifestaciones clínicas se limitan a las glándulas exocrinas; y secundario, en presencia de otra enfermedad autoinmune<sup>20-22</sup>. En pacientes con SS los episodios inflamatorios pueden presentarse de manera similar, el aumento recurrente de las parótidas puede ser uno de los primeros signos y síntomas de la enfermedad en la niñez, seguido de xeroftalmía o queratoconjuntivitis seca y xerostomía<sup>14,21,22,24,25</sup>.

La presencia de este síndrome en niños no es común y frecuentemente es una condición no diagnosticada, debido a la limitación existente en la aplicabilidad de los criterios diagnósticos en edades tempranas<sup>21,23,24</sup>. El crecimiento parotídeo es la manifestación clínica más frecuente del SS Juvenil. En más de la mitad de los casos reportados, el primer síntoma ha sido la parotiditis.

La xeroftalmia se manifiesta por una serie de síntomas descritos como prurito, sensación de cuerpo extraño, signos de disminución del lagrimeo, hipermia de la conjuntiva y foto sensibilidad<sup>21, 23, 26, 27, 38, 29</sup>. El principal síntoma oral es la xerostomía o sequedad bucal, la que ocasiona problemas funcionales, mayor susceptibilidad a las caries, enfermedad periodontal y predisposición a las infecciones orales, especialmente candidiasis<sup>27,29,30</sup>. Puede presentarse en ocasiones una tumefacción o hipertrofia de las glándulas salivales, de carácter crónico y progresivo, generalmente a nivel de las parótidas de forma unilateral o bilateral, adoptando una consistencia firme a la palpación, poco o nada dolorosa<sup>25</sup>, hecho evidenciado en nuestra paciente. También pueden quejarse de sequedad en otras áreas como nariz, garganta, vagina, recto y piel<sup>21,22,27</sup>.

Las manifestaciones sistémicas en pediatría más frecuentes son las artralgias, artritis, fenómeno de Raynaud, además pueden desarrollar fenómenos vasculíticos a nivel cutáneo<sup>5</sup>. Las manifestaciones

hematológicas más frecuentes son anemia y leucopenia.

El SS es considerado una patología compleja, en cuya etiopatogenia intervienen factores: inmunogénicos, hormonales y ambientales. Es una enfermedad poligénica. En el SS primario existe una frecuencia aumentada de HLA-DRB1\*0301, DRB3\*00101 y DQB1\*0201. El haplotipo HLA-DRB1\*0301-DQB1\*0201 se presenta elevado en la enfermedad y existe evidencia con relación a su presencia y alteraciones en la respuesta inmune humoral y celular, progresión de la enfermedad y síntesis de autoanticuerpos<sup>5</sup>.

En los infiltrados linfocíticos originarios de glándulas salivares de pacientes con SS primario se observa predominio de los linfocitos T, CD4, CD8, linfocitos B y macrófagos<sup>5</sup>.

La detección de autoanticuerpos es característica del SS. Los anticuerpos antinucleares (AAN) se detectan en la mayoría de pacientes, siendo frecuente a títulos altos, con patrones frecuentes como son: el homogéneo y moteado. Además, en la mitad de los pacientes se detecta factor reumatoide. Los Ac anti Ro y anti LA tienen una positividad que oscila entre el 40-80% en los pacientes con SS primario y parecen tener una asociación positiva con algunas manifestaciones de la enfermedad como el agrandamiento parotídeo, sialoadenitis linfocítica, compromiso articular y cutáneo, con presencia de algunas complicaciones neurológicas<sup>5</sup>.

De los exámenes indicados, el estudio histopatológico de glándulas salivales menores concuerda con lo reportado por Ussmuller<sup>30</sup> y Stiller<sup>24</sup>, quienes sugieren que el infiltrado inflamatorio abundante presente en estas glándulas, es una característica típica del SS, por otra parte, hallazgos histológicos encontrados en pacientes diagnosticados con PCR, después de un período de seguimiento de aproximadamente 7 años, evidenciaron evolución hacia el SS<sup>30</sup>.

En el diagnóstico diferencial del SS primario se deben incluir las enfermedades que provoquen compromiso parotídeo, tales como la fiebre hurreliana, citomegalovirus (CMV), virus Epstein Baar (VEB), virus de inmunodeficiencia humana (HIV), infecciones bacterianas (estafilococo, estreptococo, tuberculosis).

El SS al ser una enfermedad crónica puede presentar reactivaciones episódicas, complicaciones glandulares y extra glandulares, entre las cuales se encuentran: la nefritis intersticial, acidosis tubular renal distal, la asociación con tiroiditis de Hashimoto, complicaciones neurológicas como meningitis aséptica y anérgica del sistema nervioso central<sup>5</sup>.

La terapia de reemplazo para suplir el déficit de producción de lágrimas y saliva constituye el pilar fundamental en el tratamiento. Los caramelos de metilcelulosa, la pilocarpina oral para el síntoma seco, son utilizados porque estimulan la producción lagrimal y salivar, además de uso de antiinflamatorios, corticoides, antimaláricos, e inmunosupresores según evolución clínica.

En niños y adolescentes con PCR en los cuales a pesar del tratamiento indicado no se logre prolongar el tiempo entre las recurrencias, ni disminuir el aumento de tamaño de la glándula satisfactoriamente, debe ser evaluada la presencia del SS, aún en ausencia de síntomas oculares y bucales<sup>31</sup>.

## Conclusiones

Se describen las características clínicas de una niña de 13 años de edad que cumple con los criterios clínicos, de laboratorio e histopatológicos de Síndrome de Sjögren Primario. Es de rara ocurrencia en la edad pediátrica. Puede ser primario o secundario a otras enfermedades autoinmunes.

El crecimiento parotídeo es la manifestación clínica inicial más frecuente en el SS de inicio en la edad pediátrica, siendo diferente con la edad adulta en la cual la xeroftalmia y la xerostomia son las presentaciones clínicas más frecuentes. En todo paciente pediátrico con PCR debe estudiarse SS, como diagnóstico diferencial.

La detección de varios tipos de autoanticuerpos es característica del SS (Ac anti-Ro/La positivos), además, está indicado el estudio histopatológico de glándulas salivales, los cuales son fundamentales para confirmar el diagnóstico.

Se requiere la participación de reumatología pediátrica, oftalmología, odontopediatría, para un manejo clínico interdisciplinario adecuado.

## Referencias

- Iglesias A. Perspectiva histórica. En: Ramos-Casals M, García-Carrasco M, Anaya JM, Coll J, Cervera R, Font J, Ingelmo M, editores. Síndrome de Sjögren. Barcelona: Masson; 2003.p.13-4.
- Rehman HU. Sjögren's syndrome. *Yonsei Med J* 2003; 44(6): 947-954.
- Morgan W, Castleman B. A clinic pathologic study of Mikulicz's disease. *Am J Pathol* 1953; 29: 471-503.
- Bloch KJ, Buchanan WW, Wohl MJ, Bunim JJ. Sjögren syndrome: a clinical, pathological and serological study of 62 cases. *Medicine (Baltimore)* 1956; 44: 187-231.
- Gómez M. Síndrome de Sjögren en edad pediátrica. En: Espada G, Malagón C, Rosé C. Manual Práctico de Reumatología Pediátrica. Buenos Aires, Argentina: Editorial Nobuko; 2005. P. 259-266.
- Baszis K, Toib D, Cooper M, French A, White A. Recurrent Parotitis as a Presentation of Primary Pediatric Sjögren Syndrome. *Pediatrics*. 2012; 129 (1), 178-183.
- Bowman SJ, Ibrahim GH, Holmes G, *et al.* Estimating the prevalence among Caucasian women of primary Sjögren's syndrome in two general practices in Birmingham, UK. *Scand J Rheumatol* 2004; 33: 39-43.
- Pillemer SR, Matteson EL, Jacobsson LT, *et al.* Incidence of physician-diagnosed primary Sjögren syndrome in residents of Olmsted County, Minnesota. *Mayo Clin Proc* 2001; 76: 593-599.
- Carsons S. A Review and Update of Sjögren's Syndrome: Manifestations, Diagnosis, and Treatment. *Am J Manag Care* 2001; 7: S433-S443.
- Vitali C, Bombardieri S, Jonsson R, Moutsopoulos HM, Alexander EL, Carsons SE, *et al.* Classification criteria for Sjögren's syndrome: a revised version of the European criteria proposed by the American-European Consensus Group. *Ann Rheum Dis*. 2002; 61:554-8.
- Bartunkova J, Sediva A, Vencovsky J, Tesar V. Primary Sjögren's syndrome in children and adolescents: proposal for diagnostic criteria. *Clin Exp Rheumatol* 1999; 17:381-6.
- Bradley P. Pathology and treatment of salivary gland conditions. *Head Neck Surg* 2006; 24: 304-11.
- Peñarrocha M, Bonet J, Palomar N, Mínguez JM. Parotiditis crónica recidivante de la infancia: A propósito de 61 casos. *Med Oral* 2000; 5: 359-66.
- Concheiro A, Bellver E, Garrido R, García S. Parotiditis crónica recurrente juvenil. *An Esp Pediatr* 2000; 53: 418-21.
- Landaeta M, Giglio M, Ulloa M, Martínez M, Pinto M. Aspectos clínicos, etiología microbiana y manejo terapéutico de la parotiditis crónica recurrente infantil (PCRI). *Rev Chil Pediatr* 2003; 7: 269-76.
- Stong B, Sipp J, Sobol S. Pediatric parotids: a 5-year review at a tertiary care pediatric institution. *Int J Pediatr Otorhinolaryngol* 2006; 70: 541-4.
- Mandel L, Bijoor R. Imaging (Computed Tomography, Magnetic Resonance Imaging, Ultrasound and Sialography) in a case of Recurrent Parotitis in Children. *J Oral Maxillofac Surg* 2006; 64: 984-8.
- Turul T, Türkkani G, Saraç S, Sanal Ö. Juvenil recurrent parotitis and immunodeficiency: Report of two cases. *Int J Pediatr Otorhinolaryngol Extra* 2007;2: 125-7.
- Baurmash H. Chronic Recurrent Parotitis: A closer look at its origin, diagnosis, and management. *J Oral Maxillofac Surg* 2004; 62: 1010-8.
- Al-Hashimi I. The management of Sjögren's Syndrome in dental practice. *JADA* 2001; 132: 1409-17.
- Nikitakis N, Rivera H, Lariccia C, Papadimitriou J, Sauk J. Primary Sjögren syndrome in childhood: Report of a case and review of the literature. *Oral Surg Oral Med Oral Pathol Oral Radiol Endod* 2003; 96: 42-7.
- Daniels T. Sjögren's syndrome: clinical spectrum and current diagnostic controversies. *Adv Dent Res* 1996; 10: 3-8.
- Marmor D, Pinto A. Recurrent parotid enlargement as an initial manifestation of Sjögren's syndrome in children: A case report. *Oral Surg Oral Med Oral Pathol Oral Radiol Endod* 2004; 97: 459.
- Stiller M, Golder W, Döring E, Biedermann T. Primary and secondary Sjögren's Syndrome in children: A comparative study. *Clin Oral Investig* 2000; 4: 176-82.
- Cimaz R, Casadei A, Rose C, *et al.* Primary Sjögren syndrome in the pediatric age: a multicentre survey. *Eur J Pediatr* 2003; 162: 661-5. Epub 2003 Jul 29.
- Sutcliffe N. Sjögren's Syndrome. *Medicine* 2006; 34: 476-9.
- Toker E, Yavuz S, Direskeneli H: Anti-Ro/SSA and anti-La/SSB auto antibodies in the tear fluid of patients with Sjögren's syndrome. *Br J Ophthalmol* 2004; 88:384-7.
- López P, Bermejo A. Síndrome de Sjögren. En: Bagán J, Ceballos A, Bermejo A. *Medicina Oral*. Barcelona: Editorial Masson, 1995; 305-10.
- Al-Hashimi I. The management of Sjögren's Syndrome in dental practice. *JADA* 2001; 132: 1409-17.
- Ussmüller J, Donath K: Histopathogenesis of chronic sialectric parotitis as precursor of mioepithelial sialadenitis lesion (Sjögren's Syndrome). *Laryngorhinootologie* 1998; 77: 723-7.
- Chaparro N, Méndez P, Rodríguez C, Rojas T. Parotiditis Crónica Recurrente o Síndrome de Sjögren Primario Juvenil. Reporte de un Caso. *Rev Chil Pediatr* 2009; 80 (4): 361-366.