

INVESTIGACIÓN ORIGINAL

# La ultrasonografía con sondas de alta frecuencia en el estudio de la piel y la uña psoriática

## The use of high-frequency ultrasound in the study of skin and psoriatic nail

Marwin Gutiérrez<sup>1</sup>, Juan Pablo Restrepo<sup>2</sup>, Emilio Filippucci<sup>1</sup>, Walter Grassi<sup>1</sup>

### Resumen

Durante los últimos años, el campo de la ultrasonografía ha tenido importantes avances tecnológicos, llegando a desarrollar equipos que producen imágenes de alta calidad con poder de resolución inferior a 0.1 mm y provistos de módulos power Doppler que permiten un detallado estudio morfológico de los tejidos blandos, inclusive la piel. El objetivo de esta viñeta pictórica es demostrar los principales hallazgos ecográficos que se verifican en pacientes con psoriasis utilizando sondas de última generación y técnica power Doppler. En este estudio se tomaron imágenes de 20 pacientes con psoriasis comparándolas con la piel de 10 sujetos sanos. Los resultados muestran una evidencia pictórica de que la ultrasonografía permite un estudio detallado, sea de la uña y de la piel, en pacientes con psoriasis.

**Palabras clave:** ultrasonografía, power Doppler, alta frecuencia, piel, uña, psoriasis, onicopatía.

### Summary

Over the last few years, continuous advances have been made in the field of ultrasonography, developing equipments providing high-quality greyscale imaging with an axial resolution power less than 0.1 mm and very sensitive power Doppler technique. This fact has opened the way to detailed imaging of the superficial tissues, including the skin. This pictorial essay shows the main sonographic findings obtainable with "last generation" high-frequency transducers and power Doppler technique in patients with psoriatic disease. Sonographic images shown were selected from an image database collected in 20 patients with definite diagnosis of psoriasis and in 10 healthy subjects. The present report provides pictorial evidence that high resolution greyscale ultrasound and power Doppler technique allow for a detailed morphostructural assessment and a sensitive blood flow evaluation at both skin and nail level in patients with psoriatic disease.

**Key words:** ultrasonography, power Doppler, high frequency, skin, nail, psoriasis, onychopathy.

### Introducción

En el transcurso de los últimos años, los constantes avances tecnológicos han permitido el desarrollo de equipos de ultrasonografía (US) que

poseen transductores con alta frecuencia y módulos power Doppler (PD) altamente sensibles. No solamente esto, sino que también presentan un conveniente equilibrio entre poder de resolución y de penetración. Esto ha abierto la posibilidad

<sup>1</sup> Cátedra de Reumatología, Università Politecnica delle Marche, Jesi, Ancona, Italia. Clinica Reumatologica Università Politecnica delle Marche Ospedale "A. Murri". Via dei Colli, 52. 60035 - Jesi (Ancona - Italia). Teléfono: ++ 39 0731 534125 -132. Fax: ++ 39 0731 534124. e-mail: dr.gmarwin@gmail.com

<sup>2</sup> Reumatólogo, Profesor Universidad del Quindío, Armenia, Colombia.

Recibido: Abril 13 de 2009  
Aceptado: Noviembre 13 de 2009

de un estudio aún mucho más detallado de los tejidos superficiales, en modo particular la piel. Actualmente son pocos los estudios que se han focalizado en demostrar el valor del US en el estudio de las enfermedades cutáneas<sup>1-6</sup>. Entre las indicaciones de mayor importancia en esta área se encuentran: la valoración de hallazgos morfoestructurales de los tumores de la piel, la detección de lesiones subcutáneas y la medición del espesor de la piel en pacientes con esclerosis sistémica y psoriasis<sup>7-14</sup>. El objetivo de este artículo es demostrar e ilustrar los principales hallazgos ultrasonográficos obtenidos con transductores de alta frecuencia y técnica PD en pacientes con enfermedad psoriásica.

### Métodos

Los exámenes US fueron realizados por un ultrasonografista experimentado (MG), usando un equipo MyLab 70 XVG ( Esaote Biomedica Génova-Italia) dotado de un transductor con frecuencia variable que va desde 6 a 18 MHz. Las imágenes US fueron seleccionadas de una base de datos de 20 pacientes (13 mujeres y 7 hombres, edad media entre 32-52 años) con diagnóstico definitivo de psoriasis comparándolas con la piel de 10 sujetos sanos (6 mujeres y 4 hombres, edad media entre 34-53 años) en el mismo nivel. Los exámenes fueron realizados adoptando una técnica multiplanar explorando, tanto en el centro como en los márgenes de las lesiones psoriásicas y la piel normal subyacente.

### Resultados

#### Sujetos Sanos

En condiciones normales, la epidermis se presenta como una banda hiperecogénica con aspecto fino y regular, mientras que la dermis se visualiza como una banda mas espesa y relativamente menos ecogénica (Figura 1). La interfase acústica entre la epidermis y la dermis es claramente detectada debido a que estos dos estratos presentan ecotexturas completamente diferentes. Por el contrario, la interfase que separa la dermis del tejido sub-cutáneo es menos clara y necesita a veces de transductores de alta frecuencia (>16 MHz) para una visualización satisfactoria. Al

*Figura 1. Representación ultrasonográfica de la piel normal a nivel del antebrazo, usando un equipo MyLab 70 XVG US con transductor linear de 6-18 MHz. La epidermis (flecha) aparece como una línea delgada y homogéneamente hiperecogénica. La dermis (d) se presenta como una banda con espesor homogéneo y ecotextura con mayor ecogenidad respecto al tejido sub-cutáneo (sc), el cual contiene estrías hiperecogénicas de tejido conectivo (cabezas de flecha).*

interior del tejido sub-cutáneo es posible apreciar bandas finas e hiperecogénicas que representan el tejido conectivo.

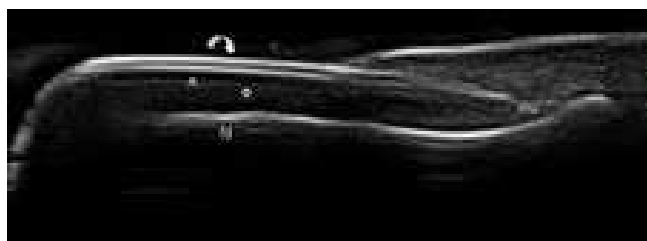A nivel de la uña, la US permite una visualización idónea de los platos y del lecho ungueal. Los platos se presentan como una estructura trilaminar conformada por dos líneas hiperecogénicas regulares y homogéneas separadas por una sutil banda anecogénica, mientras que el lecho ungueal aparece como una banda hipoecogénica, la cual no es claramente distinguible del tejido subcutáneo coexistente (Figura 2).

#### Placa psoriásica

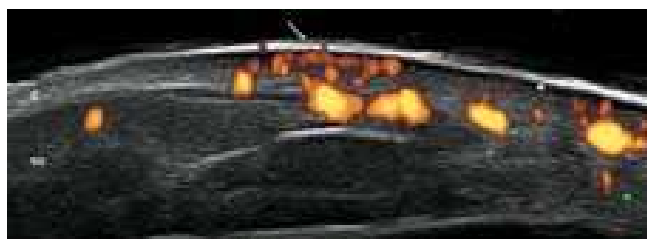
Los cambios ultrasonográficos a nivel de la placa psoriásica se verifican principalmente a nivel de la epidermis y de la dermis. Ambas se caracterizan por un evidente incremento de su espesor, asociado, casi en la totalidad de las veces, a la formación de una banda hipoecogénica en la parte superior de la dermis. La técnica PD permite identificar el incremento del flujo sanguíneo a nivel de la dermis (Figura 3).

#### Onicopatía psoriásica

La US permite una adecuada documentación de los cambios morfoestructurales que se verifi-



**Figura 2.** Representación ultrasonográfica de la uña normal en corte longitudinal, obtenida utilizando un equipo MyLab 70 XVG US con sonda linear de 6-18 MHz. El plato dorsal (flecha curva) y el ventral (cabeza de flecha) aparecen como una estructura trilaminar conformada por dos líneas hiperecogénicas separadas por una banda fina hipoanecogénica. El lecho ungüeal (círculo) se muestra hipoanecoico, difícilmente distinguible del tejido celular sub-cutáneo adyacente. mu= matriz ungüeal; fd = falange distal.



**Figura 3.** Ultrasonografía de placa psoriásica a nivel del codo. La epidermis se muestra no homogénea y aumentada de espesor (flecha). En la parte inferior también es evidente un incremento focal del espesor de la dermis (d) con presencia de señal power Doppler indicativa de un aumento del flujo sanguíneo a este nivel. Notar la presencia de una banda sutil hipoanecoica en la parte superior de la dermis (asterisco). Imagen obtenida usando un equipo MyLab 70 XVG US con transductor linear de 6-18 MHz y frecuencia Doppler de 12.5 MHz.

can en la uña psoriásica. Los platos ungüesales se caracterizan por la pérdida de la homogeneidad y de la trilaminaridad, apareciendo engrosados y fusionados. El lecho ungüeal se muestra usualmente engrosado con un grado variable de flujo sanguíneo, detectable mediante la técnica PD (Figura 4).



**Figura 4.** Imagen ultrasonográfica de onicopatía psoriásica en corte longitudinal. Se evidencia la pérdida de la típica conformación trilaminar de los platos ungüesales que aparecen fusionados y no homogéneamente engrosados (flecha). El lecho ungüeal está claramente aumentado de espesor (círculo) y el power Doppler revela una marcada señal indicativa de un aumento de la perfusión sanguínea. La imagen fue obtenida usando un equipo MyLab 70 XVG US con transductor linear de 6-18 MHz y frecuencia Doppler de 9.1 MHz. fd = falange distal.

## Discusión

Actualmente, este es uno de los pocos artículos en literatura que demuestra el potencial de la US en el estudio de la piel y la uña de pacientes con psoriasis.

En la placa psoriásica, la epidermis se presenta con un evidente incremento de su espesor como resultado de una aumentada proliferación queratinocítica; la dermis, por su parte, también presenta un engrosamiento debido al infiltrado celular inflamatorio y un incremento del flujo sanguíneo como consecuencia de los cambios microvasculares que incluyen: elongación, dilatación y torsión de las asas capilares<sup>15</sup>.

La onicopatía psoriásica se caracteriza por un incremento del espesor, tanto de los platos ungüesales como del lecho ungüeal. Estudios recientes formulan que el espesor de lecho ungüeal en condiciones normales es de aproximadamente 1.5 mm mientras que resulta ser más del doble (> 3.0 mm) en presencia de una onicopatía psoriásica<sup>14</sup>.

El presente reporte muestra una evidencia pictórica de que la US, en escala de grises con transductores de alta frecuencia y módulos sensibles de PD, permite la detallada evaluación de

la piel y sus respectivos cambios en el flujo sanguíneo. Sin duda, la disponibilidad de equipos ultrasonográficos de última generación favorece la apertura de nuevas fronteras de estudio en el campo de la psoriasis como la posibilidad de monitorear, en estos sujetos, el grado de respuesta a un determinado tratamiento ya sea este con fármacos locales, inmunosupresores o inclusive antagonistas del factor de necrosis tumoral- $\alpha^{16}$  o determinar grupos potenciales de riesgo para el desarrollo de artropatías y/o entesopatías psoriásicas.

Está claro que se hacen necesarios mayores estudios orientados a convalidar algunos aspectos como la precisión y reproducibilidad para definir el futuro papel de la US en la evaluación de la enfermedad psoriásica.

### Conflicto de intereses

Los autores declaran no tener ningún conflicto de intereses.

### Referencias

1. Wortsman X, Holm E, Wulf H, Jemec G et al. Real-time spatial compound ultrasound imaging of skin. *Skin Res Technol* 2004;10:23-31.
2. Machet L, Ossant F, Bleuzen A, Grégoire J, Machet M, Vaillant L. High-resolution ultrasonography: utility in diagnosis, treatment, and monitoring of dermatologic diseases. *J Radiol* 2006;87:1946-1961.
3. Fornage B, Duvic M. High-frequency sonography of the skin. *Journal Europ Acad of Dermat* 1994;3:47-55.
4. Schmid-Wendtner M, Burgdorf W. Ultrasound scanning in dermatology. *Arch Dermatol* 2005;141:217-224.
5. Rallan D, Harland C. Ultrasound in dermatology - basic principles and applications. *Clin Exp Dermatol* 2003;28:632-638.
6. Jemec G, Gniadecka M, Ulrich J. Ultrasound in dermatology. Part I. High frequency ultrasound. *Eur J Dermatol* 2000;10:492-497.
7. Hesselstrand R, Scheja A, Wildt M, Akesson A. High-frequency ultrasound of skin involvement in systemic sclerosis reflects oedema, extension and severity in early disease. *Rheumatology* 2008;47:84-87.
8. Hoffmann K, Happe M, Schüller S, Stücker M, Wiesner M, Gottlöber P et al. Ranking of 20 MHz sonography of malignant melanoma and pigmented lesions in routine diagnosis. *Ultraschall Med* 1999;20:104-189.
9. Harland CC, Kale SG, Jackson P, Mortimer PS, Bamber JC. Differentiation of common benign pigmented skin lesions from melanoma by high-resolution ultrasound. *Br J Dermatol* 2000;143:281-289.
10. Coates L, Anderson R, Fitzgerald O, Gottlieb AB, Kelly SG, Lubrano E et al. Clues to the pathogenesis of psoriasis and psoriatic arthritis from imaging: a literature review. *J Rheumatol* 2008;35:1438-1442.
11. Gupta AK, Turnbull DH, Harasiewicz KA, Shum DT, Watteel GN, Foster FS et al. The use of high-frequency ultrasound as a method of assessing the severity of a plaque of psoriasis. *Arch Dermatol* 1996;132:658-662.
12. El Gammal S, El Gammal C, Kaspar K. Sonography of the skin at 100 MHz enables in vivo visualization of stratum corneum and viable epidermis in palmar skin and psoriatic plaques. *J Invest Dermatol* 1999;113:821-829.
13. Serup J. Non-invasive quantification of psoriatic plaque-measurement of skin thickness with 15 MHz pulsed ultrasound. *Clin Exp Dermatol* 1984;9:502-508.
14. Worstman X, Holm E, Jemec G, Gniadecka M, Wulf H. Ultrasonido de alta resolución (15 MHz) en el estudio de la uña psoriática. *Rev Chil de Radiol* 2004;10:6-11.
15. Creamer D, Allen MH, Sousa A, Poston R, Barker JN. Localization of endothelial proliferation and microvascular expansion in active plaque psoriasis. *Br J Dermatol* 1997;136:859-865.
16. Gutierrez M, Filippucci E, Bertolazzi C, Grassi W. Sonographic monitoring of psoriatic plaque. *J Rheumatol*. 2009;36:850-861.