Rev Colomb Ortop Traumatol. 2014;28(4):167–169

Revista Colombiana de Ortopedia y Traumatología
www.elsevier.es/rccot

CASO CLÍNICO

Reducción de deslizamiento epifisiario del radio distal verificada por ultrasonido. Reporte de caso

Alex Fernández Ramírez[a,*] **y Alejandro Cardozo Ocampo**[b]

[a] *Médico general*
[b] *Médico especialista en Medicina de Urgencias, Servicio de Urgencias, Instituto Neurológico de Colombia, Medellín, Colombia*

Recibido el 27 de agosto de 2014; aceptado el 25 de agosto de 2015
Disponible en Internet el 21 de octubre de 2015

PALABRAS CLAVE
Ultrasonido;
Fracturas;
Reducción guiada

Resumen Las urgencias ortopédicas por fracturas son comunes en todas las edades. En algunas instituciones se requieren estudios radiológicos para diagnóstico y en algunos casos se debe proceder a la verificación de éste nuevamente con radiografía, lo cual consume tiempo dentro del Servicio de Urgencias y expone el paciente a radiación. Reportamos el caso de un paciente a quien el diagnóstico y la reducción de su fractura se le verificaron por ultrasonido previo a la toma de radiografía.

Nivel de evidencia clínica IV

© 2015 Sociedad Colombiana de Ortopedia y Traumatología. Publicado por Elsevier España, S.L.U. Todos los derechos reservados.

KEYWORDS
Ultrasound;
Fractures;
Guided reduction

Distal radius epiphyseal slip reduction verified by ultrasound. Case report

Abstract Orthopedic urgencies by fractures are common to all ages. Some institutions need radiologic studies for diagnosis and in cases require a procedure to verify this using radiography which consume time in the Emergency Department and expose the patience to radiation. This article reports the case of a young boy who diagnosis and verification of fracture reduction was made by ultrasound, before a radiography.

Evidence level IV

© 2015 Sociedad Colombiana de Ortopedia y Traumatología. Published by Elsevier España, S.L.U. All rights reserved.

* Autor para correspondencia.
Correo electrónico: alexfer489@gmail.com (A. Fernández Ramírez).

http://dx.doi.org/10.1016/j.rccot.2015.08.003
0120-8845/© 2015 Sociedad Colombiana de Ortopedia y Traumatología. Publicado por Elsevier España, S.L.U. Todos los derechos reservados.

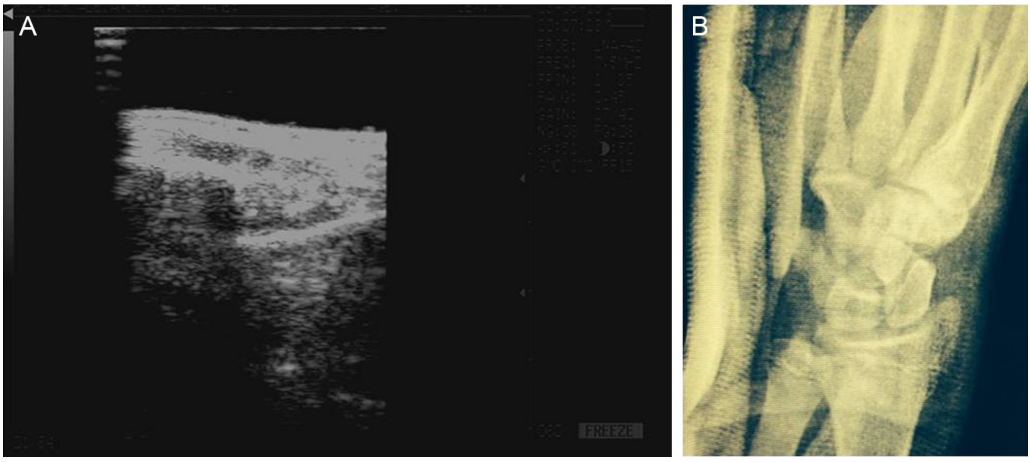

Figura 1 **A**. Imagen ecográfica obtenida del deslizamiento epifisiario del radio distal derecho del paciente. **B**. Realce de los componentes de la fractura para facilitar la interpretación de la imagen.

Introducción

Las urgencias ortopédicas son comunes en todos los servicios de urgencias, sean de baja o alta complejidad. Usualmente, las fracturas requieren estudios radiográficos para confirmar la lesión y, en caso de que se requiera reducción y alineación, otra radiografía para verificar el procedimiento. Lo anterior puede consumir tiempo dentro del servicio e irradiar al paciente. Recientemente se ha publicado sobre la ultrasonografía en el servicio de urgencias y sus aplicaciones ortopédicas[1].

A continuación reportamos un caso, en el cual la ultrasonografía contribuyó en la guía de la reducción de una fractura en un paciente joven.

Caso

Ingresa al servicio de urgencias un adolescente de 18 años quien, mientras jugaba al fútbol, cayó sobre su antebrazo derecho. Presenta dolor, edema, deformidad distal y limitación funcional de los arcos de movimiento de la muñeca derecha. No refiere antecedentes personales de importancia. En el examen físico se encuentran signos vitales normales, dolor distal de antebrazo derecho, edema y deformidad. Tiene buen pulso y llenado capilar. El diagnóstico de deslizamiento epifisiario Salter Harris II del radio distal era evidente por angulación volar en su antebrazo. Sin embargo, se decide realizar ultrasonografía como medio diagnóstico, con ultrasonógrafo welld 3100 (shenzhen ch), transductor lineal de 7,5 -9,5 MgHz y con el brazo sumergido en agua se evidencia la fractura desplazada (fig. 1), Posteriormente se define reducción cerrada bajo sedación y se verifica con el mismo ultrasonógrafo la reducción y alineación de la fractura (fig. 2). Una vez que se ha inmovilizado, se toma la radiografía y se define manejo ambulatorio por ortopedia.

Discusión

El traumatismo ortopédico es una causa importante de morbilidad en urgencias. Por lo tanto se debe establecer el diagnóstico temprano y considerar complicaciones como sangrado y daño neurovascular. El uso de la ultrasonografía

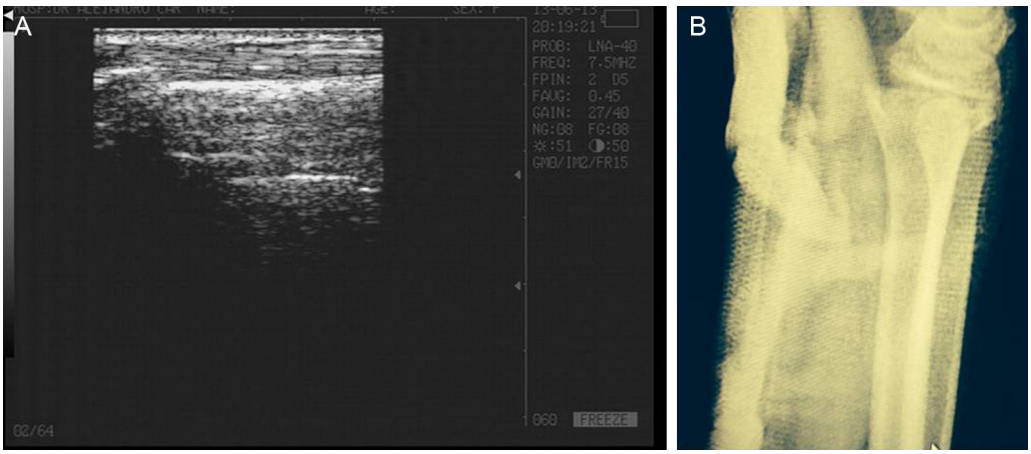

Figura 2 **A**. Imagen ecográfica obtenida de la reducción del deslizamiento epifisiario del radio distal derecho del paciente. **B**. Realce de los componentes de la fractura para facilitar la interpretación de la imagen.

(US) portátil permite la detección de fracturas en la cabecera del paciente[2,3]. Asimismo, se ha documentado la utilidad de la US para la detección y seguimiento posreducción de fracturas de huesos largos tanto en pacientes pediátricos como en adultos que se presentan con dolor, edema y deformidad asociado a traumatismo[3–6]. Existe suficiente soporte en la literatura médica que justifica el uso de la US como *screening*, en el diagnóstico y en la verificación posreducción de fracturas en el Servicio de Urgencias, especialmente en la población pediátrica tras radiación[9,10]. La ultrasonografia es recomendable como herramienta segura, útil y rápida. Si se compara la ultrasonografía con la radiografía, se acepta que la ultrasonografía disminuye el tiempo de atención, evita traslados, tiempo de espera por resultados, dolor por manipulación e irradiación innecesaria[7,8]. Sin embargo, la radiografía continúa siendo el método estándar, pues la interpretación de las imágenes ultrasonográficas aún no es aceptada por las diferentes especialidades médicas.

La ultrasonografía es recomendable como estudio inicial que permite excluir fracturas, permite confirmar el diagnóstico, guiar una reducción y, como en este caso, disminuir la utilización de radiografías, lo cual disminuye los tiempos de espera en el Servicio de Urgencias y la exposición por radiación en los pacientes.

Responsabilidades éticas

Protección de personas y animales. Los autores declaran que para esta investigación no se han realizado experimentos en seres humanos ni en animales.

Confidencialidad de los datos. Los autores declaran que han seguido los protocolos de su centro de trabajo sobre la publicación de datos de pacientes.

Derecho a la privacidad y consentimiento informado. Los autores han obtenido el consentimiento informado de los pacientes y/o individuos referidos en el artículo. Este documento obra en poder del autor para correspondencia.

Conflicto de Intereses

Los autores declaran no tener conflicto de intereses.

Bibliografía

1. Giraldo J, Cardozo A. Diagnóstico de fractura de tibia con ultrasonografía portátil en urgencias. Reporte de caso. Arch Med Urg Mex. 2013:5.
2. Marshburn T, Legome E, Sargsyan A, et al. Goal-directed ultrasound in the detection of long bone fractures. J Trauma. 2004;57:329–32.
3. Vasios WN, Hubler DA, Lopez RA, Morgan AR. Fracture detection on combat theater. J Spec Oper Med. 2010;10:11–5.
4. Chaar-Alvarez FM1, Warkentine F, Cross K, Herr S, Paul RI. Bedside ultrasound diagnosis of nonangulated distal forearm fractures in the pediatric ED. Pediatr Emerg Care. 2011;27:1027–32.
5. Durston W, Swartzentruber R, et al. ultrasound guided reduction of pediatric forearm fractures in the ED. Am J Emerg Med. 2000;18:72–7.
6. Chen L, Kim Y, Moore Cl. Diagnosis and guided reduction of forearm fracture in children using bedside ultrasound. Pediatr Emerg Care. 2007;23:528–31.
7. Wong CE, Ang AS, Ng KC. Ultrasound as an aid for reduction of peadiatric forearm fractures. Int J Emerg. 2008;1:267–71.
8. Joshi N, Lira A, Mehta N, Paladino L, Sinert R. Diagnostic accuracy of history, physical examination and bedside ultrasound diagnosis of extremity fractures in the ED. A systematic review. Acad Emerg Med. 2013;20:1–15.
9. Barata I, Spencer R, Suppiah A, Raio C, Ward MF, Sama A. Emergency ultrasound in the detection of pediatric long-bone fractures. Pediatr Emerg Care. 2012;28:1154–7.
10. Eckert K, Ackermann O, Schweiger B, Radeloff E, Liedgens P. Sonographic diagnosis of metaphyseal forearm fractures in children: a safe and applicable alternative to standard x-rays. Pediatr Emerg Care. 2012;28:851–4.