

CARDIOLOGÍA PEDIÁTRICA – PRESENTACIÓN DE CASOS

Conducto arterioso restrictivo tras el consumo de acetaminofén



John J. Araújo

Cardiología, Ecocardiografía, Pediatría, Universidad Nacional Autónoma de México, Instituto Nacional de Cardiología «Ignacio Chávez». Servicio de Cardiología Pediátrica, Clínica SOMA, Medellín, Antioquia, Colombia

Recibido el 25 de febrero de 2014; aceptado el 23 de mayo de 2014
Disponible en Internet el 22 de agosto de 2014

PALABRAS CLAVE

Conducto arterioso persistente;
Ecocardiografía;
Flujo sanguíneo

KEYWORDS

Patent ductus arteriosus;
Echocardiography;
Blood flow

Resumen La constricción del conducto arterioso en la etapa fetal es un fenómeno fisiopatológico anormal que altera la estabilidad hemodinámica y la función cardíaca del feto. Conduce a dilatación e hipertrofia del ventrículo derecho, al igual que desarrollo de hidrops fetal, que, de no ser corregidos a tiempo, causan cierre total del conducto arterioso y muerte *in utero*. La constricción del conducto arterioso es más frecuente después de la semana 31 de gestación. Como causante se ha involucrado el consumo de antiinflamatorios no esteroideos que interfieren con la síntesis de prostaglandinas, indispensables para mantenerlo permeable. Así mismo se han reportado casos con el consumo de acetaminofén o paracetamol, y de esteroides sistémicos y tópicos, además de la ingestión de alimentos ricos en polifenoles y flavonoides.

Se presenta el caso de una primigestante de 27 años de edad y 32 semanas de gestación, a quien se le realizó ecocardiografía fetal a causa de arritmia fetal. Dos semanas previas al estudio había consumido 1 g de acetaminofén por vía oral cada 6 horas. Mediante estudio ecocardiográfico fetal se constató conducto arterioso restrictivo, con anomalías sobre el ventrículo derecho y el arco ductal, las cuales se revirtieron en un lapso de una semana posterior a la supresión del medicamento.

© 2014 Sociedad Colombiana de Cardiología y Cirugía Cardiovascular. Publicado por Elsevier España, S.L.U. Todos los derechos reservados.

Restrictive ductus arteriosus following acetaminophen consumption

Abstract The constriction of the ductus arteriosus in the fetal stage is abnormal pathophysiological phenomenon that alters the hemodynamic stability and fetal cardiac function. It leads to the dilatation and hypertrophy of the right ventricle, development of hydrops fetalis, and if not corrected in time there is complete closure of the ductus arteriosus and in utero death. The constriction of the ductus arteriosus is more common after 31 weeks gestation. Is involved in causing consumption nonsteroidal anti-inflammatory drugs that interfere with the synthesis

Correo electrónico: johnjairoaraujo@gmail.com

<http://dx.doi.org/10.1016/j.rccar.2014.05.003>

0120-5633/© 2014 Sociedad Colombiana de Cardiología y Cirugía Cardiovascular. Publicado por Elsevier España, S.L.U. Todos los derechos reservados.

of prostaglandins, which are indispensable to keep open. Also cases have been reported with the use of acetaminophen or paracetamol, and systemic and topical steroids, in addition to the consumption of foods rich in polyphenols and flavonoids.

We present the case of a 27-year-old at 32 weeks gestation of her first pregnancy. A fetal echocardiography was performed due to the presence of fetal arrhythmia. Two weeks before the study she was consuming 1 g of acetaminophen orally every 6 hours. The fetal echocardiographic study concluded the presence of restrictive ductus arteriosus, with abnormalities of the right ventricle and ductal arch. Everything reversed within 1 week after the removal of the drug.

© 2014 Sociedad Colombiana de Cardiología y Cirugía Cardiovascular. Published by Elsevier España, S.L.U. All rights reserved.

Caso

Primigestante de 27 años de edad y 32 semanas de gestación por fecha de última menstruación, embarazo normo-evolutivo, sin antecedentes maternos ni familiares de importancia, quien dos semanas previas al estudio fetal había sufrido quemadura superficial y pequeña en la cara interna de la pierna derecha, la cual se trató con curaciones tópicas y se medicó con acetaminofén 1 g por vía oral cada 6 h para el dolor y la inflamación. Durante el examen médico de control de la madre se encontró arritmia en el corazón fetal durante la auscultación, motivo por el cual se solicitó el estudio de ecocardiografía fetal.

Se efectuó estudio ecocardiográfico fetal con equipo General Electric Vivid7, con transductor multifrecuencia 3,5 MHz, adaptado con *software* para corazón fetal. En el momento de la evaluación no se detectó arritmia cardíaca fetal. En la exploración de 4 cámaras se encontró ligera dilatación del ventrículo derecho (DDVD: 16 mm), y mediante Doppler color una importante regurgitación tricúspide que permitía calcular una presión intraventricular derecha incrementada (figs. 1 y 2). Así mismo, en el modo bidimensional se observó un movimiento anormal del ápex, que involucraba el ventrículo derecho. Se descartó la obstrucción a la vía de salida de los ventrículos derecho e izquierdo. En la vista de los tres vasos-tráquea llamó la atención el estrechamiento del arco ductal; el Doppler color mostró patrón de flujo mosaico anormal y el Doppler pulsado indicó una velocidad intraductal de 2,1 m/s, con un gradiente calculado de 18 mm Hg. Así mismo, el arco aórtico mostró velocidades de 2 m/s (gradiente máximo de 16 mm Hg y medio de 11 mm Hg) y anomalías en el Doppler color que hicieron sospechar además una posible coartación de aorta.

Se diagnosticó conducto arterioso restrictivo, se suspendió el acetaminofén y se realizó control ecocardiográfico fetal luego de una semana, en el que se encontró velocidad intraductal de 1,2 m/s y gradiente máximo de 5,76 mm Hg, así como desaparición de la regurgitación tricúspide y mejoría del flujo en el arco aórtico, con velocidad máxima de 1,5 m/s (gradiente máximo de 9 mm Hg y medio de 6 mm Hg). Nació a la semana 38, en parto atendido por casera; peso 2,9 kg. Tuvo buena adaptación neonatal, pero a las pocas horas de vida presentó taquipnea y cianosis. Se hospitalizó en la unidad de recién nacidos, donde se le realizó

ecocardiograma transtorácico que mostró ventrículo derecho hipertrófico, conducto arterioso grande, de 3,8 mm, gradiente de izquierda a derecha máximo de 8 mm Hg, hipertensión pulmonar y velocidad en arco aórtico de 2,2 m/s (gradiente máximo de 19 mm Hg y medio de 13 mm Hg), con desarrollo normal del mismo. Requirió oxígeno durante ocho días. Se resolvió la hipertensión pulmonar, y el conducto arterioso se cerró de manera espontánea. Se realizó seguimiento durante un año, en el que se halló desarrollo normal del arco aórtico, sin velocidades anormales, resolución de la hipertrofia ventricular derecha y desaparición de la hipertensión pulmonar.

Discusión

El conducto arterioso en la vida fetal representa una de las cuatro estructuras importantes para regular el gasto cardíaco sistémico (placenta, conducto venoso, foramen oval y conducto arterioso), debido a sus propiedades contráctiles, si bien la contractilidad del tejido ductal es importante en la vida posnatal para su cierre fisiológico en condiciones normales. La constricción *in utero* es un fenómeno fisiopatológico anormal que afecta la estabilidad hemodinámica y la función cardíaca fetal.

El flujo normal a través del conducto arterioso debe ser homogéneo y uniforme, con una velocidad *in utero* no mayor a los 1,8 m/s. Se considera flujo restrictivo cuando las velocidades de flujo sistólico y diastólico están elevadas para la edad gestacional¹.

Cuando el flujo a través del conducto arterioso se torna restrictivo, existe un aumento de las presiones de las cavidades derechas cardíacas, y posteriormente regurgitación tricúspide, dilatación e hipertrofia del ventrículo derecho; suelen, además, aparecer arritmias cardíacas, ascitis, así como derrame pericárdico y pleural. Si esta condición fisiopatológica no se resuelve, puede llevar a la constricción total del conducto arterioso con ausencia de flujo distal, que hace que muchos de estos fetos desarrollen hidrops fetal y fallezcan *in utero*².

En resumen, los hallazgos ecocardiográficos encontrados en la constricción del conducto arterioso son:

- Dilatación e hipertrofia del ventrículo derecho.
- Insuficiencia tricúspide y pulmonar.

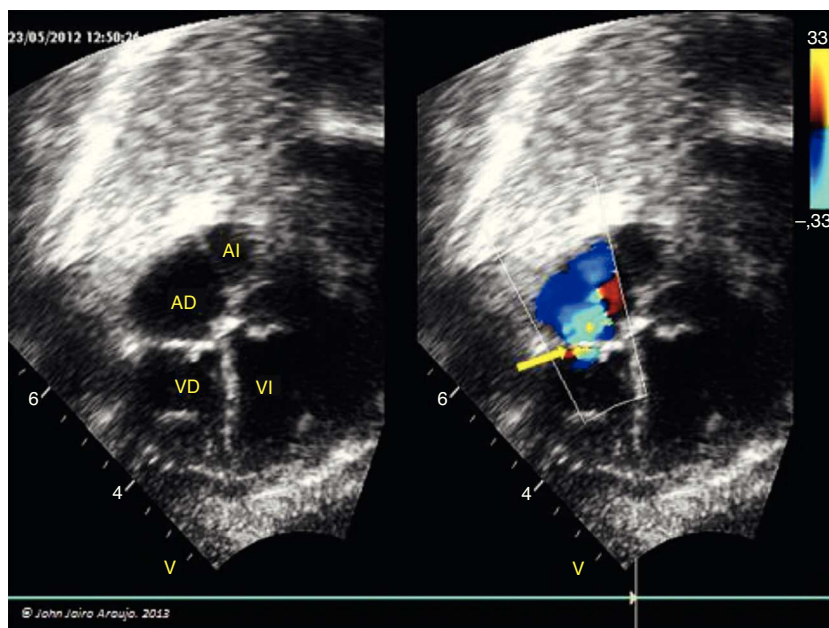


Figura 1 Regurgitación tricúspide (flecha).AD: aurícula derecha; AI: aurícula izquierda; VD: ventrículo derecho; VI: ventrículo izquierdo.

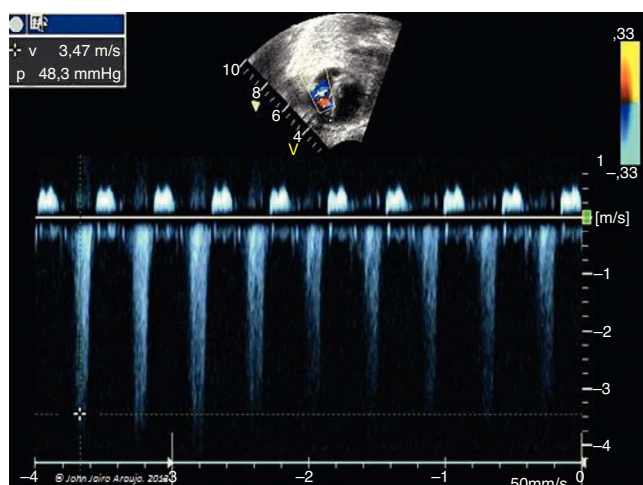


Figura 2 Insuficiencia tricúspide y cálculo de la presión intra-ventricular derecha.

- Dilatación de la arteria pulmonar con flujo sistólico disminuido al Doppler pulsátil.
- Flujo turbulento en el conducto arterioso y arco ductal, con velocidad sistólica mayor a 1,4 m/s y diastólica mayor a 0,3 m/s (valores que aumentan con la edad gestacional, llegando a ser de 1,8 y 0,5 m/s, respectivamente, en el feto a término).
- Derrame pericárdico y pleural, más ascitis.

In utero el conducto arterioso permanece abierto debido a las tensiones bajas de oxígeno y suficientes niveles circulantes de prostaglandina E2 que lo mantienen relajado y abierto. En la vida posnatal, el factor que estimula el cierre del conducto arterioso es el aumento de la concentración de oxígeno, que actúa directamente sobre el músculo liso

de la pared, respuesta que aumenta con la edad gestacional; otro factor que influye es el nivel de prostaglandinas circulantes³.

Como mecanismo fisiopatológico se ha establecido que el desbalance entre los factores relajantes y constrictores del tejido ductal, particularmente las concentraciones de prostaglandinas circulantes, lleva a una constricción prematura *in utero*.

De otra parte, durante el embarazo es frecuente el uso de medicamentos antiinflamatorios no esteroideos (AINE), como indometacina (el más potente), diclofenaco, ibuprofeno, naproxeno, nimesulida y aspirina (la menos potente). Este tipo de medicamentos actúa bloqueando la síntesis de prostaglandinas al inhibir la enzima ciclooxigenasa, que a partir del sustrato ácido araquidónico produce la cascada de la síntesis de prostaglandinas: E2, F2, alfa, I2, tromboxano A2 y D2. En la gestación deben ser administrados con cautela; reciben clasificación de riesgo B^{4,5}.

Así mismo, en la génesis de la constricción ductal se ha implicado el uso del ácido retinoico y de antiinflamatorios hormonales o corticosteroides, como la betametasona usada para la maduración fetal. Incluso hay casos reportados por el uso tópico de dipropionato de clobetasol⁶.

En descripción de casos y en modelos animales se ha demostrado que el consumo materno de tés caseros (*Cameilia sinensis*), como té negro, té verde, té de boldo, yerba mate, causa constricción ductal por mecanismos similares que intervienen en la síntesis de prostaglandinas^{7,8}.

En estudios realizados en gestantes que consumen dieta rica en flavonoides *versus* un grupo control (dieta pobre en flavonoides) se han observado velocidades mayores en el grupo expuesto. Otros estudios clínicos y experimentales han demostrado que el consumo materno de sustancias ricas en polifenoles, tales como infusiones, zumo de naranja, uva, chocolate y manzana, afectan la hemodinámica normal del

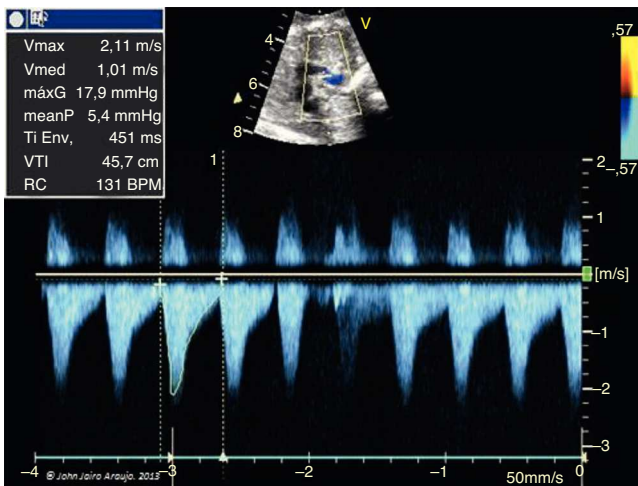


Figura 3 Corte de los tres vasos. Doppler pulsado a nivel del conducto arterioso, con velocidad intraductal de 2,1 m/s y cálculo de gradiente intraductal de 18 mm Hg.

conducto arterioso, y por tanto se ha planteado la necesidad de cambiar la orientación de la dieta materna con el objetivo de limitar la ingestión de este tipo de alimentos en el tercer trimestre⁹.

De otro lado, se conoce que la constricción del conducto arterioso *in utero* es mayor después de la semana 31, tiempo en que se hace más sensible a factores constrictores, y es infrecuente antes de la semana 27.

Se ha determinado que el acetaminofén o paracetamol tiene efectos antipiréticos y analgésicos, pero se desconoce con exactitud su mecanismo de acción. Se cree que actúa a nivel del sistema nervioso central, donde inhibe ambas isoformas de la ciclooxigenasa (cox1 y cox2). Se diferencia de los AINE porque no inhibe la ciclooxigenasa en los tejidos periféricos, por lo que carece de efectos antiinflamatorios. Reportes de casos demuestran claramente la asociación entre el consumo de paracetamol y la constricción transitoria del conducto arterioso¹⁰.

Con toda la evidencia documentada se dispone de información suficiente que sustenta la recomendación de evitar el consumo de AINE, incluyendo el paracetamol y el metamizol, en el tercer trimestre de embarazo, pues su uso en dicho lapso podría explicar algunas muertes súbitas intrauterinas. Por tanto, sería necesario incluir el estudio ecocardiográfico fetal, con evaluación de las velocidades y flujo en el conducto arterioso, en el seguimiento de las pacientes que usan AINE en el tercer trimestre, y de igual manera en el estudio de necropsia fetal, la evaluación de la presencia del conducto arterioso.

En el caso expuesto se investigó acerca de las diferentes causas de constricción del conducto arterioso y se concluyó que obedeció a la ingesta de acetaminofén a razón de 1 g cada 6 h, durante 2 semanas. Los hallazgos ecocardiográficos demostraron la constricción del conducto arterioso, la velocidad máxima de 2,1 y el gradiente intraductal de 18 mm Hg (fig. 3), hecho asociado a una regurgitación tricúspide significativa, así como a un aumento del tamaño de las cavidades derechas. Además, es clara la constricción que se observó en la imagen bidimensional de los 3 vasos, donde se evidenció también flujo turbulento visto en el Doppler color

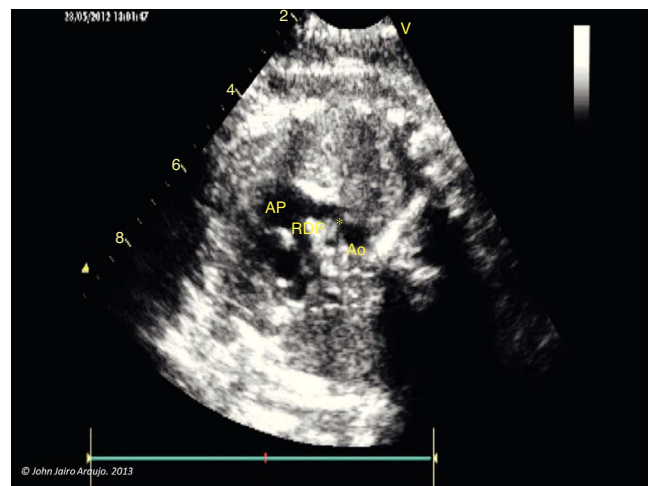


Figura 4 Corte de los tres vasos-tráquea. *: conducto arterioso con cierre parcial (constricción). Nótese la disminución del tamaño y diámetro interno. Ao: aorta; AP: arteria pulmonar; RDP: rama derecha pulmonar.

(figs. 4 y 5). El diagnóstico relativamente temprano de la constricción ductal y el retiro de la medicación contribuyeron a una buena evolución. Pese a que el motivo del estudio fue arritmia fetal, durante la exploración no se encontró ninguna; es probable que se hayan presentado extrasístoles ventriculares paroxísticas secundarias a la dilatación del ventrículo derecho.

El neonato desarrolló hipertensión pulmonar, disnea y conducto arterioso permeable grande, como si se tratara de un efecto rebote posterior a la supresión del acetaminofén. Este hecho se ha descrito en recién nacidos prematuros expuestos brevemente a indometacina antes de nacer (durante la tocolisis materna); tienen un aumento en la incidencia de conducto arterioso permeable después del nacimiento, que es resistente al tratamiento posnatal con indometacina.

La indometacina induce la constricción *in utero* del conducto arterioso, lo cual produce hipoxia parietal y su remodelación (cambios similares a los observados durante el estrechamiento posnatal del conducto arterioso del recién nacido). Estudios *in vivo* plantean la hipótesis de que la constricción *in utero* incrementaría el engrosamiento de la zona avascular del conducto arterioso, lo cual conduciría al aumento progresivo de un factor de crecimiento vascular endotelial (VEGF) y de óxido nítrico (NO), así como a pérdida de células del músculo liso asociados con una disminución significativa en la distensibilidad de los tejidos y su máxima capacidad contráctil.

El 80% de los fetos expuestos a la indometacina durante la etapa prenatal tiene constricción del conducto arterioso *in utero*, con frecuencia relacionada con regurgitación tricúspide, lo cual aumenta con la edad gestacional. En general, dicha constricción se resuelve dentro de las primeras 24 h después de la supresión de este medicamento. Sin embargo, después de esa estrechez inicial, la capacidad del conducto arterioso para contraerse activamente en respuesta al oxígeno o al fármaco es limitada.

Esa pérdida de respuesta (remodelación) probablemente refleje un daño isquémico primario en el interior de su

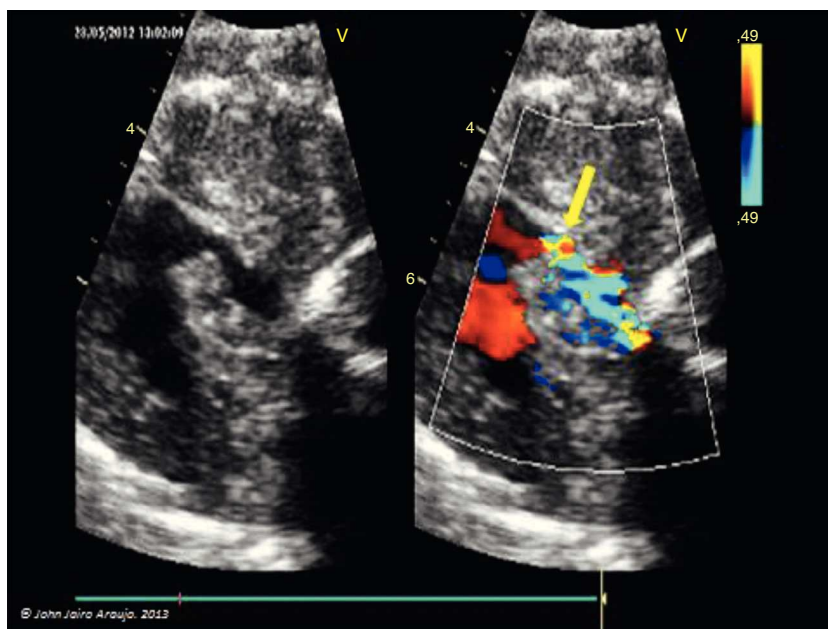


Figura 5 Flujo turbulento a nivel del conducto arterioso. Nótese la turbulencia en dicha zona (flecha).

pared; explica por qué esos niños responden pobremente a la terapia médica neonatal con indometacina, requiriendo ligadura quirúrgica para tratar el conducto arterioso permeable.

Para el caso expuesto, el autor supone que la remodelación a la cual se vio sometido el conducto arterioso *in utero* por el consumo de acetaminofén es similar a la descrita para la indometacina, pero tal vez en menor medida, y que esta sea la causante de la poca capacidad contráctil en la vida posnatal, baja respuesta al oxígeno y presencia de hipertensión pulmonar. Finalmente, el neonato evolucionó de manera favorable y hubo cierre espontáneo del conducto arterioso.

La arritmia auscultada, pero no documentada o vista en el estudio (extrasístoles, posiblemente ventriculares) fue transitoria, y como hipótesis de su causa se plantean las alteraciones hemodinámicas presentadas sobre el ventrículo derecho (dilatación, sobrecarga de presión), demostradas tanto por la regurgitación tricúspide como por el movimiento anormal del ápex, que de alguna forma alteraron transitoriamente el funcionamiento normal del ventrículo derecho.

Finalmente, la estrecha relación del conducto arterioso con el istmo aórtico, donde se registró flujo anormal, que hizo sospechar la presencia de una posible coartación de aorta, fue descartada en la etapa posnatal inmediata. Tras el cierre del conducto arterioso no se halló estrechamiento de la aorta, pero sí un ligero incremento de la velocidad en el arco aórtico (2,2 m/s, gradiente máximo de 19 mm Hg y medio de 13 mm Hg). Por tal motivo se realizó seguimiento ecocardiográfico durante un año, luego del cual se observó buen desarrollo del arco aórtico y normalización de las velocidades a menos de 1,2 m/s (gradiente máximo 5,7 mm Hg y medio de 3,9 mm Hg). Así mismo, se observó remodelación del ventrículo derecho con desaparición de la hipertrofia.

Conclusiones

Como lo demuestra la literatura, existe una asociación franca entre el consumo de AINE, corticosteroides y paracetamol con la constricción ductal por los mecanismos que interfieren con la síntesis de prostaglandinas. Es pertinente la monitorización mediante ecocardiografía fetal a fin de analizar la hemodinámica del conducto arterioso y así tomar correctivos oportunos cuando existe constricción ductal; de la misma manera, cuando hay aplicación tópica de medicamentos a base de esteroides. Por último, si no existe asociación con medicamentos, debe indagarse sobre la dieta, específicamente en búsqueda de consumo de alimentos ricos en polifenoles, flavonoides y extractos de té, de los cuales la literatura disponible informa sobre los efectos hemodinámicos que causan sobre el conducto arterioso. El retiro de la medicación o la supresión del factor desencadenante son suficientes para que en un lapso de 24 h en adelante se inicie la reversión de la constricción ductal. Los cambios de remodelación a los cuales está expuesto el conducto arterioso ante la exposición a los AINE explica la alta incidencia de conducto arterioso permeable en la etapa neonatal temprana y que muchos de los recién nacidos cursen con hipertensión pulmonar y cambios sobre el ventrículo derecho, los cuales se resuelven posteriormente sin dejar secuelas conocidas hasta la fecha. Arritmias fetales como las extrasístoles deben alertar al médico acerca de la posibilidad de conducto restrictivo en el marco del consumo de paracetamol o acetaminofén.

Conflicto de intereses

El autor declara no tener ningún conflicto de intereses.

Bibliografía

1. Luchesi S, Manica JL, Zielinsky P. Intrauterine ductus arteriosus constriction. Analysis of a historic cohort of 20 cases. *Arq Bras Cardiol.* 2003;81:405–10.
2. Lopes LM, Zugaib M. Ductus arteriosus and foramen oval restriction: Diagnosis and etiologic aspects. *Cardiol Young.* 2001;11 Suppl 1:225.
3. Gomella TL, Cunningham MD. Neonatología. 3.ª ed Médica Panamericana; 1997. p. 365–75. Cap. 55.
4. Malgor LA, Valsecia ME. En: En: Malgor LA, Valsecia ME, editors. *Farmacología de los eicosanoides.* Cap. 6: Prostaglandinas y productos relacionados. Ductus arteriosus persistente. Rol de las PGs y AINEs, 4. *Farmacología Médica;* 1999. p. 99–100.
5. Quynn D, Cooper B, Clyman RI. Factors associated with permanent closure of the ductus arteriosus: A role for prolonged indomethacin therapy. *Pediatrics.* 2002;110:e10.
6. Jeanne N, Bravo-Valenzuela M, Lucas E. Constricción fetal del canal arterial tras autouso materno de propionato de clobetasol tópico — relato de dos casos. *Rev Bras Ecocardiogr Imagem Cardiovasc.* 2011;24:80–4.
7. Chattopadhyay P, Besra SE, Gomes A, Das M, Sur P, Mitra S, et al. Anti-inflammatory activity of tea (*Camellia sinensis*) root extract. *Life Sci.* 2004;15:1839–49.
8. Nag Chaudhuri AK, Karmakar S, Roy D, Pal S, Sen T. Anti-inflammatory activity of Indian black tea (Sikkim variety). *Pharmacol Res.* 2005;51:169–75.
9. Zielinsky P, Piccoli Jr AL, Manica JL, Nicoloso LH, Vian I, Bender L, et al. Reversal of fetal ductal constriction after maternal restriction of polyphenol-rich foods: An open clinical trial. *J Perinatol.* 2012;32:574–9.
10. Díez G, Bazán M. Constricción transitoria del ducto arterioso asociado al consumo de paracetamol a las 32 semanas. Reporte de caso. *Revista Peruana de Ginecología y Obstetricia.* 2009;55:285–7.