



CARDIOLOGÍA PEDIÁTRICA - PRESENTACIÓN DE CASOS

Pentalogía de Cantrell (ectopia cordis): reporte de un caso

Pentalogy of Cantrell (ectopia cordis): report of one case

Carlos E. Riaño, MD.⁽¹⁾; Juan P. Otoyá, MD.⁽¹⁾; Javier I. Gentile, MD.⁽¹⁾; Walter Mosquera, MD.⁽¹⁾; Jorge A. Socarrás, MD.⁽¹⁾; Javier M. Castro, MD.⁽²⁾; Diana J. Cano, MD.⁽¹⁾

Floridablanca, Santander, Colombia.

La pentalogía de Cantrell involucra defectos de la línea media abdominal supraumbilical, parte inferior del esternón, diafragma anterior, pericardio diafragmático y malformaciones congénitas intracardiacas (1, 2). Su pronóstico está supeditado al diagnóstico temprano, la severidad de la malformación cardíaca y las anomalías asociadas (3). Se reporta el caso de una gestante de 28 semanas con diagnóstico fetal de pentalogía de Cantrell: ectopia cordis verdadera toraco-abdominal (con anomalía intracardiaca) y fisura esternal, y se resalta el diagnóstico prenatal que permitió definir su pronóstico y planear el manejo.

PALABRAS CLAVE: pentalogía de Cantrell, ectopia cordis, fisura esternal, onfalocele, diagnóstico prenatal.

Pentalogy of Cantrell involves defects of the midline supraumbilical abdomen, lower sternum, anterior diaphragm, diaphragmatic pericardium and intracardiac congenital defects. Prognosis depends on early diagnosis, severity of cardiac malformation and associated anomalies. We report the case of a 28 weeks pregnant woman with fetal diagnosis of pentalogy of Cantrell: true thoraco-abdominal ectopia cordis (with intracardiac anomaly) and sternal cleft, and highlight prenatal diagnosis that allowed to define prognosis and plan management.

KEY WORDS: pentalogy of Cantrell, ectopia cordis, sternal cleft, omphalocele, prenatal diagnosis.

(Rev Colomb Cardiol 2010; 17: 286-290)

Introducción

Entre los trastornos de la fusión de la línea media torácica están la hendidura esternal, la ectopia cordis y la pentalogía de Cantrell (4). Los hallazgos ecográficos y patológicos así como su pronóstico, pueden ser potencialmente diferentes. La gama de expresión de estos trastornos puede ir desde la benignidad, como la fisura o hendidura esternal, hasta la letalidad de la ectopia

cordis y la pentalogía de Cantrell (5). Debido a su dramática expresión ha existido un afán por clasificar estas anomalías creando confusión en la terminología. Una de ellas, característicamente la divide en tres categorías:

- Pentalogía de Cantrell: asociación de disrupción del esternón distal, defecto diafragmático, defecto de la línea media anterior de la pared abdominal (onfalocele típicamente alto o supraumbilical), defecto apical pericárdico con comunicación al peritoneo (ectopia cordis), y defectos cardíacos internos (2, 6).
- Fisura esternal ya sea parcial o total sin ectopia cordis (7), típicamente superior.
- Ectopia cordis verdadera, con exposición del corazón por fuera del tórax herniado a través de una hendidura esternal (8).

(1) Fundación Cardiovascular de Colombia. Floridablanca, Santander, Colombia.
(2) Universidad del Bosque.

Correspondencia: Dr. Carlos Eduardo Riaño. Fundación Cardiovascular de Colombia. Calle 155 A No. 23-58 Urbanización El Bosque Sector E-1. Floridablanca, Santander, Colombia. Teléfono: (57-7) 6399292 Ext. 350. Correo electrónico: investigacionpediatria@fcv@gmail.com.

Recibido: 25/01/2010. Aceptado: 13/09/2010.

En 1990 Shamberger y Welch en Boston (1, 5, 9) propusieron una clasificación de los defectos esternales en cuatro tipos de acuerdo con su localización:

- Ectopia cordis torácica.
- Ectopia cordis cervical.
- Ectopia cordis toraco-abdominal.
- Fisura esternal o esternón bífido.

El diagnóstico prenatal se puede realizar mediante la evaluación ecográfica detallada del primero y del inicio del segundo trimestre y métodos complementarios como imágenes Doppler y ecografía en tres dimensiones (10, 11). Una vez realizado el diagnóstico está indicado realizar un ecocardiograma fetal (12). La ectopia cordis verdadera implica una tasa de mortalidad elevada; la mayoría de los recién nacidos con esta anomalía muere a los pocos días después de nacer y un número reducido sobrevive unos meses (13). El abordaje quirúrgico depende del diagnóstico prenatal de las malformaciones estructurales intracardiacas y extracardiacas asociadas (3, 14, 15).

Reporte de un caso

Se reporta un caso remitido a la institución de una gestante de 25 años, G3A2 con embarazo de 28 semanas, con hallazgo ecográfico extrahospitalario de ectopia cordis con anomalía intracardiaca tipo comunicación interventricular, onfalocele (pentalogía de Cantrell), cariotipo fetal 45XX y sexo femenino con traslocación Robertsoniana (13, 14) (técnica utilizada: con el procesador de imágenes Spectral Imaging se analizaron 16 metafases, método de análisis bandas G y Q en las células de líquido amniótico). Como antecedentes obstétricos la paciente tenía dos abortos previos espontáneos en el primer trimestre, productos de la misma unión, sin estudio genético o de patología y ningún otro antecedente de importancia. Fue valorada de manera prenatal en esta institución y de forma multidisciplinaria en la Unidad de Medicina Materno Fetal, Cardiología Pediátrica, Cirugía Cardiovascular (congénitas), Neonatología y Psicología. Se realizó ecografía obstétrica de detalle anatómico (ecógrafo Aloka Prosound SSD-3500SV RT-3D) y ecocardiograma fetal (Ecógrafo General Electric VIVID3 serial P3845) con las que se confirmó ectopia cordis toraco-abdominal (Figura 1) con anomalía intracardiaca consistente en aurícula única, ventrículo único de morfología derecha, atresia mitral

con válvula auriculoventricular única insuficiente, malposición de grandes vasos con hipoplasia de la arteria pulmonar principal y sus ramas, y válvula aórtica con insuficiencia moderada. Además, se evidenció defecto diafragmático anterior y onfalocele mayor a 8 cm, supraumbilical con contenido hepático en su interior (Figura 2). No se encontró ninguna otra anomalía congénita asociada. La paciente presentó amenaza de parto pretérmino en la semana 33, motivo por el cual requirió manejo hospitalario por seis días. Se inició tocólisis según protocolo con nifedipino y esquema completo de madurez pulmonar con betametasona. La evolución clínica fue satisfactoria y se decidió dar de alta con control ambulatorio semanal. Se realizó perfil hemodinámico fetal semanal, el cual fue normal. Se presentó el caso en la junta de anomalías congénitas y terapia fetal de la Institución para determinar el tra-

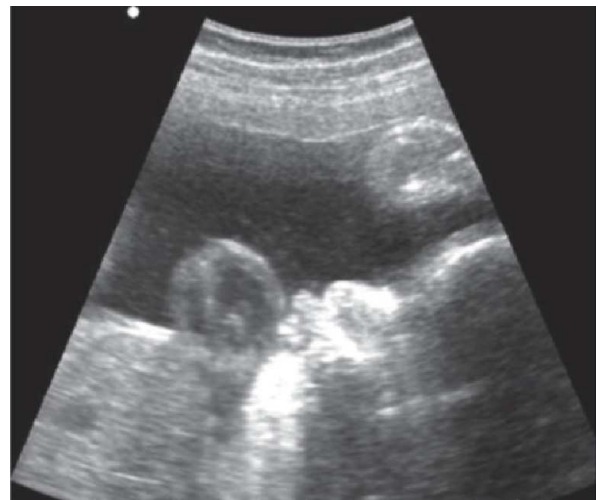


Figura 1. Perfil facial con ectopia cordis verdadera toraco-abdominal.

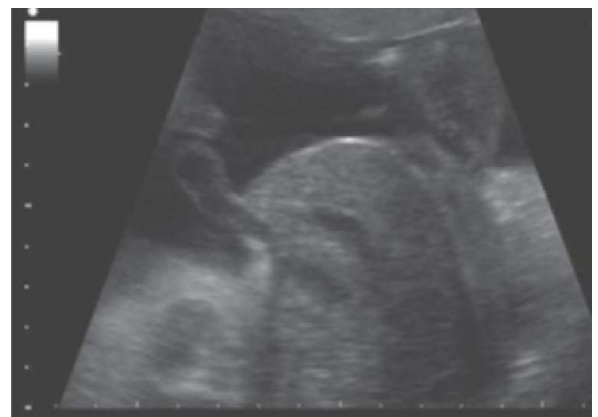
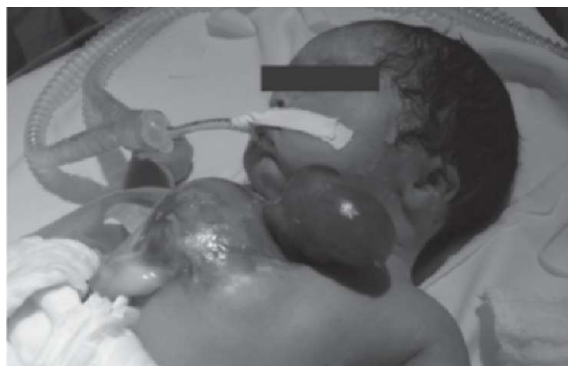
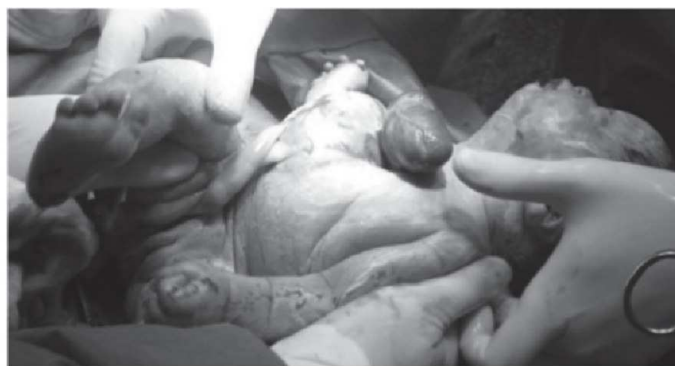Figura 2. Onfalocele con contenido hepático en su interior.

tamiento y pronóstico perinatal. En la junta se concluyó el pronóstico fetal como reservado por la presencia de ectopia cordis con anomalía intracardiaca compleja; y en esta misma, en caso de confirmar el diagnóstico prenatal, se recomendó limitar el esfuerzo terapéutico al momento de nacer. En la semana 36,5 de gestación la paciente presentó trabajo de parto pretérmino; se hizo cesárea segmentaria bajo anestesia regional, en la que la extracción del feto y el procedimiento quirúrgico cursaron sin complicaciones. Se obtuvo recién nacido vivo, de presentación cefálica, de sexo femenino, peso 2.700 g, talla 46 cm y Apgar 7-8/ 5 y 10 minutos. Se aseguró la vía aérea con pinzamiento diferido del cordón umbilical, se pasó a lámpara de calor radiante y se canalizó vía endovenosa. Luego se realizó escala de Ballard correspondiente a 37 semanas y valoración macroscópica que confirmó ectopia cordis verdadera toracoabdominal y onfalocele mayor a 8 cm supraumbilical (Figuras 3 y 4). Se preparó previamente una segunda sala de cirugía para un

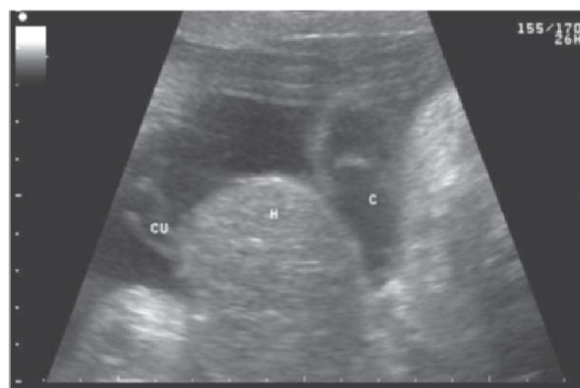eventual manejo quirúrgico del recién nacido. En sala de cirugía fue valorado por el servicio de neonatología, cardiología pediátrica y cirugía cardiovascular (congénitas), quienes practicaron ecocardiograma y confirmaron el diagnóstico prenatal institucional. El recién nacido evolucionó con tendencia a la hipoxemia y compromiso del gasto cardiaco, por lo que se trasladó a la Unidad de Cuidado Cardiovascular Pediátrico (UCIP) limitando el esfuerzo terapéutico. Se efectuó angiotomografía pulmonar a las 24 horas de nacido (General Electric-light speed 16) que confirmó los hallazgos prenatales y postnatales (Figura 5); adicionalmente no se evidenció interrupción del arco aórtico ni persistencia del ductus arterioso. A nivel del parénquima pulmonar se documentó lóbulo accesorio con drenaje vascular a la vena ácigos. El recién nacido presentó deterioro hemodinámico progresivo hasta fallecer 40 horas después del parto. La madre evolucionó de manera satisfactoria y se le dio de alta luego de 72 horas post-operatorio.



A



B



C

Figura 3A y B. Recién nacido con verdadera ectopia cordis toracoabdominal. C. Corte sagital donde se evidencia ectopia cordis y onfalocele. (CU) cordón umbilical. (H) Hígado contenido en onfalocele. (C) Verdadera ectopia cordis toracoabdominal.

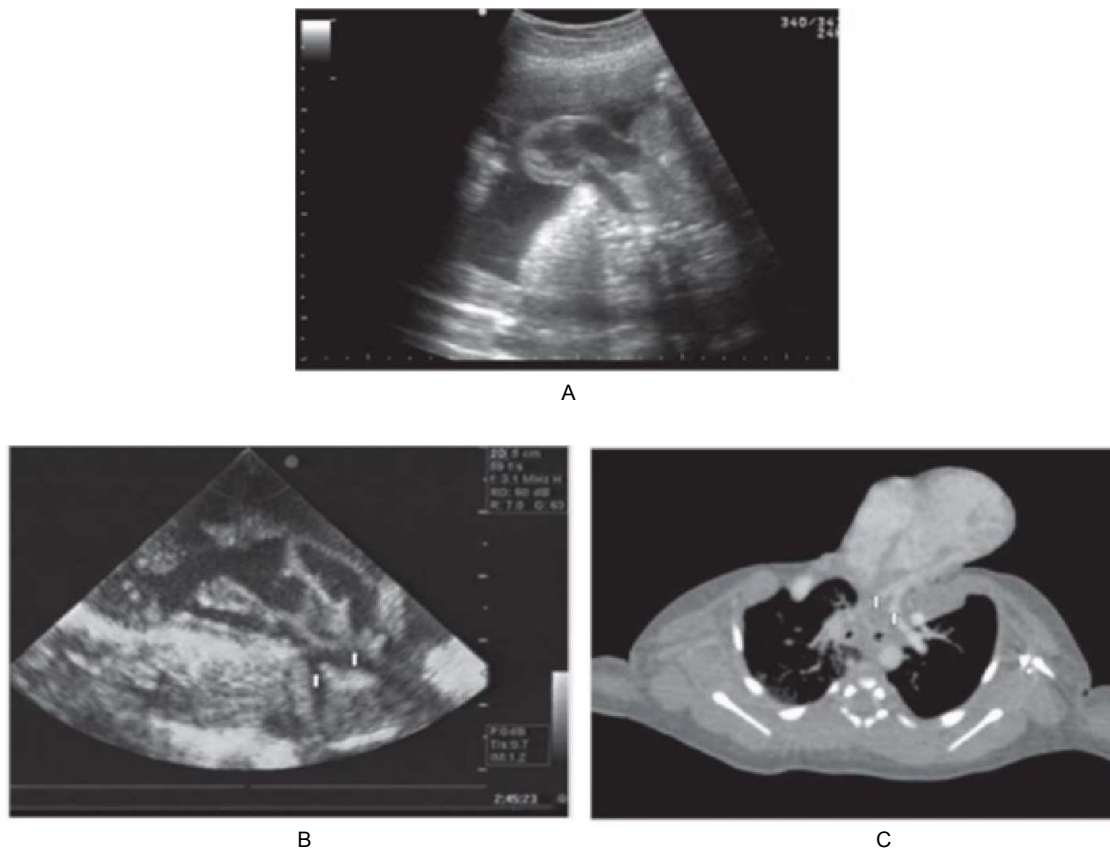


Figura 4. Correlación de las imágenes de ectopia cordis. **A)** Prenatal. **B)** Postnatal. Ecocardiograma (hipoplasia arteria pulmonar y sus ramas, ver flechas) **C)** Tomografía axial computarizada donde se muestra la hipoplasia de la arteria pulmonar y sus ramas (ver flechas).

Discusión

Los trastornos de la fusión de la línea media torácica son alteraciones embriológicas tempranas con grados variables de expresión, originadas en la blastogénesis durante la segunda a tercera semana del período embrionario, por fallo en el cierre de los pliegues laterales en la región torácica (14). Estos defectos de la línea media incluyen estructuras mesodérmicas, además del esternón y el tejido angioblástico, lo cual podría explicar las manifestaciones clínicas de estas anomalías (4). También se sugiere una ruptura entre el corion y el saco amniótico que produce una elevación de la presión toracoabdominal y como consecuencia se presenta cierre incompleto del esternón, diafragma anterior y pericardio, y retorno anormal de la hernia fisiológica abdominal, lo que determina la aparición de onfalocele (4).

La pentalogía de Cantrell con ectopia cordis verdadera es una anomalía congénita poco frecuente (3) con una alta prevalencia de mortalidad perinatal, de ahí el interés

en reportar el caso. La ectopia cordis tiene una incidencia de 5,5 a 7,9 por un millón de nacidos vivos (16). El diagnóstico diferencial se realiza con secuencia de banda amniótica y anomalías del tallo corporal. El pronóstico prenatal y post-natal depende del tipo de la severidad de las malformaciones intracardiacas y las anomalías asociadas (13). La anomalía intracardiaca congénita más frecuente en la pentalogía de Cantrell es la tetralogía de Fallot y la doble salida del ventrículo izquierdo; sin embargo se han descrito otros defectos cardiacos como atresia tricúspide, anomalía de Ebstein, drenaje venoso anómalo total, atresia y estenosis pulmonar, estenosis y coartación de aorta, transposición de grandes arterias, canal atrioventricular, atresia mitral y ventrículo único (17, 18). Dentro de las anomalías extracardiacas que más se asocian con ectopia cordis están el onfalocele y los defectos craneofaciales (13, 16, 19). Algunas series de casos reportan un abordaje quirúrgico exitoso con resultados aceptables a mediano y largo plazo; no obstante se trata de casos seleccionados (20).

El caso que se reporta corresponde a una ectopia cordis verdadera toracoabdominal, con fisura esternal y onfalocele (pentalogía de Cantrell), con cariotipo que presenta una traslocación Robertsoniana (13, 14). Si uno de los progenitores posee la traslocación, ésta no podría explicar los hallazgos ecográficos; si es una nueva habría que establecer si hay una pérdida de material genético en la traslocación, lo que no es habitual en este tipo de re-arreglos. La existencia de traslocación en uno de los progenitores podría explicar las pérdidas embrionarias señaladas en los antecedentes obstétricos de la paciente por productos desbalanceados, por lo cual se recomendó la realización de un cariotipo a la pareja y consejería genética (15-17). El diagnóstico prenatal se hizo mediante ultrasonido de detalle anatómico y ecocardiografía fetal complementaria. El ecocardiograma y la angiotomografía post-natal fueron fundamentales para determinar las posibles opciones quirúrgicas y el pronóstico del recién nacido. La ectopia cordis verdadera presentaba una anomalía intracardiaca compleja de mal pronóstico, incluso si esta anomalía cardiaca se considerara en el contexto de un corazón de localización intra-torácica (17, 21); éste no se abordó mediante cirugía. Existía la opción de realizar una fístula sistémico pulmonar (3) o plastia de la válvula auriculoventricular única, y la reducción de la ectopia cordis y el onfalocele, pero no se hizo debido a insuficiencia de la válvula auriculoventricular única e hipoplasia de la arteria pulmonar principal y sus ramas, ya descritos en el ecocardiograma pre y posnatal y en la angiotomografía. Nuestra Institución es centro de remisión especializado en el manejo de cardiopatías congénitas; cuenta con la experiencia, así como con el recurso humano y técnico para el abordaje quirúrgico de estas patologías, incluso es pionera en el país en el soporte de circulación extracorpórea, pero por las condiciones encontradas en este caso se decidió limitar el esfuerzo terapéutico. El diagnóstico prenatal es de vital importancia para determinar el pronóstico y tomar decisiones perinatales. Cuando el pronóstico de la anomalía congénita es malo, la conducta terapéutica tiene que ser consecuente con el pronóstico. En ocasiones puede surgir la alternativa de reducir el defecto de la ectopia cordis y el onfalocele, pero más allá del aspecto estético de la reducción, se incrementa de modo innecesario la morbilidad y los costos del sistema de salud de un país en desarrollo, sin ofrecer tratamiento definitivo de las anomalías en particular.

Conclusión

Se reporta el caso de una anomalía congénita compleja rara, poco frecuente, asociada con una alteración genética. El adecuado diagnóstico prenatal de las anomalías congénitas permite tomar decisiones críticas en el periodo neonatal. Como centro de remisión de patologías cardíacas congénitas complejas se ha venido conformando un equipo multidisciplinario para el abordaje de las diferentes situaciones y en la medida que se adquiera experiencia, los resultados podrán mejorar la morbimortalidad de estas anomalías.

Bibliografía

1. Cantrell JR, Haller JA, Ravitch MM. A syndrome of congenital defects involving the abdominal wall, sternum, diaphragm, pericardium, and heart. *Surg Gynecol Obstet* 1958; 107 (5): 602-614.
2. Vulkova A, Kovacheva K, Rosmanova R, Simeonova M. Pentalogy of Cantrell -a case report]. *Akush Ginekol (Sofia)* 2007; 46 (6): 41-43.
3. Hernández M, Fea JSO. Pentalogy of Cantrell. A case report. *Arch Cardiol Mex* 2006; 76 (2): 202-207.
4. Engum SA. Embryology, sternal clefts, ectopia cordis, and Cantrell's pentalogy. *Semin Pediatr Surg* 2008; 17 (3): 154-160.
5. Shamberger RC. Congenital chest wall deformities. *Curr Probl Surg* 1996; 33 (6): 469-542.
6. Toyama WM. Combined congenital defects of the anterior abdominal wall, sternum, diaphragm, pericardium, and heart: a case report and review of the syndrome. *Pediatrics* 1972; 50 (5): 778-792.
7. Firmin RK, Fragomeni LS, Lennox SC. Complete cleft sternum. *Thorax* 1980; 35 (4): 303-306.
8. Heron D, Lyonnet S, Iserin L, Munnich A, Padovani JP. Sternal cleft: case report and review of a series of nine patients. *Am J Med Genet* 1995; 59 (2): 154-156.
9. Shamberger RC. Cardiopulmonary effects of anterior chest wall deformities. *Chest Surg Clin N Am* 2000; 10 (2): 245-251.
10. McMahon CJ, Taylor MD, Cassidy CL, Olutayo OO, Bezold LI. Diagnosis of pentalogy of Cantrell in the fetus using magnetic resonance imaging and ultrasound. *Pediatr Cardiol* 2007; 28 (3): 172-175.
11. Peixoto-Filho FM, do Cima LC, Nakamura-Pereira M. Prenatal diagnosis of Pentalogy of Cantrell in the first trimester: is 3-dimensional sonography needed? *J Clin Ultrasound* 2009; 37 (2): 112-114.
12. Harrison MR, Filly RA, Stanger P, de Lorimier AA. Prenatal diagnosis and management of omphalocele and ectopia cordis. *J Pediatr Surg* 1982; 17 (1): 64-66.
13. Yildirim G, Aslan H, Gungorduk K, Gul A, Unlu E. Prenatal diagnosis of ectopia cordis. *Taiwan J Obstet Gynecol* 2008; 47 (3): 346-347.
14. Araujo JE, Zanforlin Filho SM, Guimaraes Filho HA, et al, AF. Diagnosis of pentalogy of Cantrell by three-dimensional ultrasound in third trimester of pregnancy. A case report. *Fetal Diagn Ther* 2006; 21 (6): 544-547.
15. Van Hoon JH, Moonen RM, Huysentruyt CJ, et al. Pentalogy of Cantrell: two patients and a review to determine prognostic factors for optimal approach. *Eur J Pediatr* 2008; 167 (1): 29-35.
16. Repondek-Liberska M, Janiak K, Wloch A. Fetal echocardiography in ectopia cordis. *Pediatr Cardiol* 2000; 21 (3): 249-252.
17. Abdallah HI, Marks LA, Balsara RK, Davis DA, Russo PA. Staged repair of pentalogy of Cantrell with tetralogy of Fallot. *Ann Thorac Surg* 1993; 56 (4): 979-980.
18. Morales JM, Patel SG, Duff JA, Villareal RL, Simpson JW. Ectopia cordis and other midline defects. *Ann Thorac Surg* 2000; 70 (1): 111-114.
19. Shaw SW, Cheng PJ, Chueh HY, Chang SD, Soong YK. Ectopia cordis in a fetus with trisomy 18. *J Clin Ultrasound* 2006; 34 (2): 95-98.
20. Morello M, Quaini E, Nenov G, Pome G. Extrathoracic ectopia cordis. Case report. *J Cardiovasc Surg (Torino)* 1994; 35 (6): 511-515.
21. Amato JJ, Zelen J, Talwalkar NG. Single-stage repair of thoracic ectopia cordis. *Ann Thorac Surg* 1995; 59 (2): 518-520.