

Reporte de caso

Carcinoma adenoescamoso primario de vesícula biliar. Reporte de un nuevo caso y consideraciones sobre su etiología

Primary Adenosquamous Carcinoma of Gallbladder. A Case Report and Considerations on its Etiology

Alfredo Romero, Óscar Messa, Sandra Chinchilla

Grupo de Patología, Instituto Nacional de Cancerología, Bogotá, D.C., Colombia

Resumen

El carcinoma adenoescamoso primario de vesícula biliar (CAEVB), es una neoplasia infrecuente cuya etiología y comportamiento biológico no están totalmente aclarados. Describimos un caso de un paciente masculino con un carcinoma adenoescamoso infiltrante primario de vesícula biliar diagnosticado en una colecistectomía por coledocitis. Morfológicamente se encontró asociado a los elementos glandulares y escamosos malignos, la presencia de displasia de bajo y alto grado del epitelio glandular y metaplasia escamosa entre las zonas glandulares y escamocelulares, que permiten hacer el diagnóstico de este tipo de carcinoma. El estudio de inmunohistoquímica mostraba marcadores tanto de diferenciación glandular como escamosa. Por tratarse de una variante infrecuente de Carcinoma de vesícula biliar reportamos este caso por las dificultades que genera su diagnóstico. Nuestras observaciones sugieren que se trata de un adenocarcinoma con áreas de metaplasia escamosa y posterior transformación maligna de los elementos escamosos.

Palabras clave: vesícula biliar, carcinoma adenoescamoso, carcinoma de células escamosas

Abstract

The adeno-squamous gallbladder carcinoma is a frequent neoplasm with blurred etiology and biological course. A case report is presented from a male with an incidental finding of a gallbladder carcinoma diagnosed during a cholecystectomy. Associated to malignant glandular and squamous morphological findings, low grade dysplasia and squamous metaplasia were observed, allowing the final diagnosis. Immunohistochemistry analyses revealed both glandular and squamous differentiation biomarkers. The report of a rare gallbladder carcinoma illustrates difficulties for proper diagnosis. The analysis suggests an adenocarcinoma with squamous metaplasia areas that evolved towards the malignant transformation of squamous components.

Key words: Gallbladder, carcinoma, adenosquamous, carcinoma, squamous cell

Correspondencia:

Alfredo Ernesto Romero Rojas, Grupo de Patología, Instituto Nacional de Cancerología, Av. 1ª No. 9-85, Bogotá, D.C., Colombia.

Teléfono: 334 1997.

Correo electrónico: aromoer@cancer.gov.co

Fecha de recepción: 2 de julio de 2010. Fecha de aprobación: 2 de diciembre de 2010

Introducción

El carcinoma de vesícula biliar (CVB) es el tumor maligno más visto de la vesícula biliar y del árbol biliar; ocupa el quinto lugar entre las neoplasias malignas del aparato digestivo, y representa el 1% de todas las neoplasias malignas (1).

El tipo histológico observado más a menudo en este campo es el adenocarcinoma, siendo la variante adenoescamosa bastante rara (2,3). Algunos reportes refieren que este subtipo histológico tiene un peor pronóstico y una probabilidad de supervivencia inferior a la del adenocarcinoma (4-6); sin embargo, el pronóstico y el comportamiento dependen no sólo del subtipo histológico, sino también, y de forma predominante, de la extensión de la enfermedad. Reportamos un nuevo caso de carcinoma adenoescamoso de vesícula biliar (CAEVB), y hacemos énfasis en su potencial histogénesis y sus características histopatológicas.

Caso clínico

Paciente de sexo masculino de 69 años de edad, quien consulta por dolor en hipocondrio derecho desde hace 4 años, el cual se exacerba después de la ingesta de comidas ricas en grasas, y que es referido como de gran intensidad, que se mantiene por varias horas. En los últimos días el dolor se tornaba más intenso asociado a náuseas, vómito y fiebre no cuantificada, aunque sin ictericia.

El examen físico evidenciaba hipersensibilidad a la palpación en el cuadrante superior derecho, y el epigastrio, con presencia de signo de Murphy positivo (interrupción de la inspiración durante la palpación profunda del cuadrante superior derecho). No se palpaban masas.

Con sospecha clínica de una colecistitis crónica y aguda, el paciente es llevado a ultrasonografía, que mostró múltiples cálculos en el cuello vesicular, edema de pared vesicular (5 mm de espesor) y presencia de una banda intermedia, continua e hiperecogénica en la pared anterior. Asociados, se observaron ecos intravesiculares sin sombra, por presencia de material purulento, y se realiza diagnóstico de colecistitis crónica y aguda. Es llevado a colecistectomía abierta por

técnica fundocística, a raíz de lo cual se documenta vesícula biliar engrosada, firmemente adherida al lecho hepático. No se encontraron adenomegalias.

Hallazgos macroscópicos

Se recibió vesícula biliar que midió 10x9x6 cm. Externamente, la serosa era violácea y se reconocía un área despulida, correspondiente a la inserción sobre el lecho hepático. Al corte, la pared se encontraba difusamente engrosada hasta 9 mm y se extendía hasta el borde de sección sobre el cístico. La mucosa era despulida, de color pardo oscuro, con áreas hemorrágicas y membranas amarillentas, pero sin definir la presencia de masa. En la luz se identificaron numerosos cálculos facetados de color negro; el mayor medía hasta 1,2 cm de diámetro. Se procesó la totalidad de la pieza quirúrgica, incluyendo su borde de sección a la altura del conducto cístico. No se identificó ganglio cístico.

Hallazgos microscópicos

Los cortes mostraban la pared de vesícula biliar comprometida por un carcinoma caracterizado por formaciones glandulares bien definidas, tapizadas, a su vez, por células con núcleos irregulares, hipercromáticos y estratificados (Figura 1), lo que

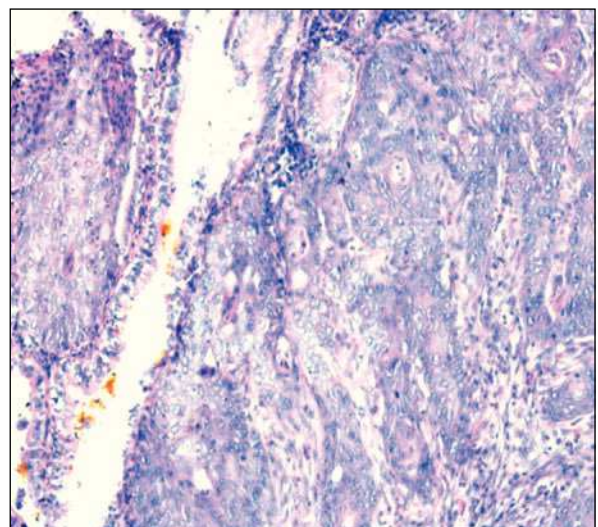


Figura 1. Se identifican zonas de glandulares tumorales en transición a los elementos escamosos malignos (H&E 20X).

de forma continua evidenciaba transformación a metaplasia escamosa, seguida de transformación maligna del componente escamoso (Figura 2), en forma de nidos de células grandes, con núcleos atípicos acompañados de disqueratocitos (Figura 3) y en focos formación de ovillos córneos.

Las zonas escamosas malignas constituían más del 80% de la totalidad de los elementos epiteliales. El tumor infiltraba todo el espesor de la pared de la vesícula hasta la serosa y al remanente de tejido hepático adherido en el lecho de inserción inclusive. No se identificó invasión vascular, pero sí compromiso neoplásico a la altura del borde de sección del conducto cístico. Se reconocía una clara transición del epitelio biliar hacia zonas displásicas de ligera hasta severa en el epitelio glandular de revestimiento, así como el posterior desarrollo del carcinoma (Figura 4).

El estudio de inmunohistoquímica mostró reactividad de las células tumorales glandulares para CK7, CK20, CK19 y BerEp4. Los elementos escamosos fueron positivos para CK5/6 y p63 (Figura 5). Hubo una llamativa sobreexpresión de p53 en las zonas escamosas, con un Ki67 del 40 %. El índice de proliferación celular en el componente glandular fue del 15 %. Los aspectos más relevantes del estudio de inmunohistoquímica están relacionados en la Tabla 1.

Discusión

El CVB es la neoplasia maligna más vista de la vía biliar. Se presenta predominantemente en pacientes femeninas, con una relación de 3:1 respecto a los hombres (7,8), y su aparición aumenta a lo largo de la vida; se presenta más a menudo sobre la séptima década de la vida.

Los adenocarcinomas son la forma histológica más usual de carcinoma de vesícula biliar, pues constituye casi el 80% de los casos (9); las variantes intestinal y papilar son las de mayor presencia, y muy ocasionalmente se reporta la variante adenoescamosa, que constituye tan sólo entre el 1% y el 3,5% de todos los casos de carcinomas primarios de vesícula biliar (4,10).

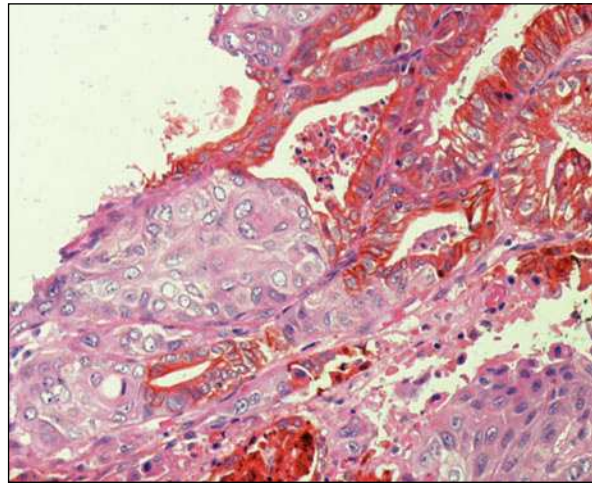


Figura 2. En la porción superior se visualizan las áreas de adenocarcinoma, y en las inferiores, los componentes escamocelulares, con las zonas de metaplasia escamosa entre los dos elementos (H&E 20X).

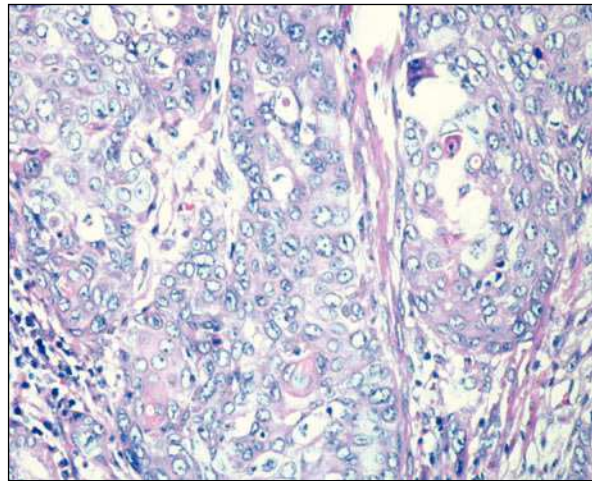


Figura 3. Obsérvese la diferenciación escamosa neoplásica (H&E 40X).

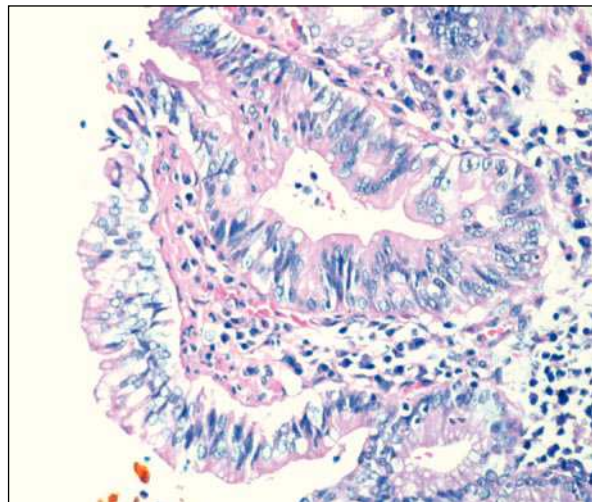


Figura 4. Se reconoce el componente displásico en el epitelio biliar (H&E 40X).

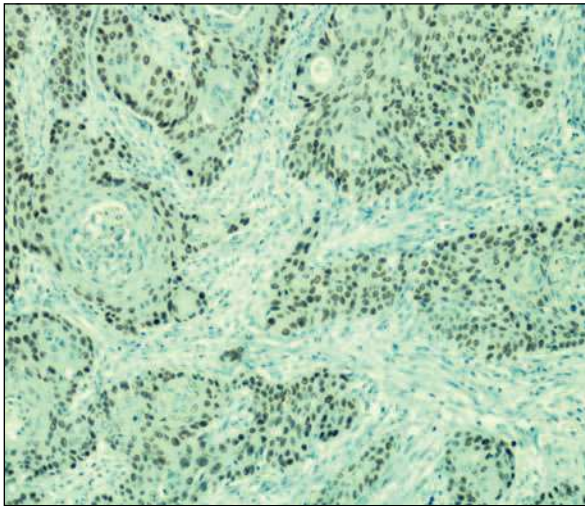


Figura 5. Las áreas escamosas son positivas para p63 (10X).

La Organización Mundial de la Salud (OMS) define el CAEBV como un tumor constituido por dos componentes malignos: uno glandular y otro escamoso. El grado de diferenciación de los dos componentes es variable; las áreas glandulares son moderadamente diferenciadas, con depósitos de mucina, mientras que las zonas escamosas son, en general, bien diferenciadas, con queratinización en forma de “ovillos” o “perlas”, o en forma individual, con presencia de disqueratocitos (11).

La litiasis biliar ha sido mencionada por algunos autores como un factor de riesgo incrementado para desarrollar un CVB; observación ésta, realizada en los descendientes de nativos americanos e hispanos, que tienen una mayor incidencia de cáncer de vesícula; esto último, quizás, porque también tienen una mayor incidencia de cálculos biliares.

Así mismo, se ha encontrado una mayor asociación al desarrollo de CVB en adultos con quistes del colédoco, presencia de una unión anormal del conducto pancreato-biliar, exposición a carcinógenos como el azotolueno y las nitrosaminas usados en el procesamiento de metal y la producción de caucho, el uso de estrógenos, y vesículas biliares escleroatróficas, así como los adenomas (12,13). Sin embargo, a diferencia de los carcinomas de los ductos biliares extrahepáticos, los carcinomas de vesícula biliar no se están asociados a colangitis esclerosante primaria ni a colitis ulcerativa (11,14).

No es clara la histogénesis de los CAEBV; no obstante, distintas teorías sugieren que estos son originados a partir de focos adenomatosos que sufren metaplasia escamosa como respuesta a la inflamación crónica, y, posteriormente, presentan una transformación maligna de dicho componente. Otras teorías postulan que se trata de dos tumores histológicamente diferentes; otras más, que un adenocarcinoma hace focos de metaplasia escamosa, o que pueden deberse a una diferenciación escamosa de células tumorales que tienen el potencial de diferenciarse en múltiples linajes celulares (15).

Histológicamente, en el caso objeto de estudio el tumor evidenciaba de un forma clara tanto los elementos glandulares y escamosos como la zona de “diferenciación” o transición desde el adenocarcinoma hacia el escamocelular. Se encontraron, además, el componente metaplásico escamoso del epitelio glandular y la posterior malignización de los elementos escamosos en forma de nidos infiltrativos con mitosis, atipia nuclear y queratinización.

Se consideró y descartó la posibilidad de un tumor de colisión de tipo adenocarcinoma invasor y carcinoma escamocelular queratinizante infiltrante, dada la presencia de componente metaplásico entre las áreas glandulares y las escamosas.

Independientemente de cuál sea su verdadera histogénesis, es bien sabido, desde el punto de vista histopatológico, que el tiempo de duplicación celular del carcinoma escamocelular es de casi la mitad que el del adenocarcinoma (16,17), lo cual puede sugerir que el crecimiento de las células

Tabla 1. Aspectos inmunohistoquímicos

Antígeno	Anticuerpo, clon y fuente	Dilución
CK7	OV-TL 12/30, DAKO	1:100
CK20	Ks20,8, DAKO	1:20
CK19	RCK108, DAKO	1:20
CK5/6	D5/16B4, DAKO	1:20
p53 Protein	318-6-11, DAKO	1:10
p63 Protein	4A4, DAKO	1:20
Ki-67 Antigen	MIB-1, DAKO	1:50
BerEP4	Novocastra	1:50

escamosas neoplásicas puede exceder rápidamente el de las células del adenocarcinoma, hasta poder casi reemplazarlas en su totalidad. Este crecimiento puede explicar el comportamiento biológico del tumor con infiltración local de forma difusa y una potencial invasión vascular linfática con el desarrollo posterior de metástasis (18), aunque otros autores coinciden en pensar que los CAEBV presentan una muy baja tendencia a las metástasis linfáticas y de diseminación peritoneal (19,20).

En el caso estudiado se evidenció una sobreexpresión de la proteína p53, con una llamativa diferencia entre los componentes escamosos y glandulares con el Ki67, lo cual indica una elevada proliferación celular de las áreas escamosas que está en correlación con la mayor tasa de replicación de esta diferenciación celular.

El tratamiento de elección es la colecistectomía simple en los casos localizados, sin compromiso de la serosa. En los estadios avanzados se sugiere realizar colecistectomía con resección hepática en cuña, o la resección directa hepática más la linfadenectomía del hilio hepático y del ligamento duodenal.

Debido a la rara aparición de este tumor y a los pocos casos reportados, es difícil establecer con certeza el verdadero comportamiento biológico de este subtipo histológico. Algunos autores reportan un comportamiento más agresivo (21), mientras otros han encontrado que es similar al de un adenocarcinoma convencional (22). Lo que sí está claro es que la extensión de la enfermedad al momento del diagnóstico, independientemente del subtipo histológico, constituye el factor más importante en la determinación del pronóstico y la sobrevida de estos pacientes. En general, la supervivencia de los pacientes con CVB es muy baja, con una sobrevida menor de 6 meses después del diagnóstico, con o sin tratamiento (23).

Es escasa la literatura para concluir que el CAEBV por sí mismo constituya un factor independiente en el pronóstico y la sobrevida de los pacientes. La etiología, según nuestras observaciones, sugiere que se trata de un adenocarcinoma que hace focos de metaplasia escamosa, con posterior transformación maligna de los elementos escamosos.

Referencias

1. Sheinfeld W. Cholecystectomy and partial hepatectomy for carcinoma of the gall bladder with local liver extension. *Surgery*. 1947;22(1):48-58.
2. Nishihara K, Nagai E, Izumi Y, Yamaguchi K, Tsuneyoshi M. Adenosquamous carcinoma of the gallbladder: a clinicopathological, immunohistochemical and flow-cytometric study of twenty cases. *Jpn J Cancer Res*. 1994;85(4):389-99.
3. Suster S, Huszar M, Herczeg E, Bubis JJ. Adenosquamous carcinoma of the gallbladder with spindle cell features. A light microscopic and immunocytochemical study of a case. *Histopathology*. 1987;11(2):209-14.
4. Ramia JM, Padilla D, López R, Cubo T, Hernández Calvo J. Adenosquamous carcinoma of the gallbladder. What are the prognostic implications of this histological variant? *Gastroenterol Hepatol*. 2002;25(5):333-4.
5. Yamaguchi K, Enjoji M. Carcinoma of the gallbladder. A clinicopathology of 103 patients and a newly proposed staging. *Cancer*. 1988;62(7):1425-32.
6. Henson DE, Albores-Saavedra J, Corle D. Carcinoma of the extrahepatic bile ducts. Histologic types, stage of disease, grade, and survival rates. *Cancer*. 1992;70(6):1498-501.
7. Miller G, Jarnagin WR. Gallbladder carcinoma. *Eur J Surg Oncol*. 2008;34(3):306-12.
8. Cleary SP, Dawson LA, Knox JJ, Gallinger S. Cancer of the gallbladder and extrahepatic bile ducts. *Curr Probl Surg*. 2007;44(7):396-482.
9. De Stoll M. *Rationis medendi*. En: Batavorun L, editor. *Nosocomio practico vindobonensi*. 1778;140-1
10. Akcali Z, Ozyilkan O, Sakalli H, Bal N, Noyan T. Gallbladder adenosquamous cell carcinoma: report of two cases. *Acta Gastroenterol Belg*. 2005;68(4):440-2.
11. Hamilton SR, Aaltonen LA. Pathology and genetics of tumors of the digestive system. WHO classification of tumours. Lyons: IARC; 2000.
12. Kozuka S, Tsubone N, Yasui A, Hachisuka K. Relation of adenoma to carcinoma in the gallbladder. *Cancer*. 1982;50(10):2226-34.
13. Yamauchi S, Koga A, Matsumoto S, Tanaka M, Nakayama F. Anomalous junction of pancreaticobiliary duct without congenital choledochal cyst: a possible risk factor for gallbladder cancer. *Am J Gastroenterol*. 1987;82(1):20-4.
14. Lada PE, Taborda B, Sánchez M, Tommasino J, Rosso FF, Gramática L, et al. Adenosquamous and squamous carcinoma of the gallbladder. *Cir Esp*. 2007;81(4):202-6.
15. Cihak RW, Kawashima T, Steer A. Adenoacanthoma (adenosquamous carcinoma) of the pancreas. *Cancer*. 1972;29(5):1133-40.

16. Akatsu T, Kameyama K, Kawachi S, Tanabe M, Aiura K, Wakabayashi G, et al. Gallbladder carcinoma with osteoclast-like giant cells. *J Gastroenterol*. 2006;41(1):83-7.
17. Hanada M, Shimizu H, Takami M. Squamous cell carcinoma of the gallbladder associated with squamous metaplasia and adenocarcinoma in situ of the mucosal columnar epithelium. *Acta Pathol Jpn*. 1986;36(12):1879-86.
18. Del Pozo AC, De Battista S, Velasco D, Pianzola H, Rodríguez J. Epidermoid carcinoma of gallbladder: analysis of our casuistic. *Acta Gastroenterol Latinoam*. 2005;35(3):162-4.
19. Yeh HC. Ultrasonography and computed tomography of carcinoma of the gallbladder. *Radiology*. 1979;133(1):167-73.
20. Weiner SN, Koenigsberg M, Morehouse H, Hoffman J. Sonography and computed tomography in the diagnosis of carcinoma of the gallbladder. *AJR Am J Roentgenol*. 1984;142(4):735-9.
21. Chan KM, Yu MC, Lee WC, Jan YY, Chen MF. Adenosquamous/squamous cell carcinoma of the gallbladder. *J Surg Oncol*. 2007;95(2):129-34.
22. Kondo M, Dono K, Sakon M, Shimizu J, Nagano H, Nakamori S, et al. Adenosquamous carcinoma of the gallbladder. *Hepatogastroenterology*. 2002;49(47):1230-4.
23. Mingoli A, Brachini G, Petroni R, Antoniozzi A, Cavaliere F, Simonelli L, et al. Squamous and adenosquamous cell carcinoma of the gallbladder. *J Exp Clin Cancer Res*. 2005;24(1):143-50.