

Reporte de caso

Colgajo fasciocutáneo en isla de la arteria supraclavicular para reconstruir la región anterior del cuello

Fasciocutaneous Supraclavicular Artery Island Flap on the Fore Part of the Neck

Enrique Cadena-Piñeros¹, Andrey Moreno¹

¹ Instituto Nacional de Cancerología, Bogotá, Colombia.

Resumen

El mayor desafío para el cirujano siempre es el cierre de los defectos posteriores a la resección de una lesión; en especial, cuando se trata de zonas muy visibles, como lo son la cara y el cuello. Por esta razón nos surgió la inquietud de comunicar un caso clínico que recientemente intervinimos en Instituto Nacional de Cancerología. Se trata de un paciente de 83 años con lesión escamocelular primaria de la piel del cuello, de tres años de evolución. Una vez realizamos la resección quirúrgica del tumor y la disección ganglionar posterolateral, decidimos reconstruir el defecto quirúrgico con un colgajo fasciocutáneo en isla de la arteria supraclavicular, con cierre primario de la zona donante. A pesar de que se realizó la disección de cuello, se pudo preservar el pedículo de la arteria cervical transversa, a pesar de que hay autores que consideran que no es posible hacerlo. La evolución postoperatoria fue satisfactoria y la patología demostró márgenes libres de tumor. Después de haber llevado a cabo varios colgajos de este tipo, lo recomendamos para reconstruir defectos secundarios a resección de tumores de piel de la región anterior del cuello, siempre y cuando se conozcan en detalle la anatomía de la zona y la técnica quirúrgica.

Palabras clave: neoplasias de cabeza y cuello, cirugía plástica, arteria.

Abstract

The major challenge for surgeons subsequent to lesion resection is the closure of defects, especially those on the face and neck. We profile an 83 year-old patient with a primary squamous cell lesion on neck skin that had evolved over 3 years. Following surgical resection of the tumor and posterolateral ganglion dissection, surgical defect reconstruction consisted of a fasciocutaneous supraclavicular artery island flap with primary closure of the donor zone. Despite neck dissection, it was possible to preserve the pedicle of the transverse cervical artery—a feat some authors consider to be impossible. Postoperative recovery was satisfactory and pathology results revealed tumor free margins. As a result of several such successful flap surgeries, it is recommended that this procedure be used for the reconstruction of side effects subsequent to resection of neck skin tumors.

Key words: Head and neck neoplasms; surgery, plastic; artery.

Correspondencia

Enrique Cadena-Piñeros Carrera 19C No. 89-12, apto. 302. Teléfono: 6355836
Correo electrónico: enriquecadena@hotmail.com

Fecha de recepción: 2 de abril del 2009. Fecha de aprobación: 14 de julio del 2009.

Introducción

Como consecuencia de la exposición solar, cada vez es más frecuente la presencia de cáncer de piel, lo cual conlleva resecciones quirúrgicas que en ocasiones son extensas; especialmente, en el cuello, que es una región del cuerpo muy visible, con múltiples movimientos de rotación y extensión, por lo cual defectos posquirúrgicos de esa área son un verdadero reto de reconstrucción. Es así como se han descrito varias opciones reconstructivas, todas ellas, derivadas de colgajos locales, regionales, y en los últimos años, con el avance de la microcirugía, colgajos a distancia. Mientras más cerca se encuentre el sitio donante al área afectada es mejor; la razón es que los colgajos regionales siguen siendo la mejor alternativa en términos de diseño, tiempo intraoperatorio y similitud de la textura y color de la piel (1).

De la pared anterior del tórax se pueden obtener dos colgajos, que son el fasciocutáneo deltopectoral, descrito por Bakamjian (2), y el músculo cutáneo de pectoral mayor, perfeccionado por Ariyan (3). En los últimos diez años se han publicado estudios que describen colgajos de reconstrucción para la parte anterior del cuello, en pacientes quienes han sufrido retracciones por quemaduras; todos ellos se basan en la circulación de la arteria cervical transversa (4-7). Sin embargo, estos no son nuevos, ya que existe una larga controversia sobre su uso, debido a las alteraciones funcionales y cosméticas derivadas de sus diseños.

La primera descripción fue hecha en 1949 por Kazanjian y Converse, quienes lo denominaron colgajo de charretera o acromial (8). Posteriormente, Demergasso (1979) desarrolló el miocutáneo de trapecio, que evolucionó, con el tiempo, en el colgajo supraclavicular; este último, a su vez, ajustado por Lamberty del cervicohumeral, diseñado por Mathes y Vásconez (9-11).

En 1997 Pallua y cols. publicaron una modificación del colgajo de Lamberty a la que denominaron "colgajo en isla de la arteria supraclavicular" (4); este autor describe de forma detallada la anatomía de la región cervicohumeral en el año 2000, y demuestra que es factible realizar tunelización, aumentar la movilidad y disminuir la cicatriz posquirúrgica (1).

El presente artículo describe la técnica quirúrgica del colgajo en isla de la arteria supraclavicular haciendo énfasis en la anatomía; a la vez, revisa el caso de un paciente con carcinoma escamocelular de piel del cuello, quien fue sometido a resección tumoral y reconstrucción con dicho colgajo, realizado en el Instituto Nacional de Cancerología de Colombia. Al revisar la literatura médica en inglés no se encontró descripción para casos como éste, por lo cual consideramos que es un aporte a la técnica quirúrgica.

Caso clínico

Se trata de un paciente hombre de 83 años con una lesión de la región anterior del cuello, de tres años de evolución, la cual inicia con una pequeña ulceración y progresa hasta un largo de 5 cm en el momento de la consulta. Se le practicó biopsia que reporta carcinoma de células escamosas infiltrante variante basaloide, no queratinizante, con áreas de necrosis tumoral. Con este diagnóstico se decide realizar, como tratamiento primario, resección de la lesión más disección de cuello (Fig. 1).

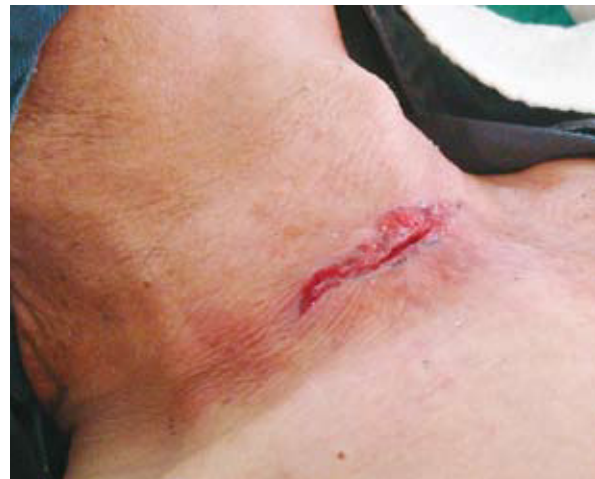

Figura 1. Preoperatorio carcinoma escamocelular cuello. Tumor escamocelular de piel de región anterior del cuello de 5 cm de longitud.

El paciente fue intervenido bajo anestesia general en posición de decúbito supino, con márgenes de resección de 3 cm desde el borde tumoral, más disección ganglionar de cuello posterolateral derecha (niveles II-V) (Fig. 2). Se realizó diseño del colgajo en forma fusiforme, con una longitud de 16 cm, ancho de 8 cm y espesor de 5 mm (Fig. 3).

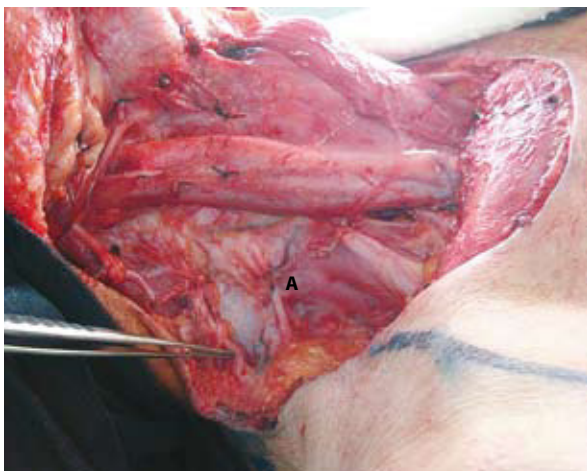


Figura 2. Disección radical modificada de cuello. Estado posterior a resección del tumor y disección radical modificada de cuello. Pinza señala nervio espinal. Arteria y vena cervical transversas A.

Se incidieron la piel, el tejido celular subcutáneo y la fascia del músculo deltoides, y se levantó el colgajo con bisturí No. 20 hasta la zona acromioclavicular, con desplazamiento del colgajo en ángulo aproximado de 90 grados, hasta cubrir por completo el defecto del sitio receptor. Se fijó el colgajo al mismo nivel del tejido celular subcutáneo, con puntos separados de sutura absorbible 3-0, y la piel, con puntos separados de sutura 3-0 no absorbible. Se realizó cierre del sitio donante, en el tejido celular subcutáneo, con sutura absorbible 2-0 continua, y la piel, con puntos separados no absorbibles de colchonero 2-0; previamente se dejó sistema de drenaje cerrado en el cuello y en la región anterior del tórax (Fig. 4).

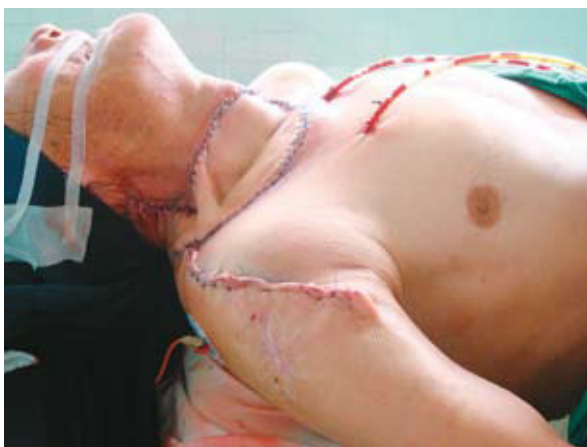

Figura 4. Postoperatorio inmediato. Colgajo supraclavicular en posición final, cierre primario zona donante. Drenajes cerrados en el lecho donante y receptor.

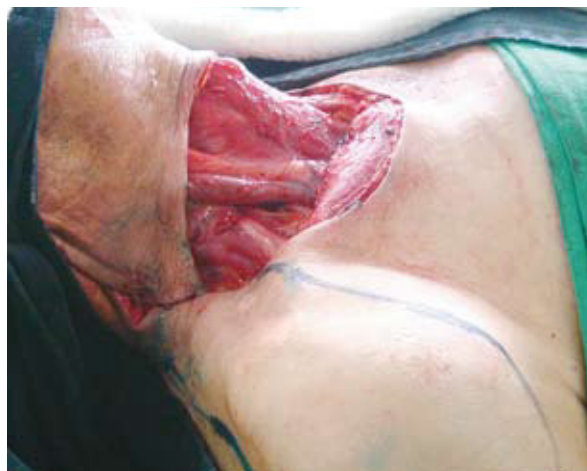

Figura 3. Diseño colgajo supraclavicular. Delineación del colgajo derecho en forma de raqueta con largo de 18 cm y ancho de 10 cm.

El paciente tuvo evolución satisfactoria, con leve sufrimiento de los bordes de la piel en la zona donante, lo cual no generó complicaciones posteriores. La patología definitiva demostró un carcinoma escamocelular primario de piel con infiltración a músculo ECM, y bordes de resección libres de tumor, incluyendo el profundo. Ganglios de la disección de cuello, negativos para metástasis (Fig. 5).

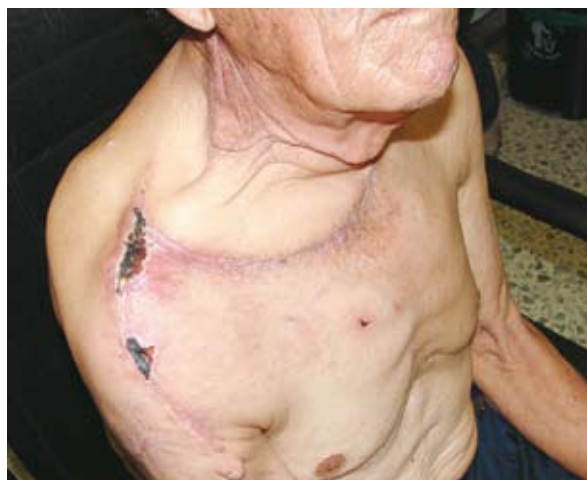

Figura 5. Un mes postoperatorio. Se observa adecuada integración del colgajo. Sitio donante con cierre completo.

Descripción de la técnica quirúrgica

El colgajo fasciocutáneo en isla de la arteria supraclavicular contiene piel, tejido celular subcutáneo, fascia del músculo deltoides y parte del platisma del cuello; este último, dependiendo del tamaño del colgajo (5).

El territorio vascular de la arteria supraclavicular se extiende desde el hombro hasta el deltoides, en un área aproximada de 16 por 30 cm (1). La arteria cervical transversa se encuentra en un triángulo conformado por el borde posterior del músculo esternocleidomastoideo (ECM), la vena yugular externa y la parte medial de la clavícula. Al examen sobre la piel, esta arteria se encuentra aproximadamente a 3 cm por encima de la clavícula, a 8,2 cm de la articulación esternoclavicular y a 2,1 cm del borde posterior del esternocleidomastoideo. A la vez, la arteria supraclavicular se origina de la cervical transversa aproximadamente a 3 o 4 cm del origen de esta última (1) (Fig. 6).




Figura 6. Irrigación arterial colgajo supraclavicular.

El drenaje venoso supraclavicular no es constante. Pallua y, posteriormente, Córdova anotan que existen dos venas principales: una paralela a la arteria, que drena a la cervical transversa, y otra que confluye a la vena yugular externa (1, 12) (Fig. 7).




Figura 7. Irrigación venosa colgajo supraclavicular.

Con base en la anatomía descrita se prefiere un diseño fusiforme (en raqueta), para que el sitio donante cierre primariamente. A la par, la delimitación se hace de acuerdo con el sitio receptor (5). El margen anterior se delinea sobre el borde anterior del músculo deltoides; el posterior, hasta 2 cm por detrás de la línea superior del hombro. El extremo más distal se delimita en concordancia con el borde más distal del sitio receptor, y de acuerdo con el punto de pivote sobre el origen de la arteria supraclavicular, para dejar manejable el pedículo (Fig. 8). El tamaño del colgajo puede ser de hasta unas dimensiones de 12 cm de ancho x 35 cm de largo (8). Esto, con base en el territorio de irrigación de la arteria supraclavicular demostrado por Pallua (1).

Es recomendable realizar la incisión inicial sobre el punto más distal del colgajo, que comprometa la piel, el tejido celular subcutáneo y la fascia del músculo deltoides. Posteriormente se debe continuar dicha incisión hacia el borde anterior del

colgajo hasta el nivel de la clavícula, y con ayuda de bisturí No. 20, practicar el levantamiento del colgajo, incluyendo la fascia del músculo deltoides, hasta encontrar el borde posterior del diseño del colgajo; de esta forma se incide la piel sobre la línea caudal. Una vez se extienda la incisión hasta el músculo trapecio, se puede practicar la rotación anterior hasta 180 grados, prestando atención a no enrollar el pedículo, donde es obligatorio preservar el nervio espinal que entra al trapecio.




Figura 8. Diseño colgajo supraclavicular.

Finalmente, se puede hacer el cierre primario de la zona donante con puntos de tejido celular subcutáneo y de piel separados, en la gran mayoría de los casos, sin utilizar injertos libres de piel (13).

Discusión

Luego de la experiencia con la reconstrucción mediante colgajo en isla de la arteria supraclavicular, varias lecciones pueden contribuir a que se reduzcan las complicaciones de esta técnica quirúrgica.

En primer lugar, debe tomarse en cuenta que la textura, color y calidad de la piel adyacente a un defecto siempre son la mejor alternativa reconstructiva, además de proporcionar facilidad en el desplazamiento de los tejidos; sin embargo, los colgajos de este tipo necesitan un diseño cuidadoso previo a la cirugía (1).

Un aspecto importante es que el diseño fusiforme (en raqueta) del colgajo, si se mide su punto de pivote, evita la tensión en el cierre de la zona receptora (5). Adicionalmente, debe contemplarse la disección de cuello en los casos que lo ameriten, teniendo sumo cuidado en la zona supraclavicular, para preservar los vasos cervicales transversos y sus afluentes venosos: esto facilita en un comienzo la disección ganglionar hacia la línea media, al levantar el músculo esternocleidomastoideo y verificar el origen de los vasos cervicales transversos en esa área. En nuestro caso, se pudo conservar el pedículo de la arteria supraclavicular, lo cual contradice lo postulado por Pallua, quien considera que eso no es factible cuando se realiza disección de cuello (14).

El cierre primario del sitio donante al nivel del tejido celular subcutáneo se debe realizar con sutura continua de material absorbible afrontando la piel con sutura monofilamento no absorbible en puntos de colchonero separados, con lo cual se disminuye la tensión en los bordes del cierre.

La experiencia obtenida en el Instituto después de realizar varios de estos colgajos nos indica que no es obligatorio disecar por completo el pedículo de la arteria supraclavicular, como lo describe Pallua (1,4), siempre y cuando el punto de rotación sea menor a 180 grados; especialmente, si el colgajo sólo se desplaza hasta la región anterior baja del cuello.

Finalmente, consideramos que el colgajo fasciocutáneo en isla de la arteria supraclavicular es un colgajo de gran utilidad para reconstruir defectos de la región anterior del cuello, con tal de que se conozcan en detalle la anatomía de la zona y la técnica quirúrgica (1,2,6,7).

Referencias

1. Pallua N, Noah E M. The tunneled supraclavicular island flap: An optimized technique for head and neck reconstruction. *Plast Reconstr Surg.* 2000; 105 (3): 842-51.

2. Bakamjian V Y. A two-stage method for pharyngoesophageal reconstruction with primary pectoral skin flap. *Plast Reconstr Surg.* 1965; 36: 173- 80.
3. Ariyan S. The pectoralis mayor myocutaneous flap: A versatile flap for reconstruction in the head and neck. *Plast Reconstr Surg.* 1979; 63: 73-78.
4. Pallua N, Machens H-G, RenneKampff O, Becker M, Berger A. The fasciocutaneous supraclavicular artery island flap for releasing postburn mentosternal contractures. *Plast Reconstr Surg.* 1997; 99(7): 1878- 84.
5. Vinh V Q, Ogawa R, Anh T V, Hyakusoku H. Reconstruction of neck scar contractures using supraclavicular flaps: Retrospective study of 30 cases. *Plast Reconstr Surg.* 2007; 119(1): 130- 35.
6. Pallua N, Demir E. Postburn head and neck reconstruction in children with the fasciocutaneous supraclavicular artery island flap. *Ann Plast Surg.* 2008; 60(3): 276- 282.
7. Pallua N, von Heimburg D. Pre-Expanded ultra-Thin supraclavicular flaps for (full) face reconstruction with reduced donor-site morbidity and without the need for microsurgery. *Plast Reconstr Surg.* 2005; 115(7): 1837- 44.
8. Di Benedetto G, Aquinati A, Pierangeli M, Scalise A, Bertani A. From the charretera to the supraclavicular fascial island flap: revsitation and further evolution of a controversial flap. *Plast Reconstr Surg.* 2005; 115: 70-76.
9. Demergasso F, Piazza M V. Trapezius myocutaneous flap in reconstructive surgery for head and neck cancer: An original technique. *Am J Surg.* 1979; 138: 533-538.
10. Lamberty B G H. The supraclavicular axial-patterned flap. *Br J Plast Surg.* 1979; 32: 131- 133.
11. Mathes S J, Vasconez L O. The cervico-humeral flap. *Plast Reconstr Surg.* 1978; 61: 7- 11.
12. Cordova A, Pirello R, D'Arpa S, Jeschke J, Brenner E, Moschella F. Vascular Anatomy of the Supraclavicular Area Revisited: Feasibility of the Free Supraclavicular Perforator Flap. *Plast Reconstr Surg.* 2008; 122 (5): 1399-09.
13. Pallau N. Letter: Reconstruction of neck scar contractures using supraclavicular flaps. *Plast Reconstr Surg.* 2007; 120: 2114.
14. Pallua N, Noah E M. Discussion: The tunneled supraclavicular island flap: An optimized technique for head and neck reconstruction. *Plast Reconstr Surg.* 2000; 105 (3): 852-54.