



Revista Colombiana de Anestesiología

Colombian Journal of Anesthesiology

www.revcolanest.com.co



Reporte de caso

Intubación submentoniana: una alternativa útil para cirugía ortognática en pacientes con malformaciones craneofaciales. Informe de caso



María del Carmen Navas-Aparicio^{a,*} y Ricardo Díaz y Faz^b

^a Unidad de Labio y Paladar Hendido-Craneomaxilofacial, Hospital Nacional de Niños, Universidad de Costa Rica, San José, Costa Rica

^b Servicio de Anestesiología, Hospital Nacional de Niños, Universidad de Costa Rica, San José, Costa Rica

INFORMACIÓN DEL ARTÍCULO

Historia del artículo:

Recibido el 23 de noviembre de 2015

Aceptado el 27 de julio de 2016

On-line el 17 de septiembre de 2016

Palabras clave:

Intubación
Manejo de la vía aérea
Traqueostomía
Cirugía bucal
Cirugía ortognática
Obstrucción nasal

R E S U M E N

Introducción: La intubación submentoniana es una alternativa simple, rápida y segura, asociada a bajas tasas de morbilidad en comparación con la traqueostomía, que la faculta para utilizarse en pacientes que presentan obstrucción de la nariz debido a la malformación cráneo-maxilofacial.

Informe de caso (hallazgos clínicos e intervención terapéutica): El propósito de este estudio es la revisión de la literatura de este procedimiento y la presentación del caso clínico de una paciente, con hipoplasia de tercio medio facial severa, quien por las características de su malformación requirió intubación submentoniana para realizar el tratamiento quirúrgico.

Conclusión: La técnica de intubación submentoniana es una muy buen alternativa para realizar la cirugía ortognática en pacientes con malformaciones faciales y problemas de vía aérea.

© 2016 Sociedad Colombiana de Anestesiología y Reanimación. Publicado por Elsevier España, S.L.U. Este es un artículo Open Access bajo la licencia CC BY-NC-ND (<http://creativecommons.org/licenses/by-nc-nd/4.0/>).

Submental intubation: A useful alternative for orthognathic surgery in patients with craniofacial malformations. Case report

A B S T R A C T

Introduction: Submental intubation is a simple, fast and safe alternative associated with low morbidity rates as compared against tracheostomy. It is suitable for patients with nose obstruction due to craniomaxillofacial malformation.

Case report (clinical findings and therapeutic intervention): The goal of this study is to do a literature review of the procedure and a clinical case presentation of a patient with severe hypoplasia of the middle third of the face that as a consequence of the characteristics of the patient's malformation required submental intubation for surgical treatment.

Keywords:

Intubation
Airway management
Tracheostomy
Oral surgery
Orthognathic surgery
Nasal obstruction

* Autor para correspondencia. Apartado 4841-1000, San José, Costa Rica.

Correo electrónico: mcnavasaparicio@hotmail.com (M.C. Navas-Aparicio).

<http://dx.doi.org/10.1016/j.rca.2016.07.001>

0120-3347/© 2016 Sociedad Colombiana de Anestesiología y Reanimación. Publicado por Elsevier España, S.L.U. Este es un artículo Open Access bajo la licencia CC BY-NC-ND (<http://creativecommons.org/licenses/by-nc-nd/4.0/>).

Conclusion: The submental intubation technique is an excellent choice for orthognathic surgery in patients with facial malformations and airway problems.

© 2016 Sociedad Colombiana de Anestesiología y Reanimación. Published by Elsevier España, S.L.U. This is an open access article under the CC BY-NC-ND license (<http://creativecommons.org/licenses/by-nc-nd/4.0/>).

Introducción

Resumen de antecedentes: la cirugía maxilofacial es un reto para los cirujanos así como para los anestesiólogos debido a que el área de trabajo es común, por lo que el asegurar una vía aérea es clave para el paciente^{1,2}.

Normalmente las técnicas de intubación endotraqueal se realizan mediante un acceso nasal u oral, pero existen diferentes patologías en la región cráneo-maxilofacial que comprometen dicha área de trabajo debido a la anatomía presente, sea esta por un tumor, por una malformación craneofacial o por fracturas faciales complejas¹⁻¹¹, imposibilitando conseguir una vía aérea adecuada para realizar la cirugía correspondiente y por tanto impidiendo la reconstrucción funcional y estética de los tejidos^{1,3}. En tiempos pasados, en estos casos, se realizaba una traqueostomía o cricotiroidotomía, como primera opción^{1,5-7,9} para mantener la vía aérea permeable, ya que una intubación difícil, por las condiciones locales, conlleva riesgos como trauma de la vía aérea, edema laríngeo y sangrado, entre otros, lo que conduce, además, a una ventilación difícil⁶. La vía aérea difícil es un contribuyente importante de la morbimortalidad, y un buen manejo de la misma es una herramienta esencial para el anestesiólogo tomando cuidado no solo del procedimiento maxilofacial que se realiza al paciente, sino también del área de trabajo, cuando esta coincide con diferentes profesionales.

El propósito de este estudio es la presentación del caso clínico de una paciente, con hipoplasia de tercio medio facial severa, quien por las características de su malformación requirió intubación submentoniana para realizar el tratamiento quirúrgico.

Reporte de caso

Información demográfica: se presenta el caso de una paciente mujer de 18 años y 11 meses de edad con un peso de 39,5 kg.

Entre sus hallazgos clínicos se observó hipoplasia de tercio medio facial severa (fig. 1), por lo que requirió cirugía ortognática de avance maxilar e injerto óseo de cresta ilíaca a nivel local. La paciente fue valorada previamente por el Servicio de Anestesiología del Hospital Nacional de Niños, encontrando —además de hipoplasia maxilar severa— los siguientes hallazgos: estrechez importante de ambas fosas nasales, buena apertura oral (28,5 mm) y valoración Cormack 1-2, que es la escala que permite evaluar la dificultad para la visualización glótica durante la laringoscopia. Para su evaluación diagnóstica y análisis del caso, se realizaron modelos de escayola de estudio y de trabajo, así como radiografías (radiografía cefalométrica y ortopantomografía). La analítica de sangre así como el resto del examen fueron normales, por lo que la paciente fue catalogada como ASA I.

Posterior al análisis del caso, se determinó realizar como intervención terapéutica una cirugía ortognática. Durante el procedimiento anestésico para dicha cirugía, se le administró a la paciente, como premedicación, midazolam, se monitorizó de forma usual, se mantuvo con aire 0,50%, preoxigenación 0,50% y Sevorane 2% y se indujo previo a su intubación con propofol 100 mg, fentanilo 100 mcg, atracurio 25 mg, dexametasona 8 mg y metamizol 1,2 g. Posteriormente se intentó realizar la intubación nasal (ya que así lo requiere el procedimiento quirúrgico, por el manejo intraoperatorio de la oclusión dental), encontrando que la fosa nasal derecha estaba totalmente obstruida, y la izquierda presentaba estrechez, permitiendo solo el paso de un tubo endotraqueal 5,0 con balón, el cual presentaba fuga y hacía imposible ventilar a la paciente, a pesar de que no existía rotura del balón o intubación supraglótica, estimulando un cambio en la intervención por parte del profesional de Anestesiología, pues fue un acontecimiento imprevisto a pesar de la valoración previa. Con lo acontecido, se decidió suspender el procedimiento quirúrgico y proponerles a los padres, previo consentimiento, la alternativa de intubación submentoniana. Cabe mencionar que durante el tratamiento realizado la paciente estuvo estable.

Durante la segunda programación para la cirugía maxilofacial mencionada de la paciente, dispuesta una semana posterior, se inició el procedimiento anestésico de la forma señalada previamente. Se realizó la intubación oral de forma temporal, sin complicaciones, con tubo 6,5 con balón, para que posteriormente, el cirujano, previa asepsia y anestesia local, realizase la incisión en la piel, 2 cm lateral derecho a la línea media del mentón, paralela al borde basilar de la mandíbula. Se hizo la incisión submentoniana lateral y no medial, para evitar traumatizar los conductos de Wharton e interferir con la inserción de los músculos geniogloso y genihioideo, así como para evitar dañar los vasos linguales, los cuales se presentan en la línea media en un 98%, lo que puede guiar a sangrado y hematoma sublingual⁸. Los músculos fueron disecados con cuidado y siempre manteniendo el contacto con la superficie lingual de la mandíbula, detrás de las carúnculas del conducto salival nombrado, para penetrar la mucosa del piso de boca, con el fin de hacer un túnel, donde se introdujo el tubo endotraqueal sin interferencia hacia el exterior, para inmediatamente colocar el conector, reestablecer la conexión y el circuito, finiquitando la intubación submentoniana (fig. 2), y continuando con la sutura del tubo a la piel (fig. 3), para así realizar seguidamente la cirugía programada. Es relevante mencionar que la incisión en la piel debe ser de tamaño adecuado y la disección del tejido debe ser la suficiente para deslizar externamente el tubo endotraqueal sin dificultad alguna; además, es importante primero introducir el balón a través del túnel y luego el tubo, ya que este bloquea todo el paso, e igualmente es conveniente la fijación del tubo en la piel de la región submental para evitar cualquier desplazamiento del mismo intraoperatoriamente. Al finalizar la cirugía, se eliminaron las suturas del tubo para

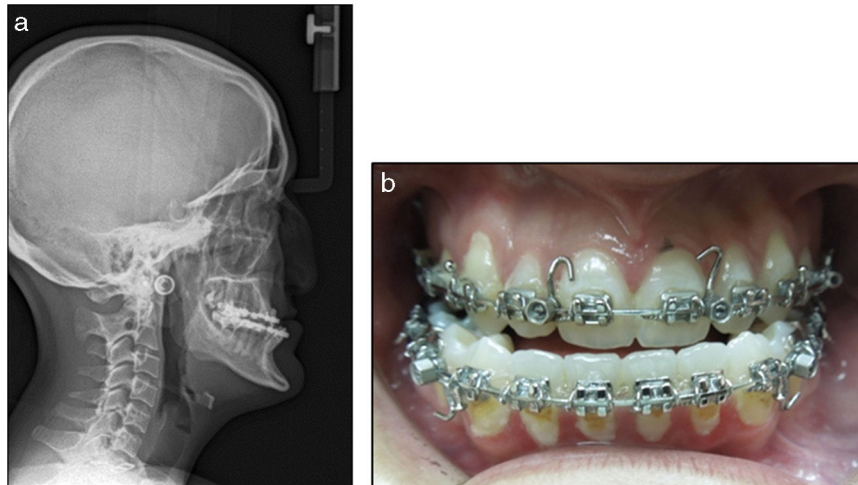


Figura 1 – Paciente mujer de 18 años y 11 meses de edad, con hipoplasia severa de tercio medio facial. a) Radiografía cefalométrica. b) Oclusión dental de la paciente.

Fuente: Hospital Nacional de Niños, San José, Costa Rica.

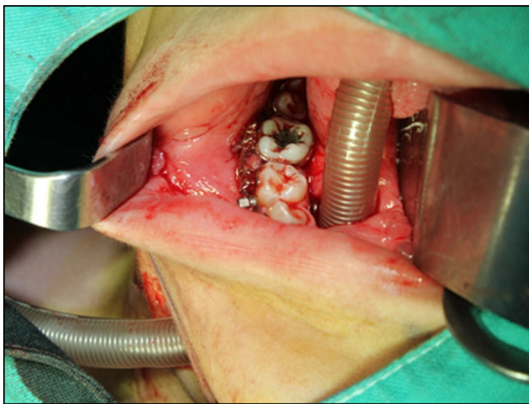


Figura 2 – Intubación submentoniana. Se observa el tubo endotraqueal en cavidad oral atravesado a través de un túnel, en la región submentoniana, externamente.

Fuente: Hospital Nacional de Niños, San José, Costa Rica.

reintroducirlo dentro de la cavidad oral, siendo nuevamente una intubación oro-traqueal, para justamente proceder con la extubación sin ninguna complicación. Se suturó la herida submentoniana por planos, y la herida a nivel intraoral se dejó que cicatrizara por segunda intención. La paciente estuvo estable hemodinámicamente durante la cirugía y los signos vitales estuvieron dentro de los parámetros normales, siendo el resultado de todo el procedimiento quirúrgico exitoso, pues no se presentaron acontecimientos adversos en esta segunda intervención, ya fuera por parte del área de anestesiología o de cirugía maxilofacial.

Discusión

La intubación submentoniana fue primero descrita como una técnica alternativa para los casos complejos inicialmente mencionados, y principalmente es una opción cuando el cirujano debe tener un control de la oclusión dental^{2,5,6,11}, así

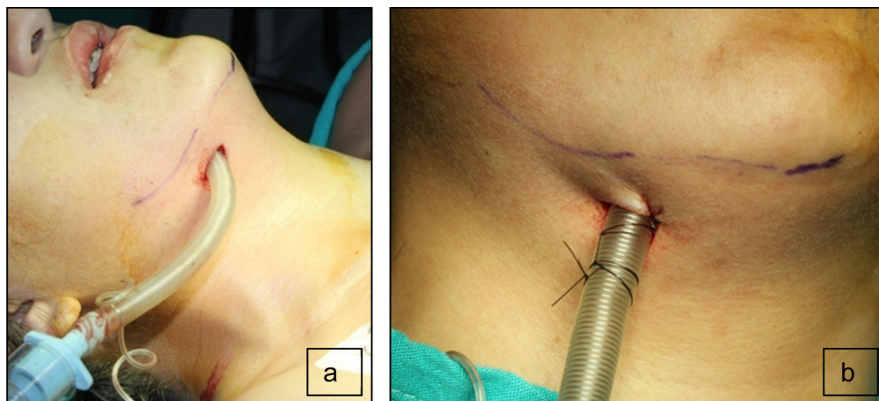


Figura 3 – Intubación submentoniana. a) Tubo endotraqueal posicionado externamente vía submentoniana. b) Fijación del tubo endotraqueal, con sutura, a la piel de mentón para evitar su desplazamiento durante el procedimiento quirúrgico.

Fuente: Hospital Nacional de Niños, San José, Costa Rica.

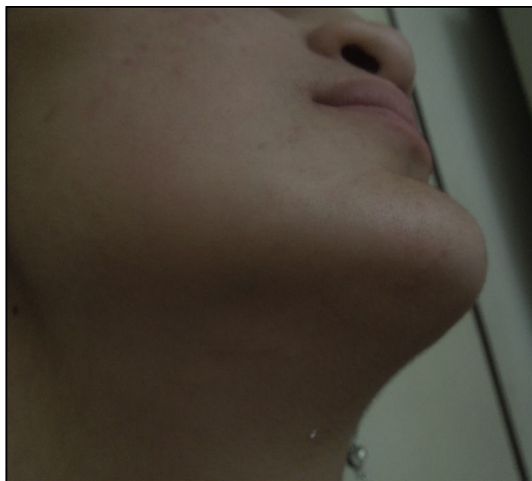

Figura 4 – Cicatrización de la herida submentoniana, un año y 11 meses posteriores al procedimiento realizado. Fuente: Hospital Nacional de Niños, San José, Costa Rica.

como en aquellos casos donde la fractura facial involucra la pirámide nasal o se extiende hacia la base de cráneo^{5,7,10,11}.

Entre las ventajas de esta técnica se encuentran que es un procedimiento simple³⁻¹¹, rápido^{3,5-7,9,11}, y con baja morbilidad^{3-5,8,9,11}. Es una técnica segura para el manejo de la vía aérea^{1,6,7,9-11}, que no interfiere con el trabajo intraoral durante la cirugía y la fijación intermaxilar intraoperatoria^{5-9,12}. Igualmente, es un procedimiento que evita la traqueostomía así como sus complicaciones²⁻¹¹, los cuidados, el equipo que se requiere y la estadía prolongada del paciente que conlleva esta en el hospital^{4,6,9}. La cicatriz que permanece a nivel submentoniano es estética y poco visible en comparación con la cicatriz de la traqueostomía^{5-7,9-11}, lo cual se observa en la [figura 4](#) de la paciente, donde la cicatriz es poco perceptible. Se puede utilizar en un paciente que requiere cirugía ortognática con presencia de obstrucción nasal^{2,5,6,10,11}, que fue el motivo por el cual se utilizó en el presente caso; asimismo, en este tipo de cirugía permite que haya menor distorsión de tejidos a nivel nasolabial cuando se realiza el movimiento maxilar¹² o cuando se realiza la rinoplastia^{2,9,12} y es una vía de acceso a una fractura frontonasal⁷; además, la incisión a nivel submentoniano es útil para realizar liposucción submentoniana y plicación del platismo¹².

Se han reportado complicaciones en la literatura, como por ejemplo, fistula salival en casos de prolongada ventilación^{5,6,8,10}, riesgo de sepsis submental en los tejidos relacionado con la posibilidad de un balón contaminado durante la extubación^{2,3,6,8-12}, absceso submentoniano^{8,10,11}, cicatriz hipertrófica^{2,3,8-10,12}, alta presión observada debido a compresión del tubo endotraqueal como resultado del ángulo agudo de este en la orofaringe^{2,6,7,10}, extubación accidental^{2,3,9,10,12}, avance accidental del tubo endotraqueal dentro de los bronquios, obstrucción del tubo endotraqueal^{2,3,9,12}, daño al tubo cuando se realiza la osteotomía maxilar o mandibular^{2,8,9}, sangrado^{2,10}, desarrollo de un mucocelo^{2,3,8,9,12}, trauma de las glándulas y conductos submandibulares y sublinguales^{2,3,9,11,12}, daño a vasos o

nervios como por ejemplo el nervio lingual^{2,3,9,12} y fistulas orocutáneas^{2,3,5,9,11}.

Entre sus contraindicaciones se menciona el uso en aquellos pacientes quienes requieren un largo período de ventilación asistida¹⁻¹¹, pacientes politraumatizados con daño neurológico^{1-7,9,11}, pacientes con daño torácico que requieren múltiples cirugías, siendo la traqueostomía la alternativa de elección^{2,3,5-7,11}, así como en pacientes con heridas en piso de boca^{5,11}, con tumores en la región maxilomandibular o trauma cervical inestable¹.

En conclusión, la literatura describe la técnica de intubación submentoniana principalmente para aquellos casos de trauma facial complejo, pero se debe considerar este procedimiento en casos de cirugía ortognática, y principalmente en pacientes con malformaciones severas faciales, ya que es una técnica simple, segura y rápida de realizar, que permite el buen manejo de la vía aérea y que requiere destreza y coordinación de los profesionales, eliminando la posibilidad de realizar traqueostomía, pues, como sucedió en el presente caso, la intubación nasotraqueal no se pudo utilizar por las condiciones anatómicas de la paciente y la intubación orotraqueal no estaba indicada debido a que se debía controlar la oclusión de la paciente durante la cirugía.

Responsabilidades éticas

Protección de personas y animales. Los autores declaran que para esta investigación no se han realizado experimentos en seres humanos ni en animales.

Confidencialidad de los datos. Los autores declaran que en este artículo no aparecen datos de pacientes.

Derecho a la privacidad y consentimiento informado. Los autores han obtenido el consentimiento informado escrito de los pacientes o sujetos mencionados en el artículo. El autor para correspondencia posee este documento.

Financiamiento

Los autores no recibieron patrocinio para llevar a cabo este artículo.

Conflicto de intereses

Los autores declaran no tener conflicto de intereses.

REFERENCIAS

1. Sepúlveda Voullieme P, Cosmelli Maturana R, Cifuentes Fernández J, Reyes Medina M. La intubación submentoniana, otra opción en trauma oro-facial. *Rev Dent Chile*. 2008;99:27-31.
2. Prakash VJ, Chakravarthy Ch, Attar AH. Submental/transmylohyoid route for endotracheal intubation in maxillofacial surgical procedures: a review. *J Int Oral Health*. 2014;6:125-8.

3. Vega Lagos OA, Suaza Ortíz EC, Londoño Giraldo G. Intubación submandibular. *Rev Colomb Anesthesiol.* 2004;32:290-8.
4. Núñez Gil Z. Tunnelización submandibular del tubo orotraqueal en el trauma maxilofacial. Descripción de técnica y comparación con la traqueostomía. *Rev Odontol Dominic.* 2005;11:29-33.
5. Navaneetham A, Thangaswamy V, Rao N. Submental intubation: Our experience. *J Maxillofac Oral Surg.* 2010;9:64-7.
6. Kar C, Mukherjee S. Submental intubation: An alternative and cost-effective technique for complex maxillofacial surgeries. *J Maxillofac Oral Surg.* 2010;9:266-9.
7. Figueiredo Caubi A, Cavalcanti do Egito Vasconcelos B, de Holanda Vasconcelos RJ, Araújo de Moraes HH, Studart Rocha N. Submental intubation in oral maxillofacial surgery: Review of the literature and analysis of 13 cases. *Med Oral Patol Oral Cir Bucal.* 2008;13:E19-200.
8. Lima SM, Asprino L, Fernandez Moreira RW, de Moraes M. A retrospective analysis of submental intubation in maxillofacial trauma patients. *J Oral Maxillofac Surg.* 2011;69:2001-5.
9. Eisemann B, Eisemann M, Rizvi M, Urata MM, Lypka MA. Defining the role for submental intubation. *J Clin Anesth.* 2014;26:238-42.
10. Kumar Yadav S, Deo G. Submental intubation including extubation: Airway complications of maxillomandibular fixation. *Case Rep in Anesthesiol.* 2012;2012:841051.
11. Singaram M, Ganesan I, Kannan R, Kumar R. Evaluation of safety and usefulness of submental intubation in panfacial trauma surgery. *J Korean Assoc Oral Maxillofac Surg.* 2016;42:99-104.
12. Chandu A, Witherow H, Stewart A. Submental intubation in orthognathic surgery: Initial experience. *Br J Oral Maxillofac Surg.* 2008;46:561-3.