



Revista Colombiana de Anestesiología

Colombian Journal of Anesthesiology

www.revcolanest.com.co



Reporte de caso

Alopecia posoperatoria (por presión): reporte de un caso después de una cirugía ortopédica pediátrica y revisión de la literatura



Fernando Galván-Villamarín^{a,b,*} y Marco Tulio Mahecha-Toro^c

^a Médico, Profesor Asociado, Unidad de Ortopedia y Traumatología, Facultad de Medicina, Universidad Nacional de Colombia, Bogotá, Colombia

^b Ortopedista, Hospital Central de la Policía, Bogotá, Colombia

^c Residente de Ortopedia y Traumatología, Universidad Nacional de Colombia, Bogotá, Colombia

INFORMACIÓN DEL ARTÍCULO

Historia del artículo:

Recibido el 17 de abril de 2014

Aceptado el 17 de febrero de 2015

On-line el 8 de mayo de 2015

Palabras clave:

Alopecia

Periodo posoperatorio

Ortopedia

Pediatría

Anestesia

R E S U M E N

Introducción: La Alopecia por Presión (AP) es una entidad de aparición poco frecuente, observada en pacientes sometidos a cirugías extensas.

Objetivo: Presentamos el caso de un paciente de 14 años con AP, sometido a cirugía ortopédica de pelvis y fémur, y adicionalmente, una revisión de la literatura existente.

Resultados: La AP se ha visto relacionada con el tiempo prolongado de los procedimientos quirúrgicos y posiblemente con la presión generada de forma continua por la posición de la cabeza durante la intervención. Se considera un evento adverso del acto anestésico, de manifestación clínica en el período posoperatorio temprano, en la mayoría de los casos autolimitada.

Conclusión: La recomendación principal para la prevención de la AP es el cambio de posición de la cabeza durante el procedimiento.

© 2015 Sociedad Colombiana de Anestesiología y Reanimación. Publicado por Elsevier España, S.L.U. Este es un artículo Open Access bajo la licencia CC BY-NC-ND (<http://creativecommons.org/licenses/by-nc-nd/4.0/>).

Postoperative (pressure) alopecia: A case report after orthopedic surgery pediatric and literature review

A B S T R A C T

Introduction: Pressure alopecia (PA) is an infrequent entity, showed by patients undergoing extensive surgery.

Objective: We report the case of a patient under 14 years of age undergoing orthopedic surgery of the pelvis and femur, as well as a review of the literature.

Keywords:

Alopecia

Postoperative period

Orthopedics

Pediatrics

Anesthesia

* Autor para correspondencia: Oficina 217, Facultad de Medicina, Universidad Nacional de Colombia, Carrera 30, n.º 45-03, Bogotá, Colombia. Correos electrónicos: jfgalvanv@unal.edu.co, jfernandogalvan@yahoo.com (F. Galván-Villamarín).

<http://dx.doi.org/10.1016/j.rca.2015.02.003>

0120-3347/© 2015 Sociedad Colombiana de Anestesiología y Reanimación. Publicado por Elsevier España, S.L.U. Este es un artículo Open Access bajo la licencia CC BY-NC-ND (<http://creativecommons.org/licenses/by-nc-nd/4.0/>).

Results: PA has been related to prolonged surgical time and possibly to the continuous pressure generated by the head position during the intervention. It is considered a self-limiting adverse effect derived from anesthesia, which is clinically evidenced during early postoperative period.

Conclusion: Ensuring continuous changing in patient's head position during the procedure is the main recommendation for its prevention.

© 2015 Sociedad Colombiana de Anestesiología y Reanimación. Published by Elsevier España, S.L.U. This is an open access article under the CC BY-NC-ND license (<http://creativecommons.org/licenses/by-nc-nd/4.0/>).

Introducción

La Alopecia posoperatoria o por Presión (AP) es el término utilizado para describir un conjunto de cicatrices y alopecias que ocurren tras cambios isquémicos en el cuero cabelludo, con una fisiopatología similar a la de las úlceras por presión. La condición fue descrita por primera vez por Lewis, que presentó una serie de 8 casos en la reunión anual de la Sociedad de Dermatología de EE. UU. en 1959¹. La AP habitualmente se presenta como un área discreta de alopecia, por lo general en el occipucio, dentro de algunas semanas posteriores a la cirugía, o a estancias prolongadas en una unidad de cuidados intensivos (UCI). Se presenta el caso de un paciente en edad pediátrica tras un procedimiento quirúrgico ortopédico.

Descripción del caso

Paciente masculino de 14 años, estudiante de bachillerato, con antecedente de displasia bilateral de cadera, displasia acetabular izquierda y coxa valga bilateral. Sin informe de comorbilidades ni de enfermedades del cuero cabelludo. Peso de 55 kg, IMC: 20,5 kg/m², llevado a osteotomía triple de pelvis y osteotomía femoral varizante izquierda. El procedimiento fue realizado bajo anestesia combinada (general y regional con catéter peridural) con el paciente en posición decúbito supino. La anestesia para la cirugía tuvo una duración de 5 h, sin documentación de hipotensión, ni hipotermia. El sangrado estimado fue de 300 mL. No hubo mención específica de la posición de la cabeza y su soporte en el registro anestésico.

Durante la hospitalización, el paciente no presentó síntomas relacionados como cefalea o pérdida de cabello, ni evidenciaba cambios en el examen físico. Fue dado de alta en el segundo día posoperatorio.

En el seguimiento, en su segunda visita de control a las 4 semanas, refirió síntomas que comenzaron 8 días después del procedimiento consistentes en una zona de alopecia de 5 × 3 cm en región parietal central derecha (fig. 1) sin ningún otro síntoma relacionado. Fue remitido a la consulta de dermatología, donde se sugirió un tratamiento expectante.

El paciente refirió signos de recuperación parcial a las 12 semanas (fig. 2) y progresiva durante controles siguientes. En control de los 5 meses se observa una recuperación completa de la sintomatología (fig. 3), y en los controles siguientes no ha presentado una nueva alteración. La evolución del paciente se resume en la tabla 1.

Discusión

Aunque no hay un aspecto histopatológico definitivo de AP, han sido descritos una variedad de hallazgos. La fibrosis con la pérdida de los folículos pilosos se ha observado en los pacientes con alopecia cicatricial. Otros reportan inflamación crónica y reacciones granulomatosas a cuerpo extraño. Hanly et al.² encontraron múltiples folículos y pelo con cuerpos apoptóticos sin inflamación. Desde los primeros trabajos de Abel^{1,3} se han registrado más de 100 casos de AP.

Hay más reportes después de cirugía cardíaca. Lawson et al.⁴ llevaron a cabo búsquedas de casos de AP tras cirugía de revascularización coronaria en un centro de referencia, con una incidencia del 7% en el estudio retrospectivo. En la fase prospectiva del año siguiente, se encontró una incidencia de 14% en pacientes. En el tercer año del estudio se encontró una incidencia del 4%.

Lawson et al.⁴ fueron los primeros en reportar AP después de cirugía, y la duración del procedimiento se correlacionó directamente con la probabilidad de alopecia. En el trabajo de Lee et al.⁵ el promedio de ese tiempo fue de 5,9 h. Cuando la cabeza se giró cada 30 min durante el procedimiento y después de la operación no hubo casos reportados de AP⁴.

Boyer y Vidmar identificaron AP en un hombre de 79 años, sometido a cirugía de arterias coronarias⁶. La biopsia del cuero cabelludo 4 semanas después de la cirugía mostró fibrosis e inflamación en la dermis reticular superficial asociada a

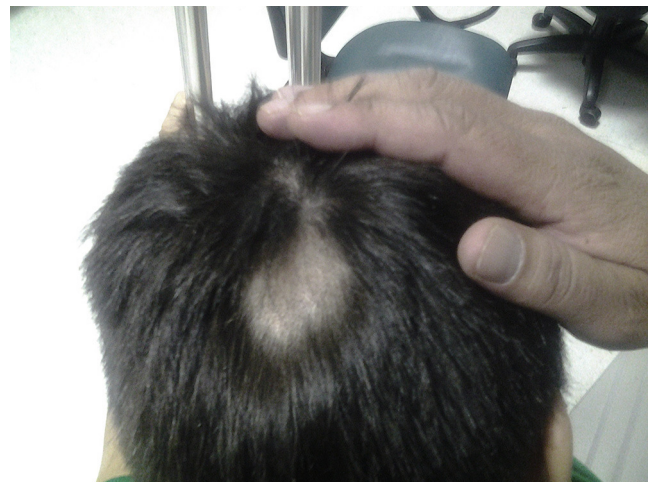

Figura 1 – Zona de alopecia a las 4 semanas posoperatorias. Signos de repilación.
Fuente: autores.

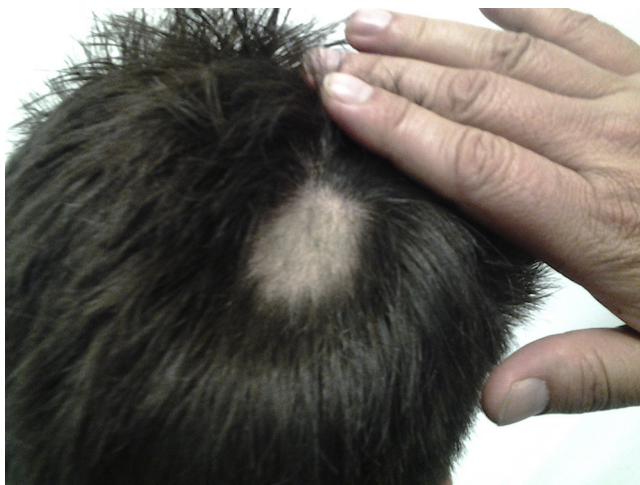

Figura 2 – Zona de alopecia a las 12 semanas posoperatorias. Signos de repilación y disminución de área. Fuente: autores.

foliculos en fase catagénica. No hubo necrosis de células del bulbo piloso, en contraste con los hallazgos de Abel y Lewis. Tampoco reportó vasculitis.

En 1996 Steinmetz y Langemo⁷ midieron presiones de interfaz de tejido en occipucio de 25 voluntarios sometidos a cirugía de revascularización miocárdica. Esta fue mayor que el máximo de presión de interfaz de tejido capilar normal, colocando a los pacientes en riesgo de desarrollar una ulceración por presión en el occipucio durante la cirugía. Recomendaron regular el reposicionamiento durante los procedimientos quirúrgicos, reiterando las recomendaciones de Lawson et al.⁴ 20 años antes.

Abel y Lewis describen los casos de 8 pacientes con pérdida de cabello en el vértex 28 días después de cirugía ginecológica¹. Todas se habían sometido a una cirugía en la posición de Trendelenburg durante 3 h o más. Cinco pacientes habían experimentado formación de costras y sensibilidad del cuero cabelludo antes de la pérdida del cabello. Los autores realizaron biopsias de cuero cabelludo y hallaron vasculitis,

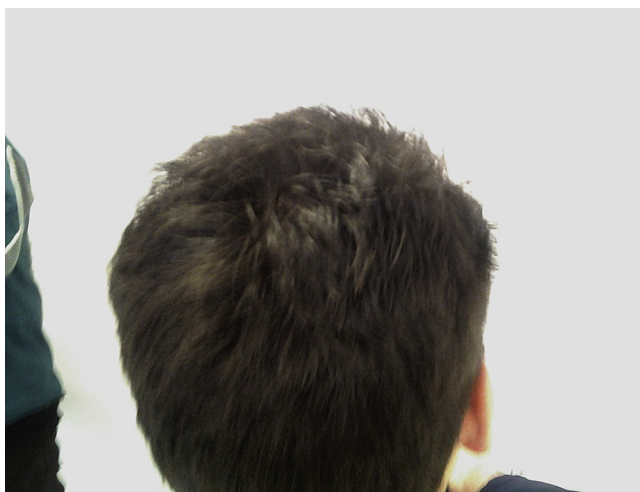


Figura 3 – Recuperación total a los 5 meses posoperatorios. Fuente: autores.

Tabla 1 – Evolución y hallazgos clínicos

Clínica	Tiempo
Zona de alopecia parietal derecha	1 semana
Recuperación parcial, repilación temprana	4 semanas
Signos de repilación, disminución de área afectada	12 semanas
Recuperación total	5 meses
Fuente: autores.	

con foliculos pilosos atróficos en áreas de alopecia¹. Plantearon que la fuerza que ejerce el peso de la cabeza del paciente en la misma área del cuero cabelludo durante la anestesia produce la oclusión temporal de pequeños vasos sanguíneos que lleva a hipoxia en ese sitio. El cese temporal de la actividad de los foliculos pilosos resultó en alopecia reversible de las zonas afectadas. Esta hipótesis fue demostrada en modelos animales¹.

En 1979, Poma publicó un nuevo caso de AP temporal después de cirugía ginecológica⁸. La paciente desarrolló un seroma en el primer día posoperatorio en zona posteriormente afectada por alopecia.

Khalaf et al. reportaron AP en 4 pacientes que habían sido donantes o receptores de trasplantes de hígado y 4 pacientes sometidos a cirugía cardíaca⁹. Hanly et al. reportaron un caso de AP temporal en mujer de 21 años de edad, que se sometió a cirugía de exploración biliar, con un tiempo total de anestesia mayor de 19 h. La biopsia del cuero cabelludo mostró foliculos pilosos en fase catagénica, con cuerpos apoptóticos en el epitelio folicular y sin evidencia de la inflamación. Concluyeron que la hipoxia secundaria a la presión había causado que todos los foliculos pilosos entraran en muerte celular programada².

Casos después de trauma incluyen a un hombre de 23 años que estuvo inconsciente en UCI durante 9 días después de accidente de motocicleta. La biopsia del cuero cabelludo reveló foliculos pilosos dilatados destruidos, rica infiltración de neutrófilos y reacción granulomatosa de cuerpo extraño¹⁰.

Ferran y Dharmarajah¹¹ informaron de un caso de AP después de traumatismo cerrado directo. Un hombre de 27 años que quedó atrapado entre un camión y un remolque durante 10 min, con una presión directa en la cabeza, sufrió pérdida de cabello poco después de su accidente. Cinco semanas después todavía tenía la zona de alopecia; se recuperó durante los 5 meses siguientes. Se concluyó que posiblemente fuerzas de corte y fricción fueron las que provocaron la pérdida de cabello.

El fenómeno de la AP no es exclusivo de los adultos. Se ha descrito en niños y neonatos después de cirugía y estancias en la UCI. En 1977, Eldred informó de 2 casos de alopecia después de cirugía de pared torácica¹². Ben-Amity y Garty¹³ describen 3 casos de niños entre 10 meses y 2 años sometidos a cirugía cardíaca con tiempos de intubación entre 24 h y 10 días. Desarrollaron costras en el cuero cabelludo occipital unos pocos días después de la operación. Dos tuvieron alopecia permanente.

Las primeras descripciones de AP en la UCI neonatal aparecieron en 1993¹⁴. Cinco recién nacidos de parto normal desarrollaron úlceras por presión occipital, que progresaron a alopecia cicatricial. Todos tenían problemas cardíacos seve-

ros y habían sufrido episodios de hipoxemia/hipoperfusión. Plantearon la hipótesis de que la hipoxia, la acidosis y la inmovilización prolongada de la cabeza habían contribuido al desarrollo de las úlceras y el aumento del riesgo de AP. La mala nutrición puede haber sido factor contribuyente. Los autores destacaron que la alopecia puede tener efectos psicológicos duraderos en los niños y sus padres.

Lee et al.⁵ reportaron una serie de 3 casos de adolescentes que fueron sometidos a cirugía ortopédica, con edades entre 13 y 16 años, antecedente de obesidad no mórbida, en los que se realizaron osteotomías proximales de fémur de 6 h de duración, en promedio. La pérdida de cabello occipital se presentó 3 semanas después, con recuperación del cuadro entre 8 y 12 meses posteriores.

Aunque se trata de un cuadro patológico de extraña ocurrencia, la AP es considerada como un evento adverso que puede prevenirse mediante varios métodos, incluyendo los cambios de posición de la cabeza durante el procedimiento.

Es responsabilidad del equipo tratante estar atentos al seguimiento en caso de que se presente, pues puede llegar a tener impacto importante sobre el paciente y su familia.

Responsabilidades éticas

Protección de personas y animales. Los autores declaran que para esta investigación no se han realizado experimentos en seres humanos ni en animales.

Confidencialidad de los datos. Los autores declaran que han seguido los protocolos de su centro de trabajo sobre la publicación de datos de pacientes.

Derecho a la privacidad y consentimiento informado. Los autores han obtenido el consentimiento informado de los pacientes y/o sujetos referidos en el artículo. Este documento obra en poder del autor de correspondencia.

Financiamiento

Ninguno.

Conflicto de intereses

Ninguno.

REFERENCIAS

1. Abel RR, Lewis GM. Postoperative (pressure) alopecia. *Arch Dermatol.* 1960;81:34-42.
2. Hanly AJ, Jorda M, Badiavas E, Valencia I, Elgart GW. Postoperative pressure-induced alopecia: Report of a case and discussion of the role of apoptosis in non-scarring alopecia. *J Cutan Pathol.* 1999;26:357-61.
3. Abel RR. Postoperative (pressure) alopecia. *Anesthesiology.* 1964;25:869-71.
4. Lawson NW, Mills NL, Ochsner JL. Occipital alopecia following cardiopulmonary bypass. *J Thorac Cardiovasc Surg.* 1976;71:342-7.
5. Lee C, Choi P, Scott G, Arkader A. Postoperative alopecia in children after orthopaedic surgery. *J Pediatr Orthop.* 2012;32:e53-5.
6. Boyer JD, Vidmar DA. Postoperative alopecia: A case report and literature review. *Cutis.* 1994;54:321-2.
7. Steinmetz JA, Langemo DK. Changes in occipital capillary perfusion pressures during coronary artery bypass graft surgery. *Adv Wound Care.* 1996;9:28-32.
8. Poma PA. Pressure-induced alopecia: Report of a case after gynaecologic surgery. *J Reprod Med.* 1979;22:219-21.
9. Khalaf H, Negmi H, Hassan G, Al-Sebayel M. Postoperative alopecia areata: Is pressure-induced ischemia the only cause to blame? *Transplant Proc.* 2004;36:2158-9.
10. Dominguez-Aunon JD, Garcia-Arpa M, Perez-Suarez B, Castano E, Rodriguez Peralto JL, Guerra A, et al. Pressure alopecia. *Int J Dermatol.* 2004;43:928-30.
11. Ferran NA, Dharmarajah R. Pressure alopecia following blunt trauma. *Injury Extra.* 2006;37:200-1.
12. Eldred WJ. Occipital alopecia. *J Thorac Cardiovasc Surg.* 1977;73:322.
13. Ben-Amitai D, Garty BZ. Alopecia in children after cardiac surgery. *Pediatr Dermatol.* 1993;10:32-3.
14. Gershan LA, Esterly NB. Scarring alopecia in neonates as a consequence of hypoxaemia-hypoperfusion. *Arch Dis Child.* 1993;68:591-3.