

CASO RADIOLÓGICO DE DESAFÍO DIAGNÓSTICO

Presentación caso radiológico 1

Radiologic case 1 presentation

Stefano Rinaldi C. ^{a,*}, Cristian Medina S. ^a, Esteban Hebel N. ^b,
Claudio Silva F. ^b y Guillermo Chong M. ^b



^a Programa de Especialidad en Radiología, Facultad de Medicina, Clínica Alemana, Universidad del Desarrollo, Santiago, Chile

^b Clínica Alemana, Santiago, Chile

Recibido el 22 de febrero de 2016; aceptado el 4 de marzo de 2016

Disponible en Internet el 9 de abril de 2016

Historia clínica

Paciente de sexo varón, 48 años de edad, con antecedente de trauma a los 9 años. Actualmente consulta por estudio de nódulos pulmonares, visualizados en exámenes imagenológicos realizados en otro centro. El paciente no fuma. Su

examen físico es normal. Se solicita una tomografía computarizada (TC) de tórax con contraste ([fig. 1](#))

¿Cuál es su diagnóstico?

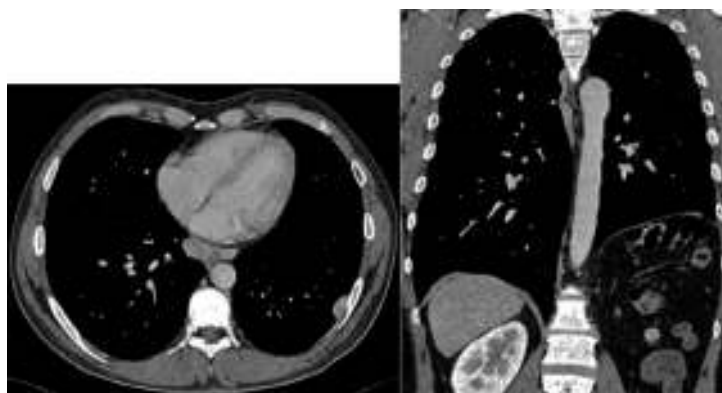


Figura 1

* Autor para correspondencia.

Correo electrónico: toti.rinaldi@gmail.com (S. Rinaldi C.).

Conflicto de intereses

Los autores declaran no tener ningún conflicto de intereses.