

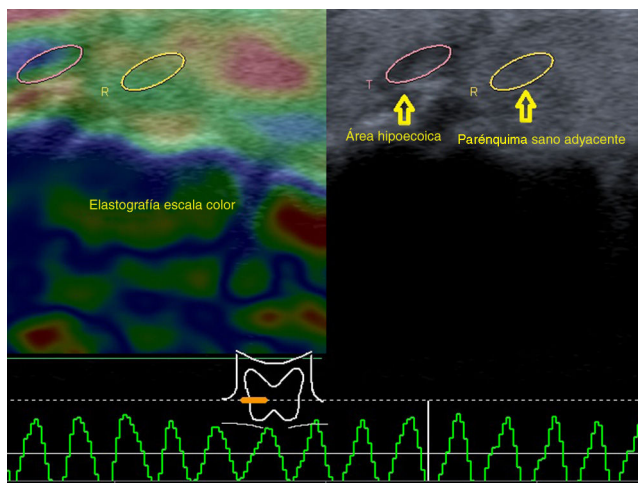Figura 3 La elastografía por compresión identifica un área predominantemente elástica, valorada con escala de color y *strain ratio* (la escala color utilizada comprende desde el rojo suave hasta un azul intenso).

sobre la benignidad o malignidad del nódulo tiroideo. En nuestro caso, esta herramienta diagnóstica sugirió la naturaleza benigna del nódulo adenomatoide de morfología atípica poliédrica, en coincidencia con el resultado de la PAAF.

Saludan a Ud. con distinguida consideración, los autores

Confidencialidad de los datos

Los autores declaran que han seguido los protocolos de su centro de trabajo sobre la publicación de datos de pacientes y que todos los pacientes incluidos en el estudio han recibido

información suficiente y han dado su consentimiento informado por escrito para participar en dicho estudio.

Conflicto de intereses

Los autores declaran no tener ningún conflicto de intereses.

Bibliografía

1. Middleton W, Kurtz A, Hertzberg B. Cuello y tórax. En: Middleton W, Kurtz A, Hertzberg B, editores. Ecografía. Madrid: Marbán; 2007. p. 246–8.
2. Solbiati L, Charboneau JW, Meredith JE, Hay I. Glándula tiroidea. En: Rumack C, Wilson S, Charboneau W, editores. Diagnóstico por ecografía. Madrid: Marbán; 2001. p. 618–24.
3. Kura M, Ballarino C, Tamagrona F, Campagno B, Bertini K, Gonzalez Escalante A, et al. Relación entre el valor del ratio elastográfico y la clasificación citológica de Bethesda en la patología tiroidea. *Rev Argent Radiol.* 2014;78:128–37.
4. Nazarian LN. Science to practice: can sonoelastography enable reliable differentiation between benign and metastatic cervical lymph nodes. *Radiology.* 2007;243:1–2.

I.M. Sarachi*, M.L. Abait, A. Divita, G. Mon y C. De Sola Ramos

Centro Diagnóstico Mon, La Plata, Buenos Aires, Argentina

* Autor para correspondencia.

Correos electrónicos: ivelis_ms@hotmail.com, ivelis.sarachi@gmail.com (I.M. Sarachi).

<http://dx.doi.org/10.1016/j.rard.2016.05.004>
0048-7619/

© 2016 Sociedad Argentina de Radiología. Publicado por Elsevier España, S.L.U. Este es un artículo Open Access bajo la licencia CC BY-NC-ND (<http://creativecommons.org/licenses/by-nc-nd/4.0/>).

Aneurisma de la arteria carótida interna extracraneal asociado a displasia fibromuscular



Extracranial aneurysm of the internal carotid artery associated with fibromuscular dysplasia

Estimada Editora:

Los aneurismas de las arterias carótidas extracraneales son raros. Tienen una etiología variada y sus causas más habituales son la degeneración ateromatosa (40% de los casos) y los traumatismos (pseudoaneurismas)¹. La bibliografía menciona enfermedades congénitas de la pared arterial, como la displasia fibromuscular (DFM) que afecta a menos del 1% de la población y ocasiona aneurismas congénitos, ataques isquémicos transitorios, infarto cerebral o hemorragia subaracnoidea^{2,3}.

Esta afección presenta una baja incidencia, por lo que describimos el caso de una mujer de 63 años, con antecedentes patológicos de hipertensión arterial, síndrome de Alport

y insuficiencia renal crónica, que consultó por una masa pulsátil. El examen físico objetivó una tumoración redondeada de 3 cm de diámetro en la región latero-cervical derecha, de consistencia firme, pulsátil y no dolorosa a la palpación, a 2 cm del gonión.

La ecografía Doppler de los vasos del cuello reveló una dilatación aneurismática sacular gigante de la arteria carótida interna (ACI) derecha. Con el mapa color y espectral se observó un flujo con patrón en ida y vuelta (signo del yin y yang), aunque no se pudo establecer si era un aneurisma o un pseudoaneurisma (fig. 1). No obstante, en la angiografía por tomografía computada multicorte (angio-TCMC) se identificó un aneurisma gigante sacular de la ACI derecha distal, de 33 × 22 mm, sin trombos murales (figs. 2 y 3). La ACI distal contralateral presentó un aspecto tortuoso y arrosariado, que alternaba entre zonas de estenosis y dilataciones fusiformes, sugerentes de DFM.

La arteriografía mostró una ACI derecha elongada con imágenes de "pilas de monedas" en el segmento distal, compatible con angiodisplasia asociada a dilatación aneurismática de gran tamaño.

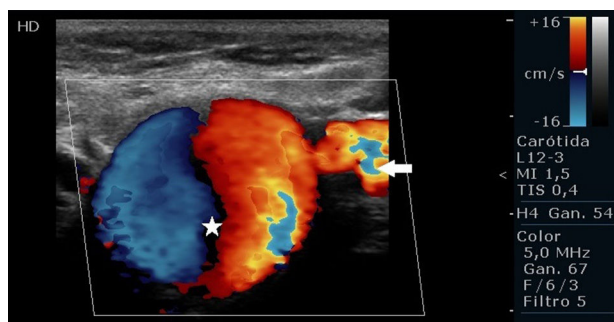


Figura 1 Ecografía Doppler de los vasos del cuello en visión axial oblicua de la arteria carótida interna derecha (flecha blanca) muestra el flujo interior del aneurisma con el signo del yin yang (estrella blanca).

Se implementó un tratamiento quirúrgico de resección del aneurisma y reconstrucción mediante anastomosis término-terminal (fig. 4). La paciente en nuestro servicio solo recibió atención ambulatoria por la masa pulsátil y no se estudiaron las arterias renales.

Los aneurismas grandes pueden presentarse como una masa palpable en la región cervical o internamente como una masa faríngea, pulsátil o no^{4,5}. Los aneurismas se clasifican en cinco tipos: pseudoaneurisma, fusiforme, sacular, de disección espontánea y micótico⁴. Nuestro caso fue un aneurisma gigante sacular, asociado a un marcado engrosamiento parietal fibroso de la media y a una reducción del diámetro de la luz, que sugería DFM. En ambas ACI se identificaban formas arrosariadas, como "sartas de cuentas", debidas a cambios histológicos en la pared arterial.

Por su parte, la DFM se clasifica en íntima, media o adventicia, según la porción de la pared arterial involucrada⁶. La DFM abarca, en el 90-95% de los casos, la parte media y es una causa conocida de hipertensión arterial. La proliferación

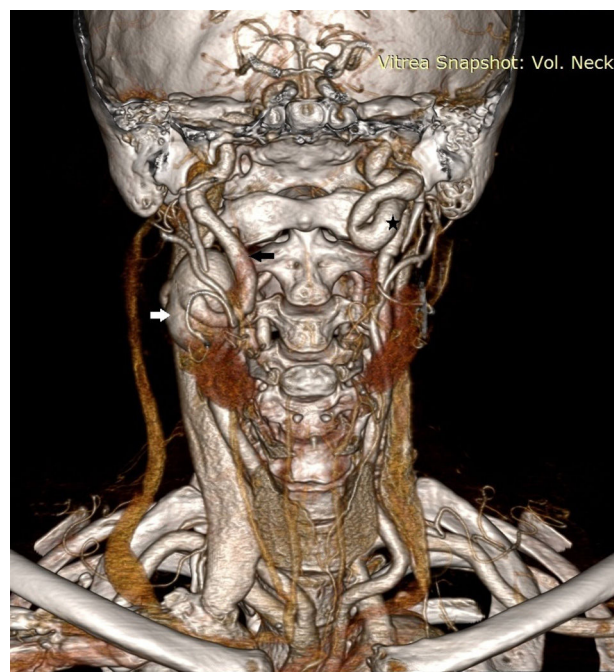


Figura 3 Tomografía computada tridimensional *volume rendering*, en plano coronal, identifica un aneurisma (flecha blanca) de la arteria carótida interna derecha (flecha negra). La arteria carótida interna distal contralateral de aspecto tortuoso y arrosariado (asterisco) alterna entre zonas de estenosis y dilataciones fusiformes.

de tejido fibroso en anillos concéntricos y la hiperplasia del músculo liso producen engrosamiento medial y destrucción de la lámina elástica⁶. Identificar esta morfología ayuda a distinguir la DFM de otras enfermedades vasculares, como la aterosclerosis. La aparición de las "cuentas de collar"

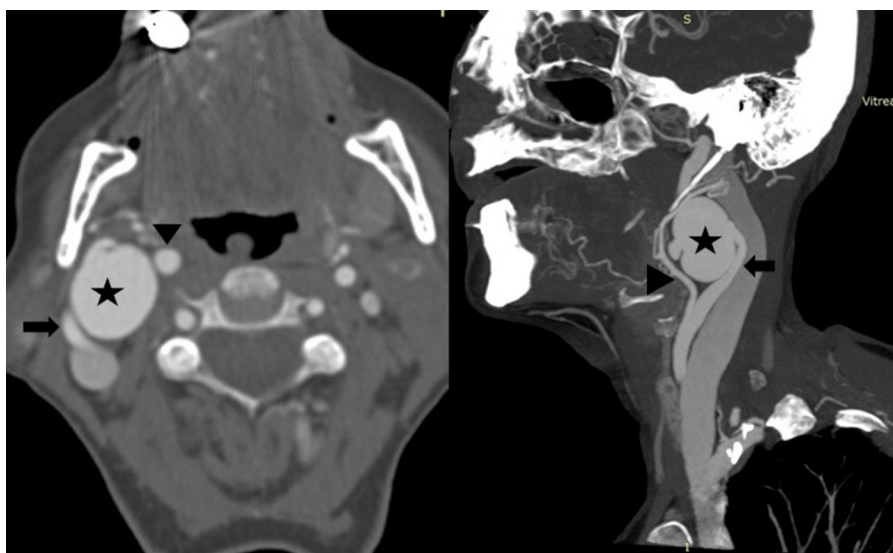


Figura 2 TC multicorte con contraste yodado, en corte axial y reconstrucción en proyección de máxima intensidad en plano sagital oblicuo de los vasos de cuello, evidencia un aneurisma (asterisco) de la arteria carótida interna cervical posbulbar derecha (flecha) por encima de la bifurcación, a la cual ensancha. Se observa el cuello aneurismático de entrada y salida de la arteria carótida interna. La arteria carótida externa se señala con la cabeza de flecha.

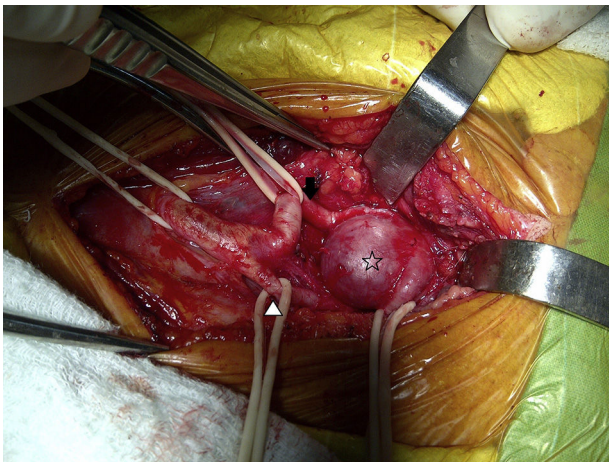


Figura 4 En la exploración quirúrgica se identifica el aneurisma sacular (asterisco) de la arteria carótida interna (flecha) y de la externa desplazada (cabeza de flecha).

se produce en el 80-90% de los pacientes con DFM (bilateral en el 60-85%) y afecta las arterias carótidas internas en un 95% de los casos, generalmente en la porción extracraneal. Este hallazgo, además, puede observarse en otras arterias, especialmente en las renales⁷.

El diagnóstico se basa en datos clínicos y métodos radiológicos, como la ecografía Doppler, útil para determinar el tamaño y la extensión del aneurisma⁸. Esta lo muestra como una estructura quística anecoica, aunque es preciso emplear el análisis espectral y en color para detectar el flujo en patrón de ida y vuelta (signo del yin yang)⁹. De todos modos, el diagnóstico con esta técnica puede fallar si la lesión está en un punto muy alto, especialmente cuando el paciente tiene el cuello corto, o en la distinción entre un aneurisma verdadero y un pseudoaneurisma⁸.

La arteriografía es el método de elección, en tanto logra un diagnóstico definitivo y detecta lesiones asociadas y pequeños vasos colaterales que salen del saco aneurismático. Sin embargo, no visualiza la pared vascular. En este sentido, la utilización de la angio-TCMC se ha extendido en el estudio de esta patología porque muestra detalles anatómicos y morfológicos del aneurisma y de un posible falso lumen, así como brinda información de los reparos anatómicos.

Observar el flujo en los aneurismas gigantes mediante resonancia magnética (RM) es complejo por su velocidad, dirección y parámetros de adquisición, entre otros factores. En cuanto a la angiografía por RM (angio-RM), existen varias técnicas de exploración de los vasos del tronco supraaórtico, como las secuencias *time of flight* (aunque estas hoy están en desuso para estudiar aneurismas gigantes por sus artefactos de flujo que provocan vacío de señal, además de que no permiten una exploración extensa de los vasos del cuello, para lo cual se requiere un tiempo prolongado).

Actualmente, se recomiendan las secuencias gradiente de eco rápidas con gadolinio, dado que el contraste disminuye los artefactos de flujo y posibilita un examen completo de los troncos supraaórticos en tiempos muy cortos. No obstante, comparada con la angio-TCMC, la angio-RM con gadolinio tiene menor resolución espacial y no muestra los

reparos anatómicos dado que estos resultan saturados por la secuencia^{4,10}.

La colocación de *stents* y la cirugía son algunas de las alternativas terapéuticas para esta patología⁴.

Confidencialidad de los datos

Los autores declaran que han seguido los protocolos de su centro de trabajo sobre la publicación de datos de pacientes y que todos los pacientes incluidos en el estudio han recibido información suficiente y han dado su consentimiento informado por escrito.

Conflicto de intereses

Los autores declaran no tener ningún conflicto de intereses.

Bibliografía

1. Zhou W, Lin PH, Bush RL, Peden E, Guerrero MA, Terramani T, et al. Carotid artery aneurysm: evolution of management over two decades. *J Vasc Surg.* 2006;43:493-6, discussion 497.
2. Heaton EB. Fibromuscular dysplasia. En: Barnett HJM, Stein BM, Mohr JP, Yatsu FM, editores. *Stroke: pathophysiology, diagnosis and management.* New York: Churchill Livingstone; 1986.
3. Mettinger KL, Ericson K. Fibromuscular dysplasia and the brain: observations on angiographic, clinical and genetic characteristics. *Stroke.* 1982;13:46-52.
4. Muñoz A, Campollo J, Vergas J. Bilateral internal carotid aneurysms presenting as a nonpulsatile parapharyngeal mass: complementary diagnosis by CT, MR imaging, and digital subtraction angiography. *AJNR Am J Neuroradiol.* 2001;22:864-6.
5. Finney LA, David NJ. Aneurysms of extracranial internal carotid artery. *Neurology.* 1974;14:376-439.
6. Harrison EG, McCormack LJ. Pathologic classification of renal arterial disease in renovascular hypertension. *Mayo Clinic Proc.* 1971;46:161-7.
7. Osborn AG, Anderson RE. Angiographic spectrum of cervical and intracranial fibromuscular dysplasia. *Stroke.* 1977;8:617-26.
8. Moreau D, Albat B, Thévenet A. Surgical treatment of extracranial internal carotid artery aneurysm. *Ann Vasc Surg.* 1994;8:409-16.
9. Lupattelli T. The yin-yang sign. *Radiology.* 2006;238:1070-1.
10. Ku YK, Chen HW, Chen HW, Fu CJ, Chin SC, Liu YC. Giant extracranial aneurysms of both internal carotid arteries with aberrant jugular veins in a patient with neurofibromatosis type 1. *AJNR Am J Neuroradiol.* 2008;29:1750-2.

A. Surur^{a,*}, A. Romano^b, M.V. Simonet^a, P. Marinelli^b y L. Barreras Molinelli^b

^a Servicio de Diagnóstico por Imágenes, Nuevo Hospital San Roque, Córdoba, Argentina

^b Departamento de la Unidad Vascular del Polo Sanitario, Nuevo Hospital San Roque, Córdoba, Argentina

* Autor para correspondencia.

Correo electrónico: asurur@hotmail.com (A. Surur).

<http://dx.doi.org/10.1016/j.rard.2016.04.016>
0048-7619/

© 2016 Sociedad Argentina de Radiología. Publicado por Elsevier España, S.L.U. Este es un artículo Open Access bajo la licencia CC BY-NC-ND (<http://creativecommons.org/licenses/by-nc-nd/4.0/>).