

CASO PARA EL DIAGNÓSTICO

Caso 39

Case 39

F. Facal de Castro* y C. Cifrián Cavada

Sección de Radiología Musculoesquelética, Servicio de Radiodiagnóstico, Hospital Universitario La Fe, Valencia, España

Recibido el 5 de abril de 2010; aceptado el 17 de diciembre de 2010

Disponible en Internet el 8 de noviembre de 2011

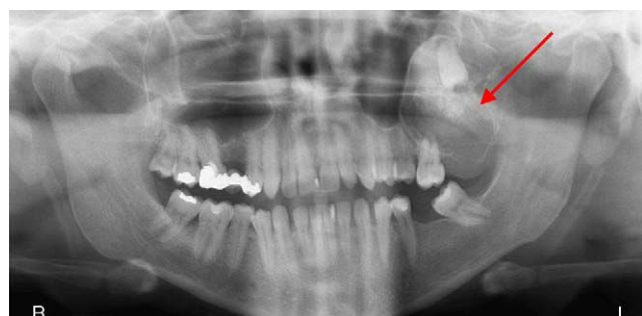

Figura 1 Ortopantomografía.

Historia clínica

Mujer de 29 años remitida desde Consultas Externas (sin antecedentes médicos de interés) por tumoración maxilar izquierda, indolora, de tamaño progresivamente creciente a lo largo del último año. A la exploración física dicha tumoración mide aproximadamente 5 cm de tamaño, es fija y de consistencia dura, con integridad de la mucosa oral (figs. 1 y 2a, b).

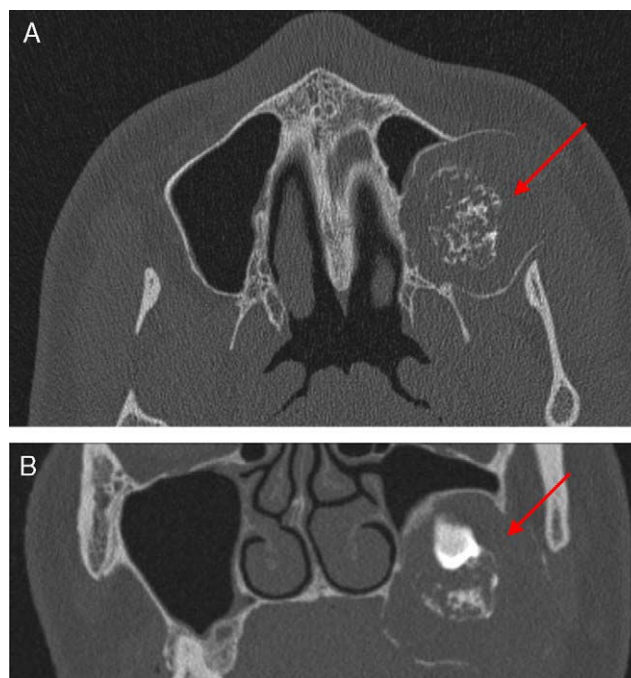


Figura 2 a Corte de TC facial sin contraste con ventana de hueso en plano axial. b Corte de TC facial sin contraste con ventana de hueso en plano coronal.

* Autor para correspondencia.
Correo electrónico: facalrayos@hotmail.com
(F. Facal de Castro).