

## Casos en imagen 3

I. Delgado<sup>a</sup>, A. Rovira Gols<sup>a</sup>, C. Martín Martínez<sup>a</sup> y M.R. Escoda<sup>b</sup>

<sup>a</sup>Servicio de Radiodiagnòstic. <sup>b</sup>Servicio de Neuropatologia. UDIAT. Institut Universitari Parc Taulí-UAB. Corporació Parc Taulí. Sabadell. Barcelona. España.

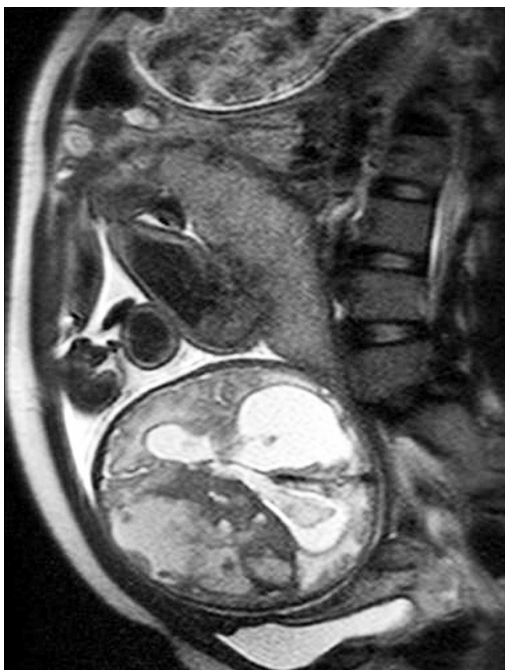

Fig. 1.

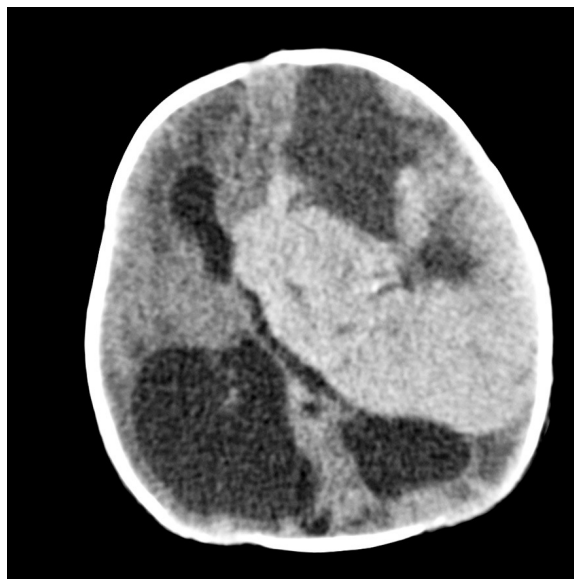


Fig. 2.

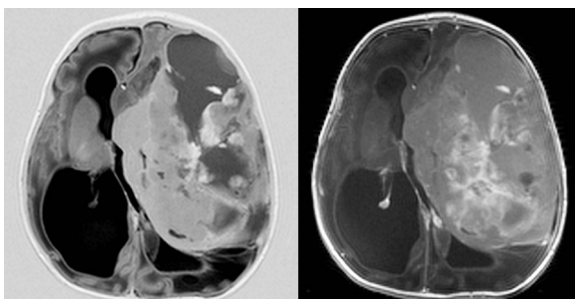


Fig. 3.

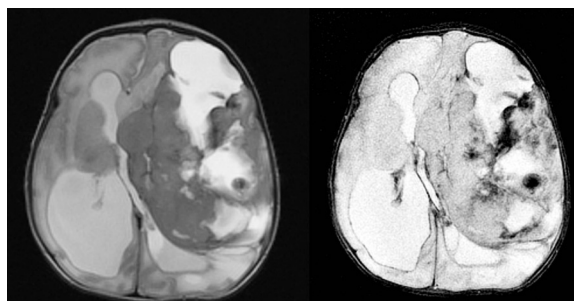


Fig. 4.

Gestante en el séptimo mes del embarazo. En ecografía de control se detecta hidrocefalia.

*Comentario en las páginas 337-8*