

Casos en imagen 1

M. Andreu Magarolas, E. Castañer González y X. Gallardo Cistaré

SDI UDIAT-CD. Institut Universitari Parc Taulí-UAB. Corporació Parc Taulí. Sabadell. Barcelona. España.

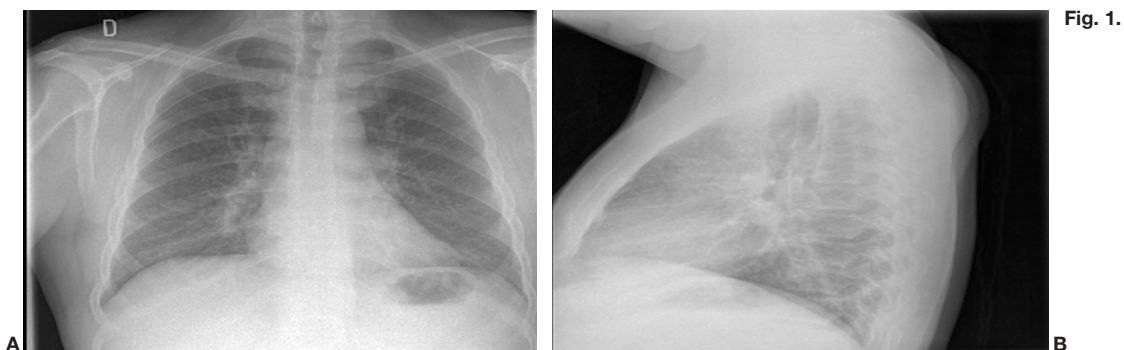


Fig. 1.

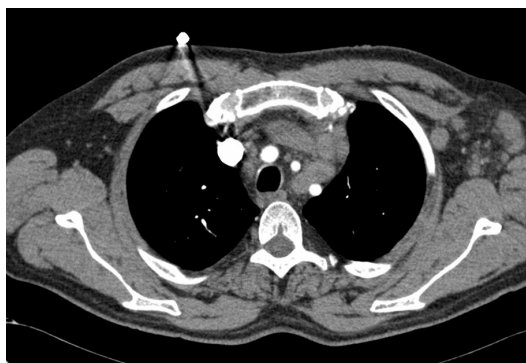

Fig. 2.

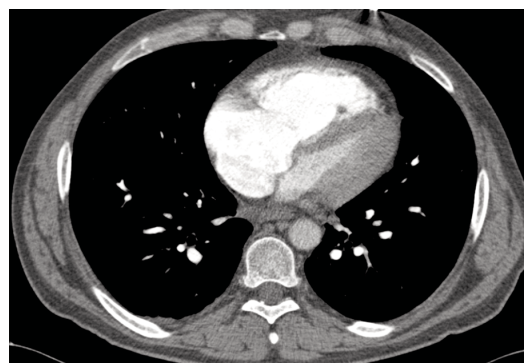
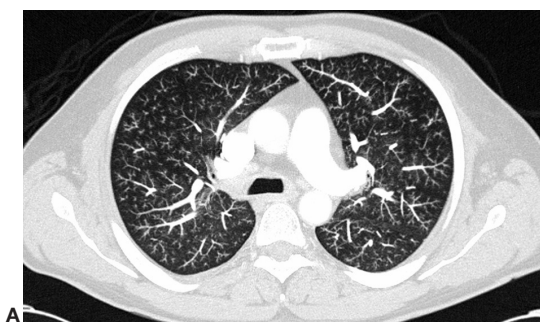
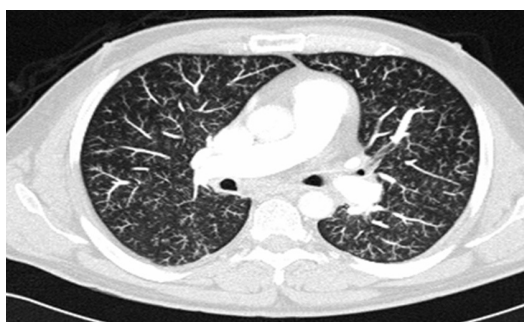

Fig. 3.



A



B

Fig. 4.

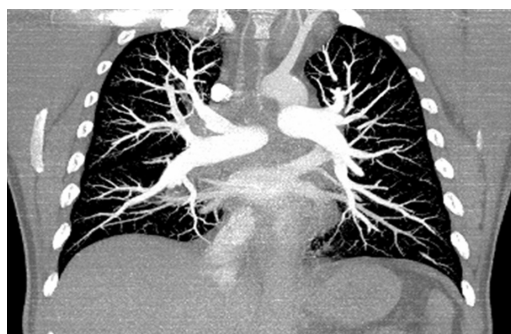

Fig. 5.

Paciente varón de 44 años de edad, con disnea a pequeños esfuerzos de 48 horas de evolución y síncope.

Comentario en la página 335