

Casos en imagen 1

S. González-Ortiz, N. Sala Sastre, J.R. Ayuso Colella y X. Sala Barangué

Servicio de Radiodiagnóstico. Hospital Clínic i Provincial. Barcelona. España.

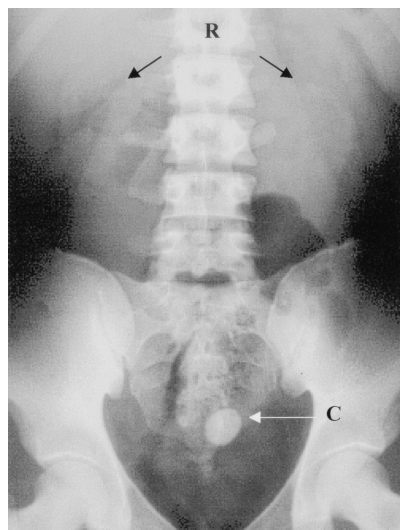


Fig. 1. Abdomen simple. C: cálculo; R: riñones.

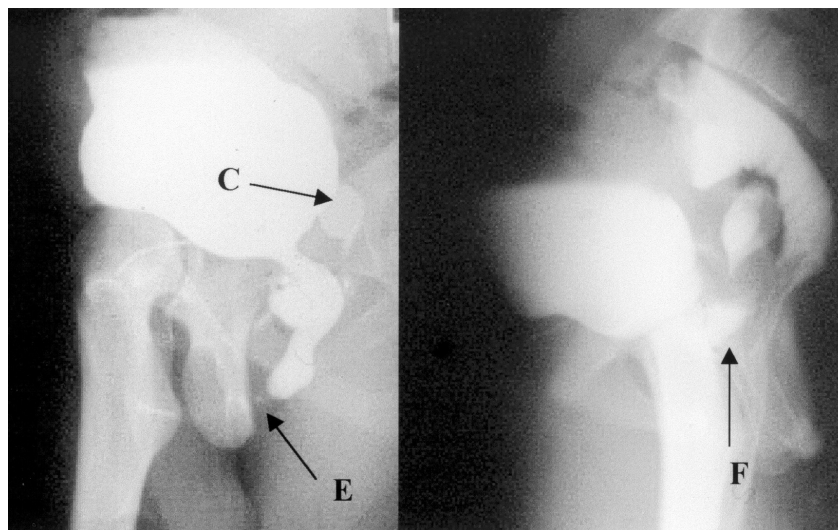


Fig. 2. Cistouretrografía permiccional. C: cálculo, E: estenosis; F: fistula.

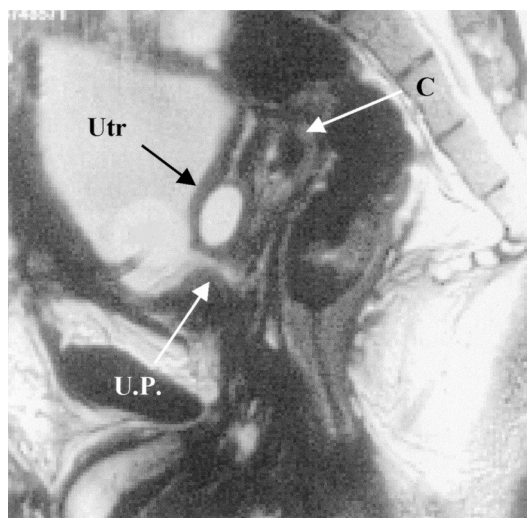


Fig. 3. Resonancia magnética pélvica. Secuencia TSE potenciada en T2. Plano sagital. C: cálculo; U.P.: uretra prostática; Utr: utrículo.

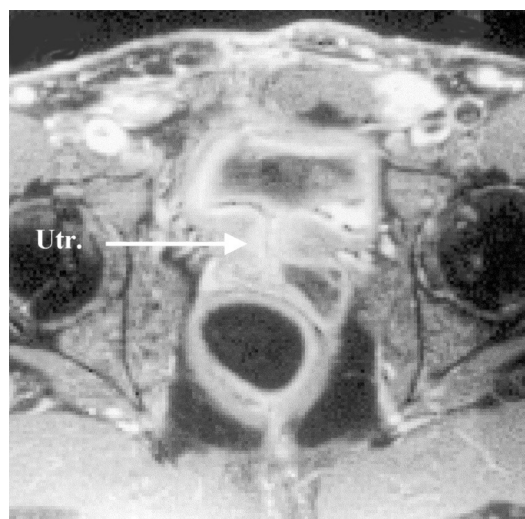


Fig. 4. Resonancia magnética pélvica. Plano axial. UTR: utrículo.

Varón de 23 años con antecedentes de agenesia renal derecha e imperforación anal al nacer. Durante su infancia presentó diversos episodios de pielonefritis por reflujo, por lo que fue intervenido.

Posteriormente desarrolló insuficiencia renal crónica subsidiaria de diálisis peritoneal.

Hace dos años ingresó en nuestro centro para un estudio de estenosis de uretra bulbar.

Comentario en la página 168