

Diagnóstico diferencial de patologías de la mucosa oral

Wolfgang Bengel, Dr. med. dent.

(*Quintessenz*. 2009;60:400)

Hemangioma cavernoso

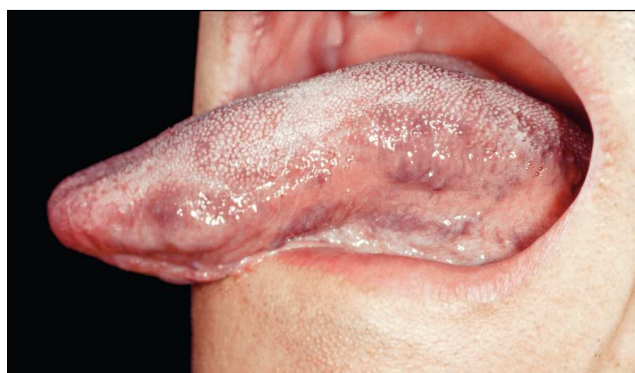

Figura 1. Tumefacción de la lengua, sobre todo en los bordes (Colección Prof. Hagedorn, Darmstadt).

Criterios de diferenciación

- Aumento de volumen de la lengua
- El aumento de volumen afecta exclusivamente a la lengua
- Los cambios de volumen no evolucionan a brotes
- No sigue un ritmo circadiano
- Sin remisiones y sin recidivas
- Alteraciones tenso-elásticas

Diagnósticos diferenciales

Linfangioma: histología.

Higroma: formas disontogénicas presentes ya en el momento del nacimiento.

Macroglosia muscular: consistencia más bien sólida, no tenso-elástica, sin cambios de color.

Hematoma: antecedentes de traumatismo.

Mixoma: histología.

Condroma: raro en la lengua, histología.

Tratamiento

Control del crecimiento, en caso de provocar sintomatología, resección quirúrgica en un centro especializado.

Síndrome de Melkerssohn-Rosenthal

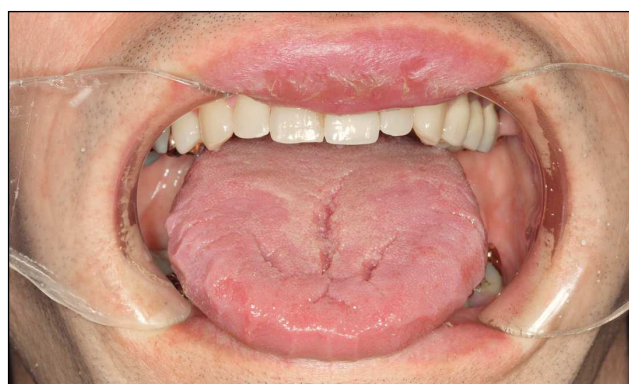


Figura 2. Aumento de volumen de la lengua y del labio (Colección Dr. Ludwig, Ulm).

Criterios de diferenciación

- Tríada: tumefacciones faciales intermitentes, parálisis facial y lengua escrotal (raras veces coinciden los tres síntomas)
- Queilitis granulomatosa
- Edematización progresiva por brotes
- Tumefacciones con ritmo circadiano
- Tendencia a la recidiva in situ
- Macroglosia grosera

Diagnósticos diferenciales

Edema de Quincke: duración breve, tumefacciones de localización variable.

Macroquilia en la enfermedad de Crohn: histología parecida, lesiones aftosas, alteraciones fisuradas en el vestíbulo.

Herpes labial recidivante: ausencia de alteraciones linguales.

Exantema medicamentoso o enantema medicamentoso: anamnesis.

Tratamiento

Consulta con el especialista, corticosteroides sistémicos, asegurar el diagnóstico mediante pruebas histológicas.