

## Interpretación de radiografías

Dirk Schulze, Priv.-Doz. Dr. med. dent.

(*Quintessenz*. 2008;59(9):1001-2)

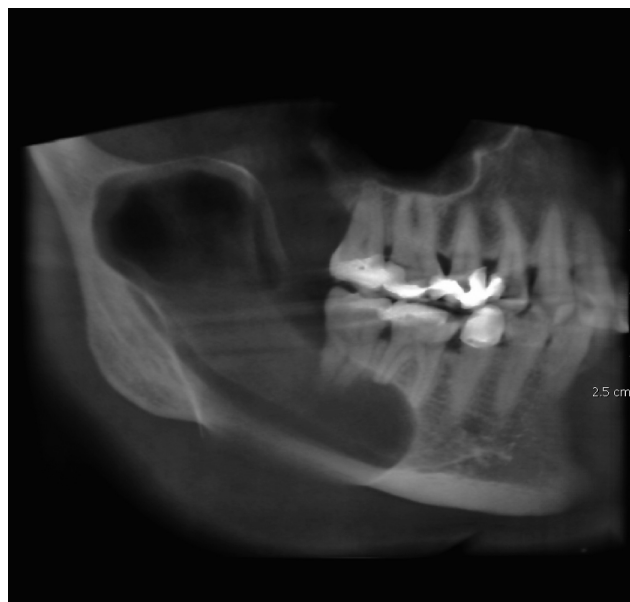### Caso 627, mujer, 41 años

#### *Quiste residual en la hemimandíbula derecha*

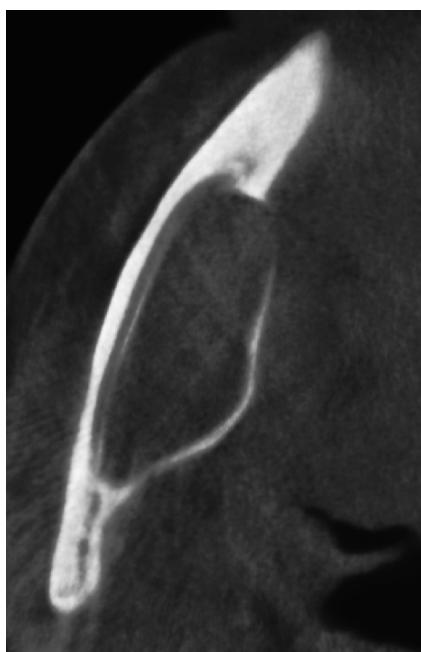
La paciente acudió a la consulta para el estudio diagnóstico de una masa previamente detectada, localizada en el lado derecho de la mandíbula. En la tomografía volumétrica digital dental se observa una masa hipodensa, ho-

---

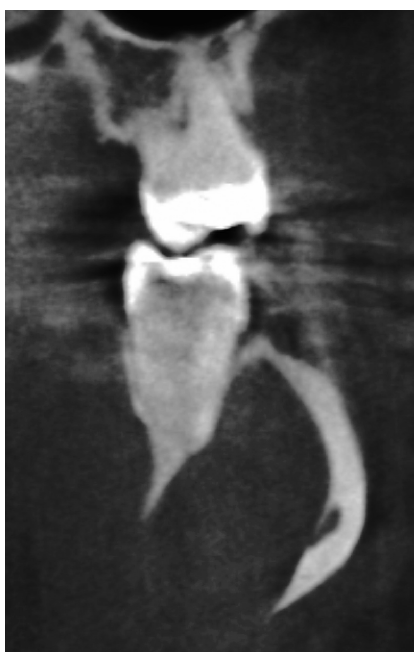
Correspondencia: Dirk Schulze.  
Clínica Universitaria de Odontología, Medicina Oral y Maxilofacial.  
Sección de Radiología.  
Hugstetter Straße 55, 79106 Friburgo de Brisgovia, Alemania.  
Correo electrónico: dirk.schulze@uniklinik-freiburg.de



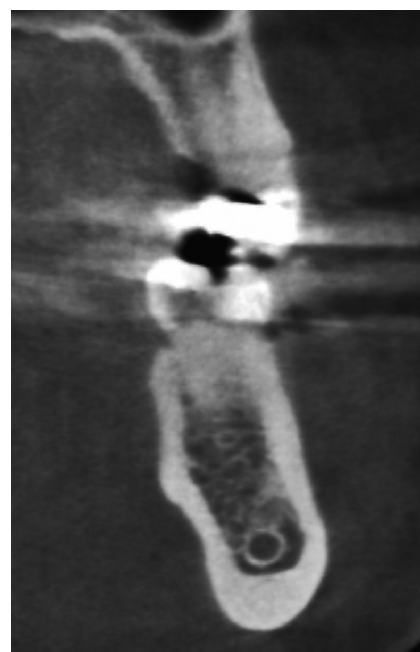
*Figura 1.* Tomografía volumétrica digital dental: plano sagital (reconstrucción multiplanar con un grosor de capa de 10 mm).



*Figura 2.* Tomografía volumétrica digital dental: plano axial.



*Figura 3.* Tomografía volumétrica digital dental: plano coronal/transversal.



*Figura 4.* Tomografía volumétrica digital dental: plano coronal/transversal.

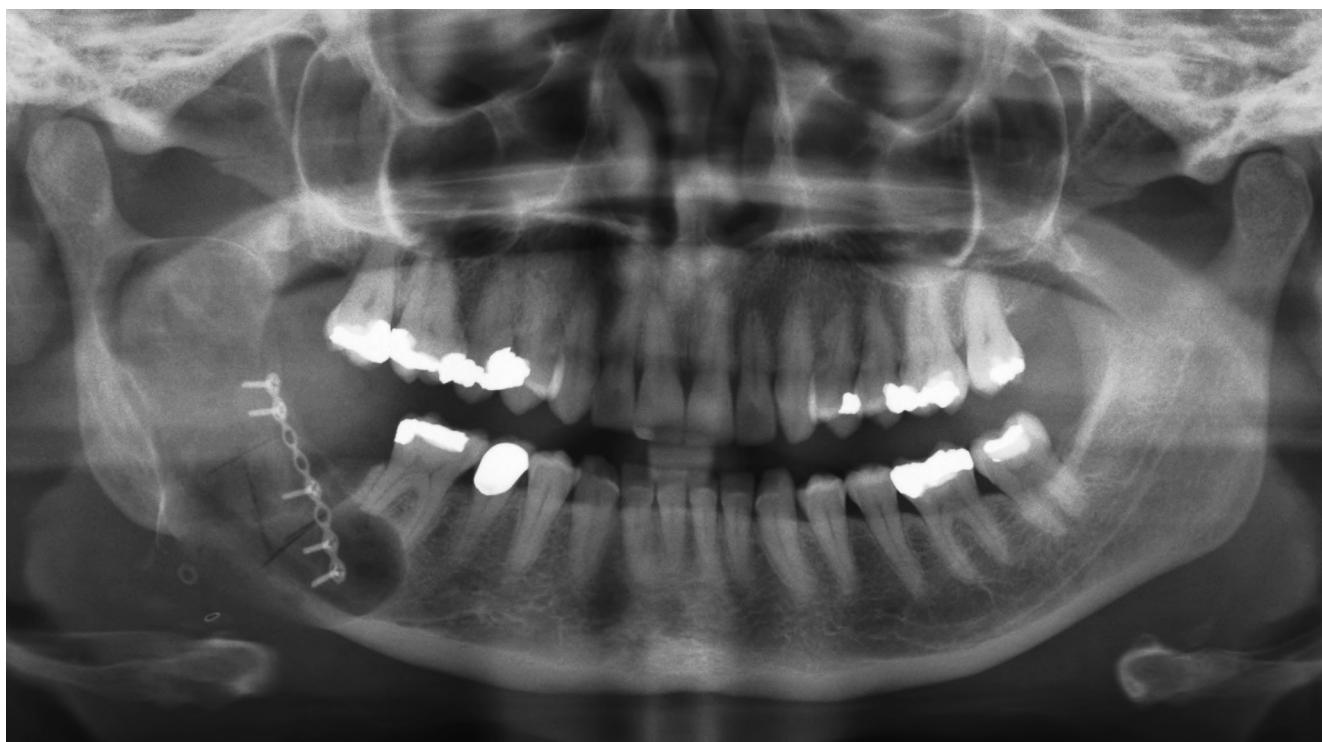

Figura 5. Radiografía panorámica postoperatoria.

mogénea, con un tamaño de 6,4 x 2,3 x 1,6 cm, que se extiende desde apical del diente 46 hasta la escotadura mandibular (fig. 1). Las raíces del diente 46 muestran signos de haber sido reabsorbidas parcialmente por la masa del quiste, mientras que las raíces del diente 47 aparecen intactas. El límite óseo lingual de la mandíbula muestra un abultamiento claro y, en algunas zonas, ha perdido la continuidad. El conducto dentario inferior derecho aparece desplazado lateralmente y comprimido por la masa del quiste (fig. 2). La luz del conducto dentario inferior queda reducida aproximadamente a la mitad debido a

la compresión y adopta forma de hendidura en el corte transversal (figs. 3 y 4). Desde el punto de vista clínico no existían disestesias.

Se enucleó el quiste residual y se extrajo el diente 47. A continuación se rellenó el defecto con una matriz de colágeno y se cerró con una tapa ósea (fig. 5).

Se define como quiste residual un quiste que ya existía antes de una extracción dentaria o se desarrolla a partir de la misma. En este caso es irrelevante si se trata de un quiste folicular o de un quiste radicular. Por ello, el término quiste residual es exclusivamente funcional.