

# Diagnóstico diferencial de patologías de la mucosa oral

Wolfgang Bengel, Dr. med. dent.

(*Quintessenz*. 2010;61(7):798)

## Pigmentación gingival

### Criterios de diferenciación

- Pigmentación negro-pardusca.
- Origen racial.
- También pigmentaciones en otras zonas de la mucosa.
- La anamnesis no aporta datos relevantes.
- Posible presencia en personas de piel más intensamente pigmentada.

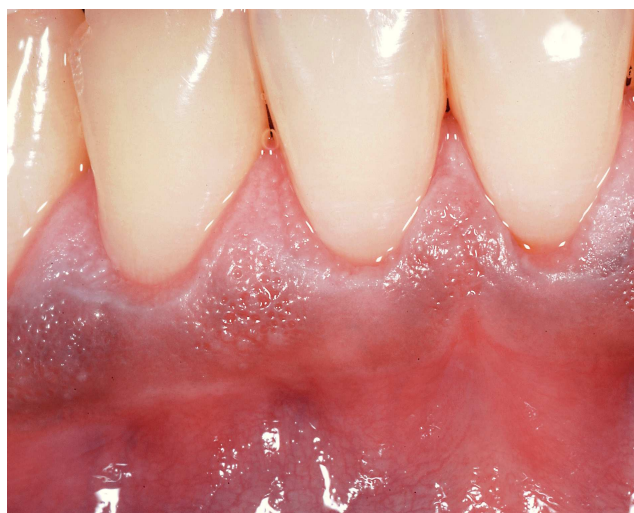

Figura 1. Pigmentación pardusca difusa.

### Diagnósticos diferenciales

*Pigmentación asociada al tabaquismo*: anamnesis.

*Pigmentación de origen inflamatorio*: anamnesis, dermatosis.

*Pigmentación de origen medicamentoso*: anamnesis farmacológica.

*Pigmentaciones profesionales (plomo, etc.)*: anamnesis.

*Melanoma maligno*: alteraciones circunscritas, más oscuras.

### Tratamiento

No requiere tratamiento.

## Tatuaje ornamental

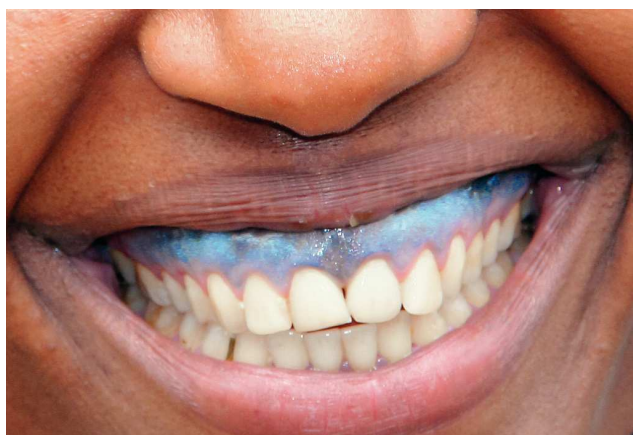
### Criterios de diferenciación

- Tinción azul.
- Artificial para ornamentación.
- Otras mucosas no implicadas.
- Anamnesis positiva.

### Diagnósticos diferenciales

*Nevo azul*: circunscrito, presente «desde siempre».

*Pigmentación por amalgama*: circunscrita, próxima al diente, presencia actual o pasada de una obturación de amalgama, obturación retrógrada.



**Figura 2.** Pigmentación de color azul brillante de la encía superior en un miembro de la tribu Bench de Etiopía (Colección Dr. Garve).

*Nevo de Ota:* habitualmente en la zona de inervación de la 1.<sup>a</sup> o 2.<sup>a</sup> rama del trigémino, pigmentación más oscura, presente desde el nacimiento o la adolescencia.

*Pigmentación por Resochin:* anamnesis farmacológica.

### *Tratamiento*

No requiere tratamiento. Para la eliminación se puede utilizar la laserterapia, si es necesario con «rebasado» previo con un injerto de tejido conjuntivo.