

Diagnóstico diferencial de patologías de la mucosa oral

Wolfgang Bengel, Dr. med. dent.
(*Quintessenz*. 2008;59(2):124)

Melanoma maligno

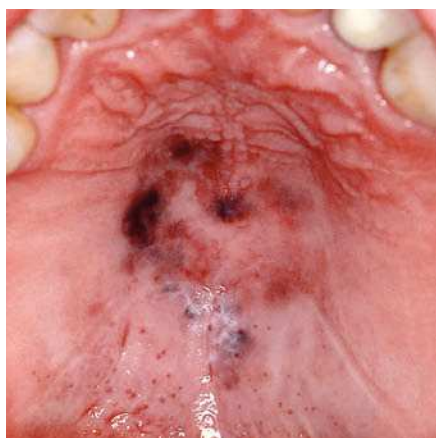


Figura 1. Pigmentaciones parduzcas en el paladar (Colección Prof. Dr. F. A. Böhmer, Bremen).

Criterios de diferenciación

- Ausencia de infección por el VIH.
- Alteración pigmentada de evolución rápida o tumor surgido a partir de una lesión pigmentada.
- Patología rara, normalmente en personas mayores.
- Histología, no se detectan virus.

Diagnósticos diferenciales

Mancha melanótica: no reticulada y ausencia de placas mucosas linguales.

Nevo: microbiología, recubrimiento desprendible.

Pigmentación postinflamatoria: anamnesis, pigmentación más uniforme.

Tatuaje por amalgama: de color azulado, alejado de los dientes generalmente cicatriz central, cerca de los dientes a menudo en la corona.

Melanoacantoma: histología, pigmentación más uniforme.

Pigmentación asociada al tabaquismo: anamnesis, histología, no sobrelevada, pigmentación menos irregular.

Otros tumores: los melanomas amelanóticos a menudo sólo pueden diagnosticarse histológicamente.

Tratamiento

Centro especializado.

Sarcoma de Kaposi

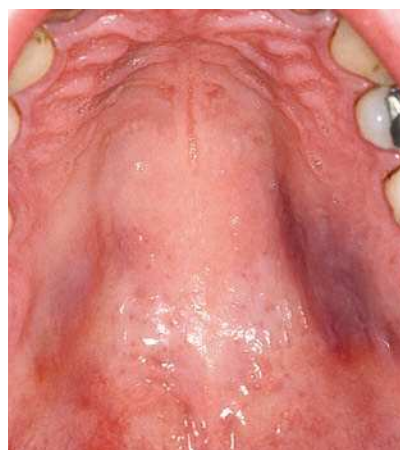

Figura 2. Pigmentaciones de color azulado-violáceo-rojizo en el paladar (Colección Prof. Dr. F. A. Böhmer, Bremen).

Criterios de diferenciación

- Infección por el VIH.
- Desarrollo en varias localizaciones, alteraciones cutáneas.
- En general, pacientes jóvenes o de mediana edad.
- Frecuente en pacientes con infección por el VIH.

- Histología.
- Virus herpes humano 8.

Diagnósticos diferenciales

Pigmentación por fármacos: anamnesis (por ejemplo, toma de Resochin).

Hematoma: anamnesis.

Hemangioma: palidece al presionar con un depresor de vidrio.

Tumores pigmentados: serología, histología.

Tratamiento

Especialista, centro especializado, tratamiento antirretroviral.