

Interpretación de radiografías

Jürgen Düker, Prof. Dr. med. Dr. med. dent.

Caso 1, mujer, 69 años

Queratoquiste en mandíbula izquierda

Se realizó una radiografía panorámica de la paciente como paso previo a la instauración de un tratamiento protésico. En la imagen se objetivó una lesión quística en la rama izquierda (figs. 1a y b). La paciente no sentía molestias. En la exploración clínica se podía palpar una ligera tumefacción en el ángulo mandibular izquierdo. La radiografía de la mandíbula en proyección PA complementaria (fig. 2) muestra el engrosamiento de la rama por la presencia de la estructura quística. El análisis histológico reveló que se trataba de un queratoquiste.

Figuras 1a y b. Radiografía panorámica con dientes remanentes en el sector anteroinferior. En la radiografía se objetivó casualmente una imagen radiolúcida poliquística en la rama izquierda que se extendía hasta la región de los molares. El contorno festoneado se visualiza de forma relativamente nítida por la presencia de una lámina ósea. La mandíbula presenta una ligera tumefacción debido a la lesión.

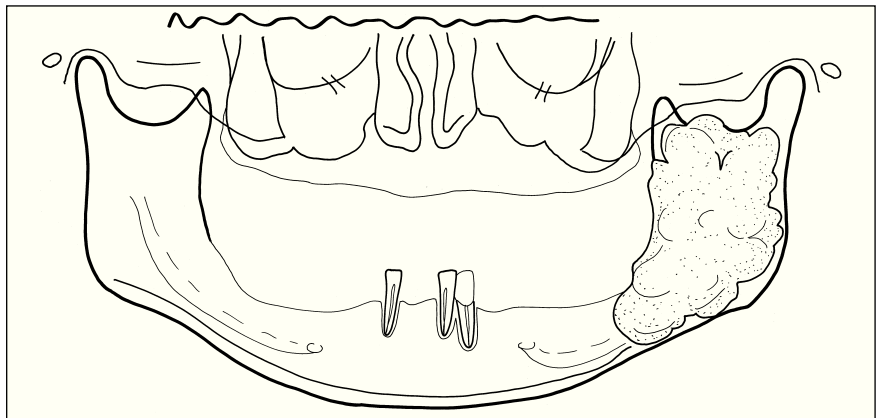
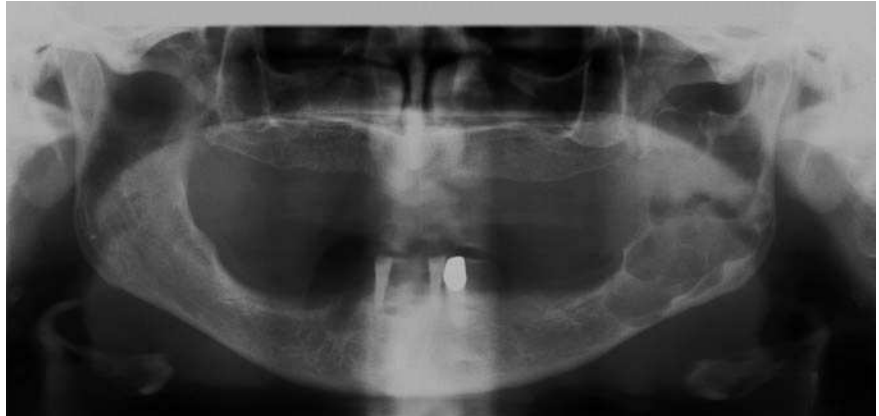
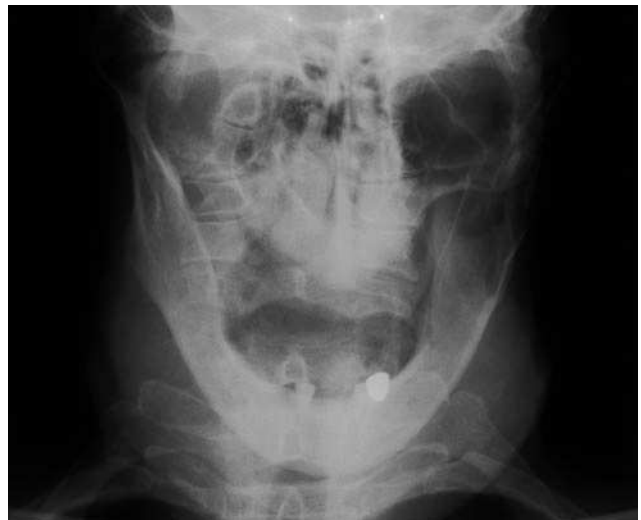
Figura 2. Radiografía PA de la mandíbula. Ensanchamiento de la porción superior de la rama, difuminación de la delimitación cortical.



Correspondencia: Jürgen Düker.
Clínica Universitaria de Odontología y Medicina oral y maxilofacial.
Departamento de Radiología.
Hugstetter Strasse 55. 79106 Friburgo. Alemania.

(*Quintessenz*. 2006;57(7):781)