

Interpretación de radiografías

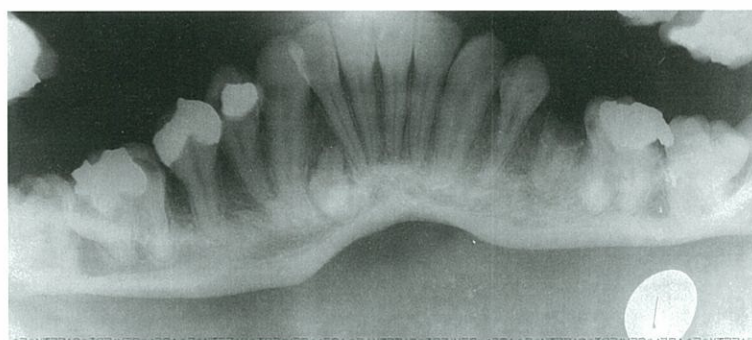
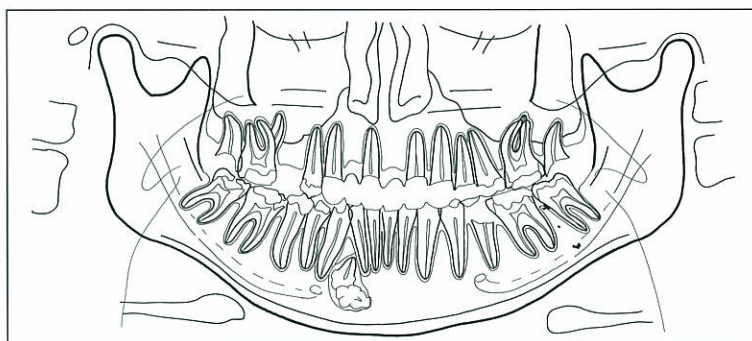
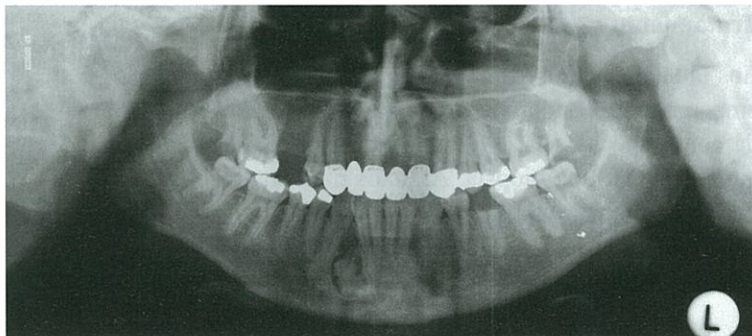
Jürgen Düker, Prof. Dr. med. Dr. med. dent.

Caso 1, varón, 21 años

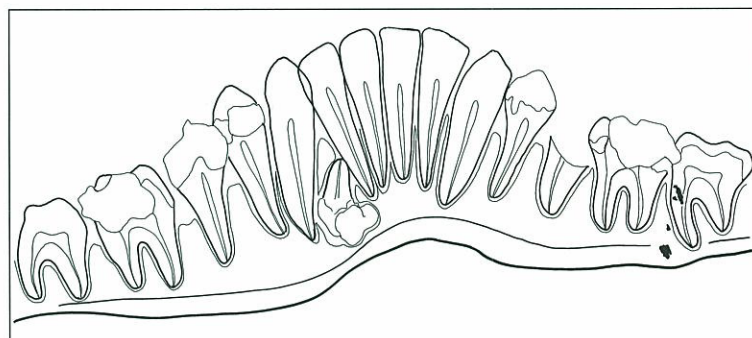
Odontoma compuesto en región mandibular derecha

Hallazgo casual en la radiografía panorámica (figs. 1a y b): estructuras dentiformes entre las raíces de los dientes 42 y 43 y bajo éstas. La radiografía panorámica intraoral (figs. 2a y b) confirma el diagnóstico. Como hallazgo adicional se objetivan en ambas imágenes partículas de densidad metálica proyectadas hacia la región mandibular izquierda.

Figuras 1a y b. En la radiografía panorámica se aprecian sustancias duras de densidad dentaria dispuestas irregularmente entre las raíces de los dientes 42 y 43, provocando su separación. Una figura dentiforme contiene una pulpa. La zona periférica radiolúcida indica la formación incompleta del odontoma.



Figuras 2a y b. En la radiografía panorámica intraoral se confirma el diagnóstico de odontoma con una ligera variación de la proyección.



Correspondencia: Clínica Universitaria de Odontología y Medicina Oral y Maxilofacial. Departamento de Radiología. Hugstetter Strasse 55. 79106 Friburgo. Alemania.

(*Quintessenz*. 2006;57(1) y (2):87 y 181)

realiza una radiografía
la que se confirma
. 4). La compleja
s sustancias denta-
trata de un odonto-

en la radiografía pa-
precian estructuras
antes al diente en el
del seno maxilar iz-
ción radiopaca tiene
mo de 3 cm y se ex-
erosidad maxilar.

