

Diagnóstico diferencial de patologías de la mucosa oral

Wolfgang Bengel, Dr. med. dent.

Hiperplasia de la mucosa

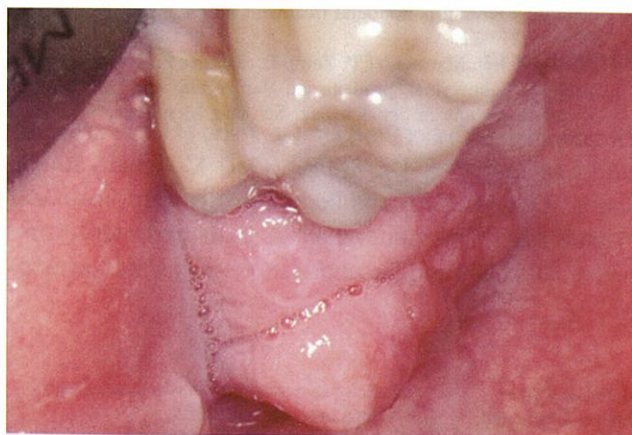

Figura 1. Tumefacción en la zona de la tuberosidad maxilar que causa dolor leve.

Criterios de diferenciación

- Consistencia más bien blanda.
- Unilateral.
- Formación súbita.
- Se puede confirmar radiográficamente un tercer molar retenido.
- Superficie irregular

Diagnósticos diferenciales

Tumores: sin componentes inflamatorios, evolución lenta.

Épulis: histología, no siempre se puede circunscribir claramente, posición por lo general lateral.

Engrosamiento gingival medicamentoso: anamnesis, no circunscrito a un solo diente, inicio con frecuencia en el sector anterior.

Tratamiento

Extirpación, exodoncia del tercer molar.

Fibromas simétricos

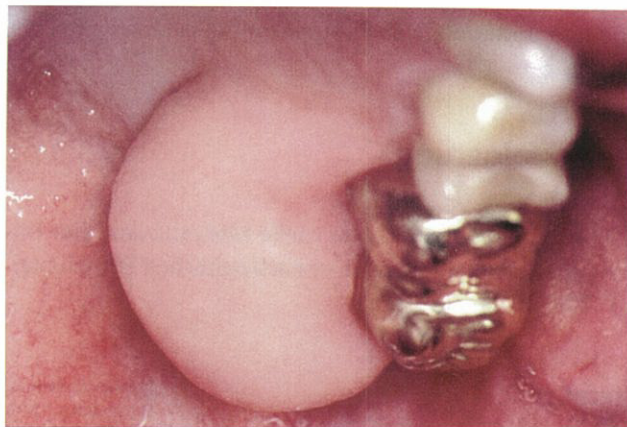


Figura 2. Engrosamiento gingival acusado en la zona de la tuberosidad maxilar (colección de Kramer).

Criterios de diferenciación

- Consistencia muy dura.
- Simétricos.
- Evolución lenta, principalmente en adultos jóvenes.
- No se aprecian radiográficamente.
- Superficie lisa.

Correspondencia: Wilhelm-Leuschner-Strasse 11. 64625 Bensheim. Alemania.

(Quintessenz. 2006;57(3):238)

