


PROGRESOS de OBSTETRICIA Y GINECOLOGÍA

www.elsevier.es/pog



CASO CLÍNICO

Embarazo ectópico abdominal. Diagnóstico y tratamiento médico con metotrexato

Yasmina José Gutiérrez*, Álvaro Alvir Alvaro, José Manuel Campillos Maza, Pilar Garrido Fernández, Belén Rodríguez Solanilla y Sergio Castán Mateo

Servicio de Obstetricia, Secciones de Paritorio, Urgencias de Maternidad y Medicina Maternofetal, Hospital Universitario Miguel Servet, Zaragoza, España

Recibido el 13 de julio de 2009; aceptado el 31 de agosto de 2010

Accesible en línea el 9 de abril de 2011

PALABRAS CLAVE

Embarazo abdominal;
Embarazo ectópico;
Metotrexato

KEYWORDS

Abdominal pregnancy;
Ectopic pregnancy;
Methotrexate

Resumen El embarazo ectópico abdominal es uno de los tipos menos frecuentes de embarazos extrauterinos. Está asociado a una alta morbilidad materna y fetal.

El diagnóstico de esta entidad es difícil y suele realizarse de forma tardía.

Presentamos el caso de una paciente con una gestación ectópica abdominal, diagnosticada mediante ecografía transvaginal, en el primer trimestre de gestación. Se realizó un tratamiento médico con metotrexato hasta la resolución del cuadro.

Realizamos una revisión de la literatura científica de los factores de riesgo de embarazo ectópico abdominal, métodos diagnósticos y opciones terapéuticas.

© 2009 SEGO. Publicado por Elsevier España, S.L. Todos los derechos reservados.

Abdominal pregnancy. Diagnosis and medical treatment with methotrexate

Abstract Abdominal pregnancy is a rare form of ectopic pregnancy and is associated with high maternal and fetal morbidity and mortality. The diagnosis of this entity is difficult and is generally delayed. We report the case of a patient with an abdominal pregnancy diagnosed by transvaginal ultrasound in the first trimester of pregnancy. The patient was treated with methotrexate until complete resolution. We provide a review of the literature on the risk factors, diagnostic tests and therapeutic options for abdominal pregnancy.

© 2009 SEGO. Published by Elsevier España, S.L. All rights reserved.

Introducción

El embarazo abdominal es uno de los tipos menos frecuentes de embarazos extrauterinos. Su incidencia general es de 1 en 10.000 nacidos vivos¹.

* Autor para correspondencia.

Correo electrónico: yasmijose@orangemail.es
(Y. José Gutiérrez).

La gestación abdominal puede tener dos orígenes: gestación abdominal primitiva (muy poco frecuente) donde la fecundación y la implantación se producen en órganos pélvicos abdominales o bien la gestación abdominal secundaria a la evolución de un ectópico fimbriado u ovárico.

Se trata de un cuadro de difícil diagnóstico que en muchas ocasiones se realiza de forma tardía, presenta una incidencia elevada de morbilidad materna y fetal.

La clínica es variable según la localización y la evolución del cuadro. Puede ser asintomático hasta en el 50% de los casos por reabsorción espontánea. En el resto de ocasiones puede aparecer dolor acompañando de signos de gestación incipiente.

La mortalidad materna es 7,7 veces mayor que en el embarazo ectópico tubárico y 90 veces mayor que la gestación intrauterina. La mortalidad fetal se presenta en el 75-90% de los casos²⁻⁴.

A continuación se presenta un caso de gestación ectópica abdominal con diagnóstico ecográfico durante el primer trimestre de gestación, que fue tratado con éxito con una combinación de metotrexato inyectado intrasacular y de forma sistémica a la paciente.

Caso clínico

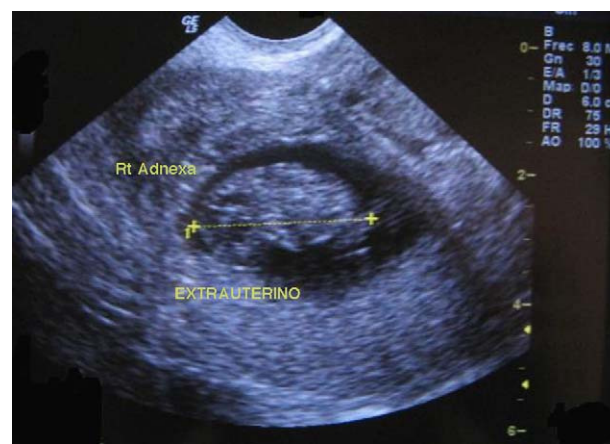
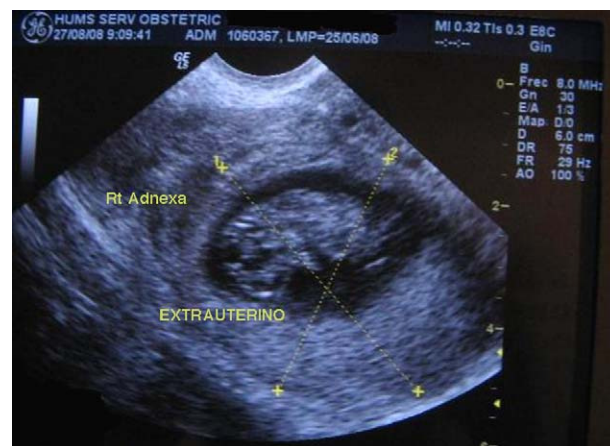Paciente de 30 años de origen cubano, con los siguientes antecedentes obstétricos: aborto gemelar espontáneo en el primer trimestre de gestación en el año 2002, ese mismo año se le realizó una anexectomía izquierda por la aparición de un quiste de ovario de 10 cm, con informe anatomopatológico de benignidad. El tipo menstrual referido era de 3/28 días. No presentaba ningún otro antecedente médico de interés.

Esta paciente acudió al servicio de urgencias de maternidad de nuestro centro por presentar una metrorragia escasa de color marrónáceo, de 15 días de evolución sin asociación a dolor abdominal. En el momento de la consulta, la edad gestacional (según la fecha de última regla) era de 8 semanas aproximadamente.

La ecografía transvaginal realizada de urgencia mostró: un útero vacío de contorno regular y homogéneo de 94 x 36 x 44 mm de histerometría. Con un endometrio de 6 mm, sin estructuras en su interior. El ovario derecho medía 42 x 24 mm, con la presencia de imagen compatible con cuerpo lúteo. Entre el ovario derecho y el útero se apreció un saco gestacional con vesícula vitelina y embrión vivo con una longitud cráneo caudal acorde a 9 semanas de gestación (figs. 1 y 2).

Ante el diagnóstico de gestación ectópica abdominal, se decidió ingresar a la paciente, previa realización de analítica de sangre completa, que resultó normal. La paciente continuó sin clínica de dolor abdominal.

Como parte del estudio complementario, y dado lo poco frecuente del caso, se decidió solicitar una resonancia magnética (RM) pélvica, para intentar obtener más datos acerca de la zona de implantación de la gestación. La RM nos indicó que el embarazo extrauterino presentaba un saco gestacional de 7 x 5 cm, bien delimitado, de localización parauterina derecha. Está situado por encima del ovario y la porción ístmica de la trompa derecha obstruyéndola y produciendo la dilatación de ésta probablemente en la salida de la porción ampular intraperitoneal. El trofoblasto estaba a nivel ante-



Figuras 1 y 2 Imagen de gestación ectópica abdominal por ecografía transvaginal.

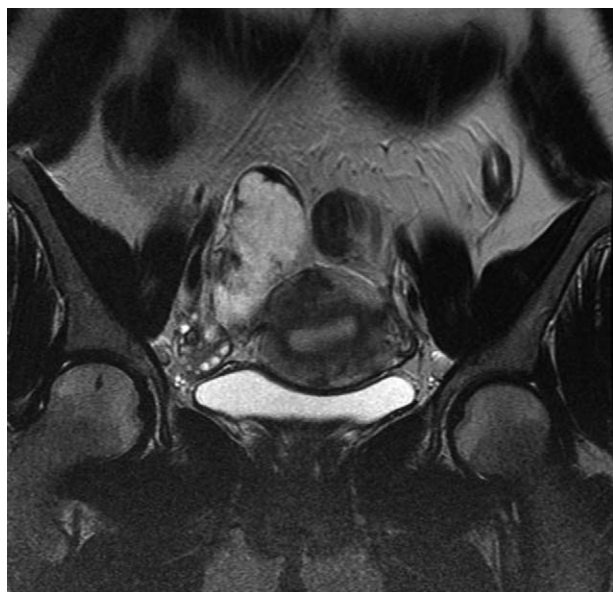
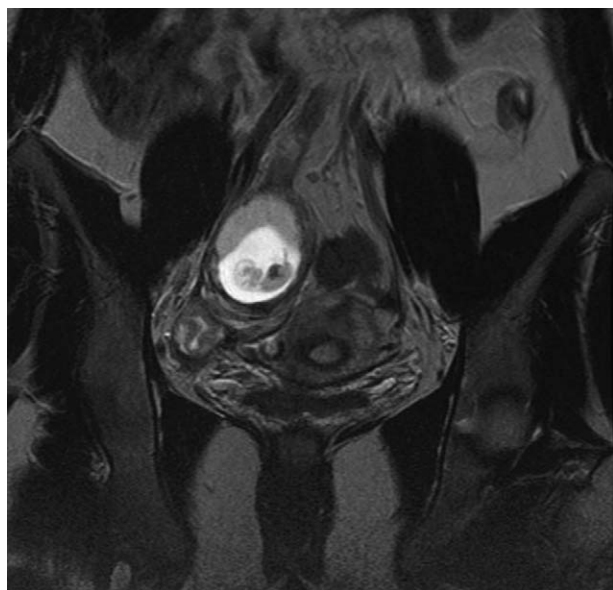
rosuperior derecho y el saco se situaba de forma medial a los vasos ilíacos derechos, sin compromiso de los mismos. La vejiga se encontraba desplazada hacia abajo y delante (figs. 3 y 4).

Ante la estabilidad clínica y analítica de la paciente, se le propuso realizar un tratamiento médico con metotrexato para interrumpir la gestación. Tras la información recibida, aceptó el tratamiento propuesto (previa firma de consentimiento informado). La dosis administrada fue de 50 mg a la paciente inyectados de forma sistémica intramuscular en combinación con una punción intrasacular directa de otros 50 mg de metotrexato. A los 2 días de la administración de la medicación, el embrión dejó de presentar latido cardíaco.

A los tres días del tratamiento se dio el alta a la paciente y se la citó en la consulta de alto riesgo obstétrico para realizar un control ecográfico y valorar la evolución de la β hCG.

La β hCG previa a la punción era de 78.496 mU/ml. A los 10 días postpunción el nivel de β hCG fue de 8.891,77 mU/ml; a los 17 días: 1.747,83 mU/ml; a los 24 días: 556,01 mU/ml; a los 31 días: 215,05 mU/ml; a los 38 días: 91,27 mU/ml; a los 45 días: 16,2 mU/ml; a los 52 días: 4,51 mU/ml y a los 59 días menor de 1,2 mU/ml.

En cuanto al control ecográfico, la ecografía transvaginal realizada a los 10 días de la punción mostraba una imagen heterogénea de 63 x 45 mm, próxima a anejo derecho. A los 20 días postpunción se realizó una ecografía abdomino-pélvica



Figuras 3 y 4 RM que muestra la ubicación de la gestación ectópica respecto al útero.

que mostró hígado, vesícula biliar, vías biliares, porción visible de páncreas, bazo, ambos riñones y vejiga sin alteraciones valorables; útero en anteflexión de tamaño y estructura normales. En el área paraanexial derecha, entre el ovario derecho y el útero, se identifica imagen de 45 x 35 mm compatible con embarazo extrauterino. En el control realizado a los 3 meses del episodio, la imagen ecográfica del embarazo ectópico abdominal ya no era detectable.

Discusión

Como se ha expuesto con anterioridad, la gestación ectópica abdominal es una variante rara del embarazo ectópico, que se desarrolla en la cavidad abdominal con implantación

placentaria en cualquiera de sus estructuras y crecimiento fetal.

Entre los factores de riesgo reconocidos se encuentran los antecedentes de infección pélvica, las anomalías congénitas, la endometriosis, el embarazo ectópico previo, la cirugía uterina previa y técnicas de reproducción asistida entre otras^{5,6}.

Las manifestaciones clínicas son muy variables existiendo pacientes asintomáticas y otras con cuadros graves que pueden llevar a la muerte tanto materna como fetal. La intensidad de la clínica se relaciona directamente con la precocidad del diagnóstico y de la edad gestacional en el momento de éste.

Para realizar un diagnóstico, aparte de valorar los aspectos clínicos junto con una exploración ginecológica, existen pruebas complementarias que nos pueden ayudar a confirmar o descartar el cuadro, como la ecografía con sonda vaginal⁷ que es la técnica más utilizada, ya que puede permitir la visualización del saco gestacional implantado fuera del útero. También puede ser útil para el diagnóstico la monitorización de la β hCG, valorando la evolución de sus niveles cada 2 días. La laparoscopia puede confirmar el diagnóstico por visualización directa, pudiendo en ocasiones permitir el tratamiento en el mismo acto. Otra técnica que puede tener utilidad en el diagnóstico es la culdocentesis, hoy en día poco utilizada porque se dispone de otras técnicas más precisas y menos invasivas.

El tratamiento puede ser expectante, ya que se han observado casos de regresión espontánea. Esta opción terapéutica requiere un control muy estricto de las pacientes con determinaciones seriadas de β hCG y ecografías.

Existe un tratamiento médico mediante metotrexato⁸⁻¹¹, que puede administrarse de forma local (guiado por laparoscopia o ecografía¹²) o inyectarlo por vía intramuscular. Para poder optar a este tratamiento, la paciente tiene que estar estable y debe tratarse de un embarazo abdominal no complicado.

El tratamiento quirúrgico suele reservarse para aquellas pacientes hemodinámicamente inestables o con un cuadro complicado^{13,14}. La técnica de elección será la laparoscopia aunque también puede emplearse la laparotomía. La vía utilizada dependerá fundamentalmente de la localización del embarazo y del estado del mismo en el momento de la intervención.

Conflicto de intereses

Los autores declaran no tener ningún conflicto de intereses.

Bibliografía

1. Costa SD, Precoley J, Bastert G. Advanced abdominal pregnancy. *Obstet Gynecol Surv.* 1991;46:515-23.
2. Tan KL, Wee JH. The pediatric aspects of advanced abdominal pregnancy. *J Obstet Gynecol British Commonw.* 1969;76:1021.
3. Thompson JD, Rock JA. *Telinde ginecología quirúrgica*. Buenos Aires: Editorial Médica Panamericana SA. 1983.
4. Martín Jr JN, Mc Caul JF. Tratamiento de urgencia del embarazo abdominal. *Clin Obstet Ginecol.* 1990;3:427-35.

5. Ferland RJ, Chadwick DA, O'Brien JA, Granai CD. An ectopic pregnancy in the upper retroperitoneum following in vitro fertilization and embryo transfer. *Obstet Gynecol.* 1991;78:544–6.
6. Cheng WF, Ho NH, Yang YS, Huang SC. Abdominal pregnancy after gonadotropin superovulation and intrauterine insemination: A case report. *Am J Obstet Gynecol.* 1994;171:1394–5.
7. Dialani V, Levine D. Ectopic pregnancy: a review. *Ultrasound Q.* 2004;20:105–17.
8. Lipscomb GH. Medical therapy for ectopic pregnancy. *Semin Reprod Med.* 2007;25:93–8.
9. Gervaise A. Management of non-surgical treatment of ectopic pregnancy. *J Gynecol Obstet Biol Reprod (Paris).* 2003;327(Suppl): 564–74.
10. Barnhart K, Exposito M, Coutifaris C. An update on the medical treatment of ectopic pregnancy. *Obstet Gynecol Clin North Am.* 2000;27:653–67.
11. Barnhart KT, Losman G, Ashby R, Sammel M. The medical management of ectopic pregnancy: a meta-analysis comparing «single dose» and «multidose» regimens. *Obstet Gynecol.* 2003;101:778–84.
12. Fernandez H, Benifla JL, Selaïdier C, Baton C, Frydman R. Methotrexate treatment of ectopic pregnancy: 100 cases treated by primary transvaginal injection under sonographic control. *Fertil Steril.* 1993;59:773–7.
13. Beddock R, Naepels P, Londry C, Besserve P, Camier B, Boulanger JC, et al. Diagnosis and current concepts of management of advanced abdominal pregnancy. *Gynecol Obstet Fertil.* 2004;32:55–61.
14. Mahi M, Boumdin H, Chaouir S, Salaheddine T, Attioui D, Amil T, et al. A new case of abdominal pregnancy. *J Radiol.* 2002; 83:989–92.